Grundriss und Atlas der speziellen Chirurgie

Georg Sultan

Digitized by Google

Lehmann's medizinische Handatlanten

nebst kurzgefassten Lehrbüchern.

LANE MEDICAL LIBRARY
SEAL OF THE LELAND STANFORD JUNIOR UNIVERSITY 1885
Gift of
Dr. Grant Selfridge

Textabb. 2. vermehrte und umgearbeitete Aufl.

15. **Atlas u. Grundriss der internen Medizin u. klin. Diagnostik.** In 68 farb. Tafeln. Von Prof. Dr. Ch. Jakob. Geb. ℳ 10.—
16. **Atlas u. Grundriss d. chir. Operationslehre.** Von Prof. Dr. O. Zuckerkandl. 3. verm. u. verb. Aufl. Mit 46 farb. Tafeln u. 309 Textabbild. Geb. ℳ 12.—
17. **Atlas der gerichtlichen Medizin** von Prof. Dr. E. v. Hofmann in Wien. Mit 56 farb. Tafeln und 198 Text-Abbild. Geb. ℳ 15.—
18. **Atlas und Grundriss der äusserlich sichtbaren Erkrankungen des Auges** von Prof. Dr. O. Haab in Zürich. Mit 36 farb. Abb. auf 46 Taf. und 13 schwarzen Textabbildungen. 3. Auflage. Geb. ℳ 10.—
19. **Atlas und Grundriss der Unfallheilkunde.** Von Dr. Ed. Golebiewski in Berlin. 40 farbige Tafeln. 141 Textabbild. Geb. ℳ. 15.—
20/21. **Atlas und Grundriss der patholog. Histologie. Spezieller Teil.** 120 farb. Taf. Von Prof. Dr. H. Dürck. 2 Bände. Geb. je ℳ 11.—
22. — — **Allgemeiner Teil.** Mit 77 vielfarbigen lithographischen und 31 zum Teil zweifarbigen Buchdruck-Tafeln. Geb. ℳ 20.—
23. **Atlas und Grundriss der orthopädischen Chirurgie** v. Dr. A. Lüning u. Dr. W. Schulthess. Mit 16 farb. Taf. u. 366 Textabb. Geb. ℳ 16.—
24. **Atlas u. Grundriss d. Ohrenheilkunde.** Herausgegeben von Dr. G. Brühl, unt. Mitwirkung v. Prof. Dr. A. Politzer. 2. umgearb. u. verm. Aufl. Mit 265 farb. Abbild. auf 47 Taf. und 163 Textabbild. Geb. ℳ 12.—
25. **Atlas und Grundriss der Unterleibsbrüche.** Von Prof. Dr. G. Sultan in Berlin. Mit 36 farb. Tafeln und 83 Textabb. Geb. ℳ 10.—

Digitized by Google

Band

26. **Atlas u. Grundriss d. Histologie u. mikrosk. Anatomie d. Menschen.** V. Prof. Dr. J. Sobotta in Würzburg. Mit 80 farb. Taf. u. 68 Textabb. Geb. ℳ 20.—
27. **Atlas u. Grundriss d. Psychiatrie.** Von Prof. Dr. W. Weygandt in Würzburg. 43 Bog. Text, 24 f.. Taf., 276 Textabb. u. 1 Anstaltskarte. Geb. ℳ 16.—
28. **Atlas u. Grundriss der gynäkologischen Operationslehre.** Von Privatdoz. Dr. O. Schäffer. 42 farb. Taf. u. 21 zum Teil farbige Textabb. Geb. ℳ 12.—
29. **Atlas u. Grundriss d. Diagnostik u. Therapie d. Nervenkrankheiten** von Prof. Dr. W. Seiffer in Berlin. Mit 26 farb. Taf. u. 264 Textabb. Geb. ℳ 12.—
30. **Lehrbuch u. Atlas d. Zahnheilkunde** mit Einschluss der Mundkrankheiten v. Dr. G. Preiswerk in Basel. Mit 44 farb. Taf. u. 152 Textabb. Geb. ℳ 14.—
31. **Atlas und Grundriss der Lehre von den Augenoperationen** von Prof. Dr. O. Haab in Zürich. 90 farb. Taf. u. zahlreiche Textabbild. Geb. ℳ 10.—
32. **Atlas u. Grundriss d. Kinderheilkunde** von Privatdoz. Dr. R. Hecker und Privatdoz. Dr. J. Trumpp. Mit 48 farb. Taf. u. 144 Abbild. Geb. ℳ 16.—
33. **Lehrbuch und Atlas der zahnärztlichen Technik** v. Dr. G. Preiswerk in Basel. Mit 21 vielfarb. Tafeln u. 362 schwarzen u. farb. Abbild. Geb. ℳ 14.—
34. **Atlas und Grundriss der allgemeinen Chirurgie** v. Prof. Dr. Gg. Marwedel Mit 28 farb. Taf. u. 171 Textabbild. Geb. ℳ 12.—
35. **Atlas u. Grundriss der Embryologie der Wirbeltiere und des Menschen** von Dr. A. Gurwitsch in St. Petersburg. Mit 143 vielfarb. Abbild. auf 59 Taf. und 186 schwarz. Textabb. Geb. ℳ 12.—
36. **Grundriss u. Atlas der speziellen Chirurgie.** Von Prof. Dr. G. Sultan in Berlin. Bd. I. Mit 40 vielf. Tafeln und 218 zum Teil zwei- u. dreifarb. Textabbild. Text 28 Bogen 8°. Geb. M. 16.—
37. — — Bd. II. Erscheint im Herbst 1907.

Lehmann's medizinische Atlanten in 4°.

Bd.

1. **Atlas und Grundriss der topographischen und angewandten Anatomie** v. Prof. Dr. O. Schultze in Würzburg. Mit 70 farb. Tafeln, sowie 23 Textabbild. n. Originalen v. Maler A. Schmitson u. Maler K. Hajek. Geb. ℳ 16.—

2—4. **Atlas der deskriptiven Anatomie des Menschen** von Professor Dr. J. Sobotta, Prosektor der Anatomie zu Würzburg:

1. Bd. (Lehmann's medizinische Atlanten in 4° Bd. II): Knochen, Bänder, Gelenke und Muskeln des menschlichen Körpers. Mit 34 farb. Tafeln, sowie 257 zum Teil mehrfarbigen Abbild. nach Originalen von Maler K. Hajek und Maler A. Schmitson. Geb. ℳ 20.—

2. Bd. (Lehmann's med. Atlanten in 4° Bd. III): Die Eingeweide des Menschen einschl. des Herzens. Mit 19 farb. Taf., sowie 187 z. T. mehrfarb. Abbildungen nach Originalen von Maler K. Hajek. Geb. ℳ 16.—

3. Bd. (Lehmann's medizinische Atlanten in 4°, Bd. IV.): Das Nerven- und Gefässsystem und die Sinnesorgane des Menschen nebst einem Anhang: Das Lymphgefässsystem des Menschen. Mit 294 meist vierfarbigen und zum Teil ganzseitigen Abbildungen nach Originalen von Maler Karl Hajek und 1 lithographischen Tafel. Geb. ℳ 22.—

Jeder Band enthält ausser den Abbildungen ausführliche Erklärungen ders. nebst Tabellen u. kursem Text. Ein ausführlicher Textband ist jedem Bande des Atlas, also in drei Abteilungen, beigegeben. Diese Textbände stellen ein kurzes Lehrbuch der Anatomie dar.

Grundriss der deskriptiven Anatomie des Menschen (Textband für den Atlas der deskriptiven Anatomie von Sobotta, mit Verweisungen auf diesen). 1. Bd. geh. ℳ 4.—, 2. Bd. geh. ℳ 3.—, 3. Bd. geh. ℳ 6.—, alle 3 Bände zusammen in eine Decke gebunden ℳ 15.—

5. **Atlas typischer Röntgenbilder vom normalen Menschen,** ausgewählt und erklärt nach chirurgisch-praktischen Gesichtspunkten, mit Berücksichtigung der Varietäten und Fehlerquellen, sowie der Aufnahmetechnik. Von Dr. med. Rud. Grashey, Assistenzarzt am chirurgischen Spital I. d. I. in München. Mit 97 Tafelbildern (Autotypien) in Originalgrösse und 42 Konturzeichnungen (davon 11 als Ueberdruck), ferner 14 schematischen Figuren im Einleitungstext Geb. ℳ 16.—

Digitized by Google

J. F. LEHMANN's Verlag in MÜNCHEN.

Lehmann's medizin. Handatlanten. Bd. XXXIV.

Grundriss und Atlas

der

Allgemeinen Chirurgie

von

Professor **Dr. Georg Marwedel.**

Mit 28 farbigen Tafeln und 171 schwarzen Textabbildungen nach Originalen von Maler Artur Schmitson.

Preis gebunden Mk. 12.—.

Der Atlas, den M. seinem Lehrer und früheren Chef Czerny gewidmet hat, enthält ausgezeichnet ausgeführte Abbildungen und Tafeln von der geschickten Hand des Malers Schmitson gezeichnet. Das Material hierzu entstammt zum überwiegend grössten Teile der Heidelberger chirurgischen Klinik, zum kleineren Teile dem jetzigen Wirkungskreise M.'s in Aachen.

Die Hauptabschnitte des Buches, das in geschickter Weise die Mitte hält zwischen den ausführlichen Lehrbüchern und den knappen Kompendien der allgemeinen Chirurgie sind: Antisepsis und Asepsis; allgemeine und örtliche Betäubung; Verletzungen; chirurgische Infektionskrankheiten; Geschwülste; chirurgische Erkrankungen der Gefässe; die Lehre vom Brande.

In der äusseren Ausstattung reiht sich auch der vorliegende Band seinen Vorgängern würdig an.

Schmid's Jahrbücher der Medizin, Jan. 1906.

Lehmann's medizin. Handatlanten. Bd. XXXVII.

Spezielle Chirurgie

von **Prof. Dr. Georg Sultan.**

II. Teil (Schlussband).

Erscheint im Laufe des Winters 1907.

Kursus der topographischen Anatomie

von **Dr. N. Rüdinger,**

weil. o. ö. Professor der Anatomie an der Universität München.

Vierte vermehrte und erweiterte Auflage.

Bearbeitet von **Dr. Wilhelm Höfer,**

Assistent an der chirurgischen Klinik, München.

222 Seiten 8° mit 82 zum Teil in Farben ausgeführten Abbildungen.

Preis geheftet **Mk. 9.—**, gebunden **Mk. 10.—.**

Digitized by Google

LEHMANN'S MEDIZIN. HANDATLANTEN.
Band XXXVI.

Grundriss und Atlas

der

Speziellen Chirurgie

von

Prof. Dr. Georg Sultan.

I. Teil.

Mit 40 farbigen Tafeln und 218 zum Teil zwei- bis dreifarbigen Abbildungen nach Originalen von Maler **Schmitson** - Berlin und Maler **Braune** - Königsberg.

LANE LIBRARY

MÜNCHEN.
J. F. LEHMANN'S VERLAG.
1907.

Digitized by Google

Alle Rechte, insbesondere das der Uebersetzung vorbehalten.

LANE LIBRARY

Lithographie und lithographischer Druck von *Fr. Reichhold* in München.
Satz und Druck von *Meisenbach, Riffarth & Co.*, München.
Autotypien von *C. Angerer & Göschl* in Wien.
Papier von *Otto Heck & Ficker* in München.
Einbände von *L. Beer* in München.

Digitized by Google

M 31
S 95
v.1
1907

Vorwort.

Der stetig zunehmende Lernstoff, den der Studierende ebenso wie der auf seine Fortbildung bedachte Arzt zu bewältigen hat, erfordert gebieterisch ein möglichst gutes Anschauungsmaterial, welches besser als langatmige Beschreibungen die Arbeit zu erleichtern vermag. Herr Verleger Lehmann hat dieses Bedürfnis rechtzeitig erkannt und ihm durch die Einführung seiner medizinischen Handatlanten zu entsprechen versucht. Auf dem Gebiete der speziellen Chirurgie fehlte es bisher trotz vorhandener, sehr guter Lehrbücher an einem knapp gefassten Buche, welches — unter Vermeidung der einem zu kurz gehaltenen Kompendium anhaftenden Mängel — doch alles wesentliche enthielte und gleichzeitig einen Atlas mit vielen naturgetreuen, gut wiedergegebenen, insbesondere auch farbigen Bildern in handlicher Form beherbergte. Diese Lücke auszufüllen, war mein ernstes Bestreben, als ich der Anregung des Herrn Verlegers Lehmann folgte, eine spezielle Chirurgie zu schreiben, die sich in den Rahmen seiner Handatlanten einfügen sollte. Den ersten Band übergebe ich hiermit der Oeffentlichkeit und hoffe, dass mir der Versuch, das gesteckte Ziel zu erreichen, nicht ganz misslungen sein möchte.

Dem Text liegen im wesentlichen die Erfahrungen zugrunde, die ich teils als langjähriger Assistent meines hochverehrten Lehrers, des Herrn Geheimrat Prof. Braun an den Kliniken in Königsberg und

Digitized by Google

Göttingen, teils in selbständiger Tätigkeit mir erworben habe. Bei der Bearbeitung der Lungen- und Herz-Chirurgie konnte ich mich der wesentlichen Mitwirkung meines Bruders, des Dr. C. Sultan-Mainz erfreuen.

Das Bildermaterial entstammt zu einem nicht geringen Teil (80 schwarze Abbildungen und 18 farbige Tafeln) noch der Braun'schen Klinik; Herrn Geheimrat Braun, der mir die Benutzung dieses Materials in gütiger Weise bereitwilligst gestattet hat, spreche ich auch an dieser Stelle meinen ergebensten Dank dafür aus.

Vereinzelte Abbildungen und Präparate verdanke ich der Liebenswürdigkeit befreundeter Kollegen, der Herren Prof. Nauwerck, Prof. Kallius und Dr. Gutzeit; auch diesen Herren sage ich meinen herzlichsten Dank.

Bei der Herstellung der Bilder habe ich von der direkten Verwendung der Photographie im Interesse grösserer Klarheit durchweg abgesehen und die Abbildungen teils durch Ueberarbeitung der Photogramme mit Aquarellfarben, teils durch Zeichnung nach dem Original anfertigen lassen. Dieser nicht immer leichten Aufgabe haben sich die Herren Maler Schmitson und für eine kleine Anzahl von Bildern Maler Braune zu meiner grössten Zufriedenheit erledigt. Für ihre stets unverdrossene Mühewaltung sei ihnen hiermit herzlich gedankt.

Die Clichés für einen Teil der abgebildeten Instrumente sind mir in entgegenkommendster Weise von Herrn Instrumentenmacher Windler-Berlin überlassen worden.

Herrn Verleger Lehmann bin ich für die reiche Ausstattung, die er dem Buche angedeihen liess, zu ganz besonderem Danke verpflichtet.

Berlin-Rixdorf, im Juli 1907.

Georg Sultan.

Digitized by Google

Inhalts-Verzeichnis zum Grundriss und Atlas der speziellen Chirurgie Bd. I.

		Seite
I.	**Chirurgie des Schädels und Gehirns**	1—73
	Missbildungen des Schädels	1
	Verletzungen der Weichteile des Schädels	8
	Verletzungen der Schädelknochen	11
	Die Entzündungen des Schädels	43
	Die Geschwülste des Schädels und seines Inhaltes	50
II.	**Chirurgie des Gesichtes**	74—132
	Angeborene Missbildungen des Gesichtes	74
	Verletzungen der Weichteile des Gesichtes	93
	Verletzungen der Knochen des Gesichtes	95
	Entzündungen des Gesichtes	100
	Neubildungen des Gesichtes	111
	Plastische Operationen	128
III.	**Neuralgien des Kopfes**	133—142
IV.	**Chirurgie der Nase, des Nasenrachenraumes und der Stirnhöhle**	143—170
	Missbildungen der Nase	143
	Stinknase, Ozaena	147
	Fremdkörper	147
	Nasengeschwülste	148
	Die plastischen Nasenoperationen	153
	Die Geschwülste des Nasenrachenraumes	162
	Chirurgie der Stirnhöhle	166
V.	**Chirurgie der Kiefer**	171—203
	Missbildungen	171
	Verletzungen der Kieferknochen	171
	Entzündungen der Kiefer	176
	Die Geschwülste des Oberkiefers	190
	Die Geschwülste des Unterkiefers	199

Digitized by Google

		Seite
VI.	**Chirurgie der Mundschleimhaut, der Zunge und des Mundbodens**	204—222
	Entzündungen der Mundschleimhaut	204
	Maligne Geschwülste der Mundschleimhaut	205
	Missbildungen der Zunge	206
	Entzündungen der Zunge	207
	Leukoplakie	209
	Geschwülste der Zunge	211
	Geschwülste des Mundbodens	218
VII.	**Chirurgie des Rachens und der Tonsillen**	223—237
	Entzündungen	223
	Die Geschwülste des Gaumens, Rachens und der Tonsillen	234
VIII.	**Chirurgie des Ohres**	238—254
	Missbildungen	238
	Verletzungen des Ohres	240
	Fremdkörper	241
	Entzündungen des äusseren Ohres	242
	Die Geschwülste des äusseren Ohres	244
	Mittelohrentzündung. Otitis media	246
IX.	**Chirurgie der Speicheldrüse**	255—262
	Verletzungen	255
	Entzündungen	256
	Die Geschwülste der Speicheldrüse	259
X.	**Chirurgie des Halses**	263—303
	Missbildungen des Halses	263
	Verletzungen des Halses	273
	Entzündungen des Halses	280
	Die Geschwülste des Halses	291
XI.	**Chirurgie der Schilddrüse**	304—321
	Missbildungen der Schilddrüse	304
	Entzündungen der Schilddrüse	304
	Kropf. Struma	305
	Basedow'sche Krankheit	320
	Chirurgie der Thymusdrüse	321
XII.	**Chirurgie des Kehlkopfes und der Trachea**	322—341
	Verletzungen	322
	Fremdkörper	324
	Entzündungen	327
	Neubildungen des Kehlkopfes	331
	Ausführung der Tracheotomie	334
	Larynxexstirpation	340

Digitized by Google

Seite

XIII. **Chirurgie des Oesophagus** . . . . . 342—354
Missbildungen 342
Verletzungen 342
Fremdkörper 344
Divertikel des Oesophagus 349
Geschwülste der Speiseröhre 350

XIV. **Chirurgie der Thoraxwand** . . . . . 355—373
Missbildungen 355
Verletzungen der Thoraxwand 355
Entzündungen des Thorax 366
Geschwülste des Thorax 368

XV. **Chirurgie der Brustdrüse** . . . . . 374—390
Missbildung der Brustdrüse 374
Entzündung der Brustdrüse 374
Hypertrophie der Brustdrüse 381
Geschwülste der Brustdrüse 382

XVI. **Chirurgie des Mediastinum, der Lungen und der Pleura** . . . . . 391—405
Entzündungen des Mediastinum 391
Die Geschwülste des Mediastinum 392
Verletzungen der Lungen und der Pleura . . 393
Entzündungen der Pleura 396
Lungenabszess 401
Lungengangrän 403
Geschwülste der Lunge und Pleura 404

XVII. **Chirurgie des Herzbeutels und des Herzens** 406—410
Verletzungen des Herzbeutels 406
Entzündungen des Herzbeutels 406
Kardiolysis 407
Verletzungen des Herzens 407

XVIII. **Chirurgie der Wirbelsäule und des Rückenmarkes** . . . . . 411—446
Angeborene Missbildungen 411
Erworbene Missbildungen 417
Verletzungen 424
Entzündungen der Wirbelsäule 432
Geschwülste der Wirbelsäule und des Rückenmarkes 445

Digitized by Google

Verzeichnis der farbigen Tafeln.

Tafel 1. a) Compression des Gehirns durch einen zwischen Dura und Schädelknochen gelegenen Bluterguss infolge eines Schädelbruches.
b) Das dazugehörige, der Dura aufliegende Blutgerinnsel.
„ 2. Blutungsherd in die rechte Grosshirnhemisphäre bei Schädelbruch der linken Seite.
„ 3. Gehirn eines Selbstmörders, der sich mit einem kleinkalibrigen Revolver quer durch das Stirnhirn geschossen hat.
„ 4. Horizontalschnitt durch das Gehirn eines Selbstmörders.
„ 5. Noma (Wasserkrebs): Brandige Zerstörung eines grossen Teiles der rechten Wange und Lippe.
„ 6. Sehr ausgedehnter Lupus des Gesichtes.
„ 7. Kongenitale Teleangiektasien des Gesichtes und Halses.
„ 8. Narbenkeloid in der Wange eines sieben Jahre alten Kindes.
„ 9. Hauthorn (Cornu cutaneum) der Nase.
„ 10. a) Melanosarkom der rechten Wange.
b) Mikroskopisches Präparat dazu: Spindelzellensarkom mit sehr reichlicher Pigmenteinlagerung.
„ 11. a) Ulcus rodens der Nase eines 68jährigen Mannes.
b) Kankroid der Nase eines 74jährigen Mannes.
„ 12. Versorgungsgebiet des Nerv. trigeminus (nach Bardeleben-Haeckel).
„ 13. Freilegung des Ganglion Gasseri.
„ 14. Durchleuchtung der normalen Stirnhöhle im Dunkelzimmer.
„ 15. Durchleuchtung der beiden Highmorshöhlen vom Munde her im Dunkelzimmer.
„ 16. Epulis fibromatosa.
„ 17. Epulis des Unterkiefers.
Mikroskopisches Bild dazu: Riesenzellensarkom.
„ 18. Epulis des Oberkiefers.
„ 19. Sarkom des Unterkiefers eines 14jährigen Mädchens.
„ 20. Dieselbe Patientin wie auf Tafel 19 vier Wochen später.

Digitized by Google

Tafel 21. Tuberkulose der Zunge.
Mikroskopisches Bild dazu.
„ 22. Angiom der Zunge mit papillärer Epithelwucherung.
„ 23. Karzinom der Zunge auf dem Boden einer Leukoplakie.
Mikroskopisches Bild dazu.
„ 24. Ranula.
„ 25. Dermoid des Zungengrundes.
„ 26. Dasselbe Dermoid wie in Tafel 25 im Längsschnitt.
„ 27. Tracheotomia inferior.
„ 28. Ohren-Operationen (nach Brühl).
„ 29. Fig. 1. Aktinomykotischer Eiter.
„ 2. Aktinomycesdruse bei schwacher Vergrösserung.
„ 3. Querschnitt einer Aktinomycesdruse.
„ 4. Aktinomycesdruse bei starker Vergrösserung.
„ 30. Mikroskopische Bilder verschiedener Strumen:
Fig. 1. Struma colloides.
„ 2. Struma adenomatosa.
„ 3. Angiosarkom der Schilddrüse (Recidiv).
„ 31. Exstirpation der Schilddrüse (nach Zuckerkandl).
„ 32. Oesophagotomia externa.
„ 33. Stauungsblutungen nach Rumpfkompression.
„ 34. Multiple Angiome.
„ 35. Carcinoma mammae.
„ 36. Carcinoma mammae (Cancère en curasse).
„ 37. Carcinoma mammae mit Lebermetastasen.
„ 38. Mikroskopische Bilder von Brustdrüsengeschwülsten:
Fig. 1. Fibroadenoma simplex.
„ 2. Fibroadenoma intracanaliculare.
„ 3. Fibroadenoma pericanaliculare.
„ 4. Scirrhus mammae.
„ 5. Carcinoma alveolare mammae.
„ 6. Gallertkrebs der Brustdrüse.
„ 39. Fig. 1. Anatomisches Bild einer Spina bifida.
„ 2. Spina bifida mit ausgedehnter Ulceration auf der Kuppe der Geschwulst.
„ 40. Tuberkulose dreier Wirbelkörper mit Sequesterbildungen, starker Kyphose und Einengung des Wirbelkanals.

Digitized by Google

Verzeichnis der Textabbildungen.

Fig. 1. Hydrocephalus.
„ 2. Hydrocephalus, Spina bifida und Prolapsus recti.
„ 3. Encephalocele.
„ 4. Encephalocele.
„ 5. Encephalocele.
„ 6. Encephalocele.
„ 7. Fissuren des Schädeldaches.
„ 8. Depressionsfraktur des Schädeldaches.
„ 9. Schema der Hirntopographie nach Krönlein.
„ 10. Trepanation mit dem Trepanbohrer.
„ 11. Osteoplastische Resektion nach Wagner.
„ 12. Osteoplastische Resektion mit Gigli'scher Drahtsäge.
„ 13. Osteoplastische Resektion nach Müller-König.
„ 14. Schädelbasisbruch im Bereich des Felsenbeines.
„ 15. Schädelbasisbruch im Bereich des Siebbeins.
„ 16. Fissuren des Schädeldaches.
„ 17. Fissuren des Schädeldaches mit Fortsetzung in die Schädelbasis.
„ 18. Schema der Lumbalpunktion.
„ 19. Atherome der Kopfhaut.
„ 20. Dermoidzyste.
„ 21. Mikroskopisches Bild der Atheromwand.
„ 22. Mikroskopisches Bild der Dermoidwand.
„ 23. Rankenangiom nach v. Bruns.
„ 24. Aneurysma traumaticum arteriale.
„ 25. Varix aneurysmaticus.
„ 26. Aneurysma arterio-venosum.
„ 27. Lymphangiofibrosarcoma congenitale.
„ 28. Endotheliom der Kopfhaut.
„ 29. Ulcus rodens der Kopfhaut.
„ 30. Karzinom der Kopfhaut.
„ 31. Osteoma capitis (v. Bruns).
„ 32. Osteoma capitis, von innen gesehen.

Digitized by Google

Fig. 33. Embryokopf nach His.
„ 34. Schema der Spaltbildungen des Gesichts.
„ 35. Hasenscharte.
„ 36. Hasenscharte.
„ 37. Doppelseitige Hasenscharte.
„ 38. Vorspringender Zwischenkiefer.
„ 39. Vorspringender Zwischenkiefer, Skelett.
„ 40. Hasenscharten-Operation nach Malgaigne.
„ 41. Hasenscharten-Operation nach Mirault.
„ 42. Hasenscharten-Operation nach Mirault-Simon.
„ 43. Hasenscharten-Operation nach König.
„ 44. Seitliche Nasenspalte.
„ 45. Quere Gesichtsspalte.
„ 46. Rechtsseitige Gaumenspalte.
„ 47. Doppelseitige Gaumenspalte.
„ 48. Spalte des weichen Gaumens.
„ 49. Operation der Gaumenspalte nach v. Langenbeck.
„ 50. Operation der Gaumenspalte nach v. Langenbeck.
„ 51. Mundsperre (Whithead).
„ 52. Operation am hängenden Kopf.
„ 53. Nasentamponade mit dem Bellocq'schen Röhrchen.
„ 54. Wangendefekt nach Noma.
„ 55. Impftuberkulose des Ohres.
„ 56. Gesichtslupus.
„ 57. Gesichtslupus mit Nasendefekt.
„ 58. Karzinom auf dem Boden eines alten Gesichtslupus.
„ 59. Makromelie.
„ 60. Angiom der Wange.
„ 61. Angiom der Parotisgegend.
„ 62. Atherom an der Stirn.
„ 63. Atherom der Wange.
„ 64. Dermoid am inneren Augenwinkel.
„ 65. Rhinophyma.
„ 66. Sarkomrezidiv der Wange.
„ 67. Sarkom der Orbita.
„ 68. Keilförmige Exzision eines Lippenkarzinoms.
„ 69. Keilförmige Exzision eines Lippenkarzinoms.
„ 70. Rechtwinklige Exzision eines Lippenkarzinoms. Lippensaumverschiebung.
„ 71. Rechtwinklige Exzision eines Lippenkarzinoms. Lippensaumverschiebung.
„ 72. Unterlippenplastik nach v. Langenbeck.
„ 73. Unterlippenplastik nach v. Langenbeck.
„ 74. Grosses Unterlippenkarzinom.
„ 75. Grosses Unterlippenkarzinom nach der Operation.
„ 76. Schemata für plastische Operationen.
„ 77. Deckung eines Augenliddefektes.
„ 78. Operation der Mikrostomie.
„ 79. Bildung eines gedoppelten Lappens.

Digitized by Google

Fig. 80. Periphere Freilegung des I. und II. Trigeminusastes.
„ 81. Periphere Freilegung des III. Trigeminusastes.
„ 82. Temporäre Jochbein-Resektion nach Braun-Lossen.
„ 83. Schiefes Nasenseptum.
„ 84. Verlegung der linken Nasenhöhle durch das vorspringende schiefe Septum.
„ 85. Nasenspeculum.
„ 86. Nasenspeculum.
„ 87. Rhinoscopia anterior.
„ 88. Rhinoscopia posterior.
„ 89. Schlingenschnürer.
„ 90. Syphilitische Sattelnase.
„ 91. Korrektur der Sattelnase (Fig. 90) durch Paraffininjektion.
„ 92. Plastische Deckung eines Nasenflügeldefektes.
„ 93. Plastische Deckung eines Nasenflügeldefektes.
„ 94. Nasenplastik. Indische Methode.
„ 95. Nasenplastik. Indische Methode.
„ 96. Nasenplastik. Italienische Methode.
„ 97. Mundsperre (Doyen).
„ 98. Nasenrachenzange (Jurasz).
„ 99. Ringmesser (Beckmann).
„ 100. Fibrosarkom des Nasenrachenraumes.
„ 101. Temporäre Oberkieferresektion nach v. Langenbeck.
„ 102. Emphysem der linken Augenlider bei Fraktur der Stirnhöhle.
„ 103. Apparat zur Durchleuchtung der Stirn- und Oberkieferhöhle.
„ 104. Fraktur des Unterkiefers nach Anger.
„ 105. Drahtschiene für den Unterkieferbruch.
„ 106. Luxation des Unterkiefers nach vorn.
„ 107. Einrenkung der Unterkieferluxation.
„ 108. Zahnzange für obere Schneide- und Eckzähne.
„ 109. Zahnzange für untere Schneide-, Eck- und Praemolarzähne.
„ 110. Zahnzange für obere Molarzähne rechts.
„ 111. Zahnzange für obere Molarzähne links.
„ 112. Zahnzange für untere Molarzähne.
„ 113. Bajonettzahnzange für obere Wurzeln.
„ 114. Zahnzange mit stark abgebogenem Schnabel für untere Wurzeln.
„ 115. Gaisfuss.
„ 116. Wurzelheber.
„ 117. Phosphornekrose des Unterkiefers nach Häckel.
„ 118. Gezahnter Holzkeil als Mundsperre.
„ 119. Perforations-Stachel der Highmorshöhle nach v. Mikulicz.
„ 120. Rechtsseitiges Oberkieferkarzinom.

Digitized by Google

Fig. 121. Durchbruch eines Oberkieferkarzinoms durch den harten Gaumen.
„ 122. Oberkieferkarzinom.
„ 123. Oberkieferkarzinom.
„ 124. Tamponkanüle nach Trendelenburg.
„ 125. Schnittführung zur Oberkieferresektion.
„ 126. Durchtrennung der Knochenverbindungen bei Oberkieferresektion.
„ 127. Unterkiefersarkom.
„ 128. Hohlsonde.
„ 129. Exstirpation eines Zungentumors.
„ 130. Temporäre Wangenspaltung.
„ 131. Temporäre Wangenspaltung.
„ 132. Temporäre Unterkieferresektion.
„ 133. Temporäre Unterkieferresektion.
„ 134. Retentionszysten durch doppelseitigen Verschluss des Ductus submaxillaris.
„ 135. Lagerung zur Tracheotomie.
„ 136. Tonsillenmesser.
„ 137. Tonsillotom nach Fahnenstock-Matthieu.
„ 138. Kompressorium nach v. Mikulicz.
„ 139. Missbildung des Ohres.
„ 140. Missbildung des Ohres nach der Operation.
„ 141. Ohrtrichter.
„ 142. Karzinom des Ohres und der Wange.
„ 143. Mischgeschwulst der Parotis.
„ 144. Mischgeschwulst der Parotis.
„ 145. Embryo mit Kiemenwülsten.
„ 146. Embryo mit Kiemenwülsten.
„ 147. Knorpelanhänge am Halse.
„ 148. Embryonale vordere Halswand, von hinten gesehen.
„ 149. Kiemengangszyste.
„ 150. Ausbreitungsbezirk der Kiemenfisteln und -zysten.
„ 151. Tractus thyreoglossus nach His.
„ 152. Kiemengangszyste.
„ 153. Mittlere Halszyste.
„ 154. Mittlere Halszyste.
„ 155. Angeborenes Zystenhygrom (Lymphangiom des Halses).
„ 156. Caput opstipum.
„ 157. Topographie der Halsgefässe.
„ 158. Erworbenes Lymphangiom des Halses.
„ 159. Aneurysma der Art. anonyma.
„ 160. Multiple Lipome des Halses.
„ 161. Grosses Lipom des Nackens.
„ 162. Symmetrische Lipome.
„ 163. Symmetrische Lipome.
„ 164. Lymphosarkom des Halses.
„ 165. Metastatisches Sarkom der linken Halslymphdrüsen bei primärem Beckentumor.

Digitized by Google

Fig. 166. Diffuse Struma des rechten Schilddrüsenlappens.
„ 167. Rechtsseitige, aus zwei Knoten sich zusammensetzende Struma.
„ 168. Grosse, überhängende, hauptsächlich linksseitige Struma.
„ 169. Rechtsseitige, hoch im Winkel zwischen Kieferrand und M. sternocleidomastoideus gelegene Struma.
„ 170. Doppelseitige Kolloidstruma.
„ 171. Doppelseitige Kolloidstruma.
„ 172. Schematische Darstellung der säbelscheidenartigen Kompression der Trachea bei Struma.
„ 173. Tetanie nach partieller Kropfexstirpation.
„ 174. Karzinom der Schilddrüse.
„ 175. Basedow'sche Krankheit.
„ 176. O'Dwyers Instrumentarium zur Intubation.
„ 177. O'Dwyers Instrumentarium zur Intubation.
„ 178. O'Dwyers Instrumentarium zur Intubation.
„ 179. O'Dwyers Instrumentarium zur Intubation.
„ 180. O'Dwyers Instrumentarium zur Intubation.
„ 181. a) Cricotracheotomia, b) Tracheotomia media, c) Tracheotomia inferior.
„ 182. Lage der Art. mammaria interna.
„ 183. Hautemphysem nach Tracheotomie.
„ 184. Missbildung des Oesophagus.
„ 185. Lungenhernie.
„ 186. Lungenhernie.
„ 187. Multiple Rippenbrüche.
„ 188. Heftpflasterverband bei Rippenfraktur.
„ 189. Universelles Hautemphysem bei Rippenfraktur.
„ 190. Derselbe Patient nach erfolgter Heilung.
„ 191. Gestieltes Lipom der Achselhöhle.
„ 192. Multiple Lipome.
„ 193. Lymphangiom lateral und oberhalb der rechten Brustdrüse.
„ 194. Universelle Fibromatose. Neurofibrom am linken Arm.
„ 195. Verlauf der „Milchleiste".
„ 196. Hypertrophie beider Brustdrüsen.
„ 197. Scirrhus mammae.
„ 198. Carcinoma mammae in einem, gegen die Achselhöhle hinziehenden Ausläufer der Drüse.
„ 199. Maligner Mediastinaltumor mit Vorwölbung der oberen Sternalpartie.
„ 200. Schema einer Thorakotomie bei Empyema pleurae.
„ 201. Schema einer Thorakotomie bei Empyema pleurae.
„ 202. Resektion der VI. Rippe bei Empyema pleurae.
„ 203. Freilegung des Herzens mit Lappenbildung nach H. Lorenz.
„ 204. Längsschnitt durch eine Myelomeningocele.
„ 205. Spina bifida der Halswirbelsäule.
„ 206. Spina bifida der Brustwirbelsäule.

Digitized by Google

Fig. 207. Spina bifida.
„ 208. Flache Vorwölbung einer Spina bifida.
„ 209. Exzessiv grosse Spina bifida.
„ 210. Skoliose der Wirbelsäule.
„ 211. Bruch zweier Wirbelkörper mit totaler Zermalmung des Rückenmarkes.
„ 212. Kümmell'sche Kyphose.
„ 213. Senkungsabszess oberhalb des Poupart'schen Bandes.
„ 214. Senkungsabszess an der Innenseite des rechten Oberschenkels.
„ 215. Senkungsabszess an der lateralen, linken Gesässhälfte.
„ 216. Extension mit Glisson'scher Schwinge.
„ 217. Spondylitis tuberculosa cervicalis.
„ 218. Extension mit Jurymast bei Spondylitis tuberculosa cervicalis.

Digitized by Google

Digitized by Google

I. Chirurgie des Schädels und Gehirns.

Missbildungen des Schädels.

Hydrocephalus (Wasserkopf).

Unter dem Namen Hydrocephalus (Wasserkopf) versteht man einen Zustand, der durch starke Vermehrung der intrakraniellen Flüssigkeitsmenge hervorgerufen wird. Durch diese, hauptsächlich in den erweiterten Ventrikeln befindliche Flüssigkeit wird der Schädel unförmig vergrössert, während im auffallenden Gegensatze dazu das Gesicht klein bleibt. Die Hirnsubstanz wird dabei zuweilen zu einer so dünnen Schicht komprimiert, dass in exzessiven Graden der Missbildung der Nachweis von Hirnmasse nur durch mikroskopische Untersuchung noch möglich ist; die Schädelknochen sind auseinandergedrängt und in der Entwicklung zurückgeblieben. Der Hydrocephalus kann schon intrauterin so stark ausgebildet sein, dass er ein Geburtshindernis darstellt. In den meisten Fällen ist er angeboren; es gibt aber auch einen in den ersten Lebensjahren erworbenen Wasserkopf. Während man bei dem angeborenen Hydrocephalus darüber im Zweifel sein kann, ob die Vermehrung der Hirnflüssigkeit das primäre, die unvollkommene Zusammenfügung der Schädelknochen das sekundäre ist, oder ob umgekehrt die Ausdehnung der Hirnventrikel durch mangelhafte Entwickelung des Schädelknochens (Rhachitis?) veranlasst wird, steht es für den erwor-

Digitized by Google

benen Hydrocephalus fest, dass die, wohl meist durch entzündliche Vorgänge vermehrte Flüssigkeit als Ursache für das Auseinanderweichen des Schädeldaches und für die Kompression des Hirnes anzusehen ist. Die Grössenzunahme eines Hydrocephalus findet zuweilen anfallsweise, in mehr oder minder grossen Intervallen statt. Von Hydrocephalus internus (Fig. 1) spricht man, wenn sich die Flüssigkeit in den abnorm dilatierten Ventrikeln befindet, von Hydrocephalus externus, wenn die Flüssigkeitszunahme innerhalb der Hirnhäute stattgefunden hat, doch ist letzteres sehr selten.

Fig. 1.
Hydrocephalus.

In einzelnen Fällen bestehen neben dem Hydrocephalus noch andere Missbildungen; so ist das Zusammentreffen einer Spina bifida mit Hydrocephalus nichts so ganz seltenes. Bei dem in Fig. 2 abgebildeten, wenige Wochen alten Kinde erblickt man einen Hydrocephalus, eine Spina bifida und einen Mastdarmprolaps.

Die Prognose des Hydrocephalus ist eine schlechte, und gewöhnlich sterben hydrocephalische Kinder frühzeitig. Aber auch die grössere Zahl derer, welche über die ersten Jahre hinaus am Leben bleiben, behält dauernd eine körperliche und geistige Minderwertigkeit, die sich bis zur vollständigen Idiotie steigern kann. Nur in ganz seltenen Fällen, wenn der Krankheitsprozess frühzeitig zum Stillstand kommt, sieht man solche Kranke sich normal weiter entwickeln.

Die schlechten Aussichten, welche das unbehandelte Leiden darbietet, sind durch chirurgische Eingriffe

Digitized by Google

kaum wesentlich gebessert worden. Man hat es versucht und versucht es noch heute gelegentlich, durch eine unter aseptischen Kautelen vorgenommene Punktion des Schädels an einer gefässfreien Stelle einen Teil der Flüssigkeit zu entleeren und damit günstig auf den Zustand einzuwirken. v. Bergmann bedient sich dabei der Nadel einer Pravazspritze, sticht sie in die Coronarnaht rechts oder links von der grossen Fontanelle ein und lässt 30 bis 60 gr der Flüssigkeit abfliessen. Ein kleiner aseptischer Verband schützt nach Entfernung der Nadel die Stichöffnung vor einer Infektion. Andere Autoren suchen die Wirkung der Punktion noch durch eine anschliessende komprimierende Einwickelung des Kopfes zu steigern.

Fig. 2. Hydrocephalus, Spina bifida und Prolapsus recti.

Ebenso wie durch Punktion des Schädels selbst wird man zuweilen auch durch eine Lumbalpunktion (siehe Seite 37) einen Teil der Ventrikelflüssig-

Digitized by Google

Fig. 3. Encephalocele.

keit entleeren können; dabei wird natürlich vorausgesetzt, dass das Foramen Magendii, d. i. die Kommunikation zwischen Ventrikel und dem Subarachnoidalraum, vorhanden ist. Wenn jedoch diese Kommunikation fehlt, wie es gelegentlich der Fall ist, dann wird die Punktion ergebnislos bleiben müssen.

Encephalocele.
(Hirnbruch.)

Die durch eine Lücke im knöchernen Schädel sich nach aussen vorwölbenden Geschwülste, welche von äusserer Haut bedeckt sind und als Inhalt teils Flüssigkeit, teils Hirnhäute und Hirnsubstanz enthalten, nennt man Encephalocelen

Fig. 4. Encephalocele.

Digitized by Google

(Hirnbrüche). Aus dieser Definition ersehen wir, dass eine vollständige Analogie mit der unten beschriebenen Spina bifida besteht; ja, diese Analogie erstreckt sich sogar so weit, dass wir hier wie da genau dieselben Formen voneinander unterscheiden

Fig. 5. Encephalocele.

können. So spricht man von einer Meningocele, wenn es sich um einen innerhalb der Hirnhäute gelegenen Flüssigkeitserguss ohne Mitbeteiligung des Gehirns handelt, von einer Encephalocystocele, wenn der Inhalt einen mit Gehirnmasse ausgekleideten Hohlraum darstellt, der durch eine, mit einem Ventrikel kommunizierende Flüssigkeit angefüllt ist, d. h.

Digitized by Google

also, wenn es sich gleichsam um eine divertikelartige Ausstülpung eines Hirnventrikels handelt; und schliesslich spricht man von einer reinen Encephalocele, wenn als Inhalt ausschliesslich Hirnsubstanz gefunden wird. Sehr beachtenswert ist die Anschauung v. Bergmann's, der alle diese Formen auf eine Grundform, die Encephalocystocele, zurückführt. Wenn nämlich die Flüssigkeitszunahme eine so starke ist, dass die umgebende Hirnmasse zu einem unscheinbaren Häutchen verdünnt ist, dann scheint zwar eine Meningocele vorzuliegen, doch wird fast immer die mikroskopische Untersuchung hier noch Hirnbestandteile, zum mindesten eine Ependym-Auskleidung nachweisen können. Dagegen soll die nur Hirnsubstanz enthaltende Encephalocele durch Rückbildung, durch Resorption der ursprünglich in der Encephalocystocele vorhandenen Flüssigkeit entstehen.

Fig. 6. Encephalocele.

Die Stellen, an denen Encephalocelen mit Vorliebe vorzukommen pflegen, sind einmal an der Nasenwurzel (Fig. 3) oberhalb oder unterhalb der Nasenbeine gelegen, dann auch in der Gegend des Hinterkopfes oberhalb (Fig. 4) oder unterhalb der Protuberantia occipitalis externa (Fig. 5). Seltener findet man sie an anderen Stellen des Schädels, auf

Digitized by Google

der Scheitelhöhe (Fig. 6), in der Schläfengegend, ja sogar durch die Schädelbasis in den Rachenraum sich vorwölbend. Die Haut über einer Encephalocele ist häufig ganz normal, nur bei starker, praller Anfüllung des Hirnbruches leidet ihre Blutversorgung Schaden und sie neigt dann zu oberflächlichen Ulzerationen. Hierin liegt eine grosse Gefahr für den Kranken, denn erstens kann die Entzündung der Hautoberfläche sich leicht auf die tiefer gelegenen Teile fortsetzen und eine tötliche Hirnhautentzündung hervorrufen, dann kann auch bei weiter zunehmender Spannung und Ulzeration die ganze Zystenwand platzen, wodurch natürlich die Gefahr einer Infektion noch wesentlich gesteigert wird.

Die Diagnose ist leicht zu stellen, denn der Umstand, dass die Geschwulst angeboren ist, dass sie sich weich, wie fluktuierend anfühlt, ferner die Beachtung der angegebenen Prädilektionsstellen, muss sofort an eine Encephalocele denken lassen. Dazu kommt, dass zuweilen Hirnpulsation an der Geschwulst bemerkbar ist, dass sie sich meist beim Schreien und Pressen des Kranken praller füllt, und dass der flüssige Inhalt des Hirnbruches sich manchmal durch Druck von aussen in das Schädelinnere wegdrängen lässt. Bei nicht zu prall gespannten Encephalocelen wird man auch die Ränder des Knochendefektes abtasten können.

Die Prognose einer nicht behandelten Encephalocele ist aus den oben angegebenen Gründen eine ungünstige, und meist wird schon im Laufe des ersten oder zweiten Lebensjahres der Tod durch das Auftreten einer eitrigen Meningitis erfolgen. Dagegen lässt sich in gewissen Fällen durch eine Operation das Leiden beseitigen und vollständige Heilung herbeiführen.

Die Operation besteht in der unter dem Schutz der Asepsis auszuführenden Exstirpation des ganzen Hirnbruches und in einem möglichst festen Verschluss des Loches im Schädel. Da die in der Encephalocele

Digitized by Google

enthaltene Flüssigkeit gewöhnlich mit dem Innern der Hirnventrikel in Verbindung steht, so muss man bei der Exstirpation darauf achten, dass nicht zuviel Liquor cerebrospinalis abfliesst. Indem man daher schnell die den Stiel umgebende Bindegewebswand der Geschwulst zunäht, verhindert man das weitere Ausfliessen und verschliesst damit auch gleichzeitig die Lücke im Schädel. Ueber diese erste Nahtreihe wird noch eine zweite gelegt, die den Abschluss sicherer macht. Je dünner und enger die Stielverbindung mit dem Gehirn ist — bei einer reinen Meningocele fehlt eine Kommunikationsöffnung zuweilen ganz — desto einfacher gestaltet sich die Operation und desto sicherer ist sie in ihrem Erfolge. Zum Schluss wird die Hautwunde wieder darüber durch Naht geschlossen und ein Kompressivverband angelegt.

Kontraindiziert ist die Operation in den Fällen, in denen grössere Hirnabschnitte unter dem Bilde einer Encephalocele nach aussen verlagert sind, in denen es sich also um eine teilweise Ectopie des Gehirnes handelt. Man erkennt solchen Zustand an der Kleinheit und Abflachung des Schädels. Liegt z. B. der hintere Gehirnabschnitt mit Kleinhirn in einer Encephalocele an der Protuberantia occipitalis externa, dann ist gewöhnlich die Stirngegend des Schädels klein, abgeflacht und eingedrückt.

An denselben Stellen, an denen Encephalocelen beobachtet werden, kommen auch solide Geschwülste vor, die ihre Entstehung einer embryonalen Anlage bezw. Keimversprengung verdanken. Da solche Geschwülste sich gegen den Schädel und seinen Inhalt scharf absetzen, unterliegt ihre Operation keinen Bedenken und macht keinerlei Schwierigkeiten.

Verletzungen der Weichteile des Schädels.

Die Weichteilverletzungen des Schädels können sowohl durch stumpfe Gewalten, als auch durch schneidende Instrumente veranlasst werden. Zu der

Digitized by Google

ersten Gruppe sind zunächst die subkutanen, manchmal auch subperiostalen Blutungen zu rechnen, die bei kleineren Extravasaten als Blutbeulen auffallen, bei grösseren jedoch in weiter Ausdehnung die Schädelhaut unterminiert haben, so dass man über dem ganzen Schädeldach das Gefühl schwappender Fluktuation erhält. Während die einfache Blutbeule durch Resorption des Extravasates spontan in einigen Tagen verschwindet, muss man bei grossen, subkutanen Blutungen einen Kompressivverband anlegen, um weiterem Bluten Einhalt zu tun und die Resorption zu beschleunigen. Die durch stumpfe Gewalt bedingten Zerreissungen der äusseren Haut werden je nach der Schwere der Gewalt und der Art des treffenden Gegenstandes sehr verschiedene Bilder darbieten können. So kann z. B. durch Aufschlagen des Schädels gegen eine Holzkante die Schädelhaut platzen und die entstandene Wunde kann dabei so glatte Ränder aufweisen, dass der Unerfahrene sie für eine Schnitt- oder Stichwunde zu halten geneigt sein könnte. In anderen Fällen, wenn die einwirkende Gewalt den Schädel mehr flächenhaft trifft, wird die Haut in weiterer Ausdehnung gequetscht und in kleineren oder grösseren Lappen vom Knochen abgehoben sein. Eine solche Lappenbildung nimmt zuweilen so grosse Dimensionen an, dass der ganze Schädel wie skalpiert erscheint; die letztere Art der Verletzung kommt gewöhnlich dadurch zustande, dass das lange Kopfhaar von Fabrikarbeiterinnen durch Maschinenteile erfasst und die Kopfhaut mit gewaltigem Zug vom Schädel gerissen wurde. Bei allen, durch stumpfe und scharfe Gewalten hervorgerufenen Verletzungen kann auch das Periost in mehr oder minder grosser Ausdehnung vom Knochen abgelöst sein. Gequetschte Wunden pflegen weniger stark zu bluten als Stichwunden.

Dass auch durch schneidende Instrumente neben graden, lineären Wunden solche von Lappenform gebildet und dass durch Hiebwunden ganze Lappen

Digitized by Google

aus der Schädelhaut herausgeschlagen werden können, bedarf keiner näheren Erklärung.

Die Behandlung der Weichteilwunden des Schädels gipfelt in dem Bestreben, sie zur aseptischen Heilung zu bringen. Zu diesem Zweck wird in jedem Falle die Haut in grosser Ausdehnung um die Wunde herum rasiert und, während die Wunde selbst mit sterilem Mull bedeckt wird, mit warmem Wasser und Seife ausgiebig gebürstet, mit Alkohol und schliesslich mit Sublimatlösung $^1/_{1000}$ abgerieben. Handelt es sich um eine frische Verletzung, sind die Wundränder glatt und die Wundflächen makroskopisch sauber, dann kann man die Wunde primär vernähen, man tut aber gut, in die Windwinkel drainierende Gazestreifen zu legen. Sind jedoch schon mehrere Stunden seit der Verletzung vergangen, oder sind die Wundränder fetzig und gequetscht, oder die Wundflächen gar durch Schmutzpartikel verunreinigt, dann frischt man am besten mit Messer und Schere sowohl die Ränder, als auch den Grund der Wunde an, bevor man sie vernäht und drainiert. Blutende Gefässe sind mit Arterienklemmen zu fassen und zu unterbinden; doch bereitet die Unterbindung in der Kopfschwarte zuweilen Schwierigkeiten, da die Ligaturen leicht abgleiten. In solchen Fällen kann man meist die Blutstillung durch die Wundnaht bewerkstelligen, die so angelegt werden muss, dass die Hautnähte gleichzeitig die blutenden Gefässe umstechen. Wunden, in denen es bereits zur Eiterung gekommen ist, dürfen nicht mehr genäht werden, sie sind vielmehr durch lockere Tamponade mit Jodoformgaze offen zu halten. Die Wichtigkeit der aseptischen Heilung ergibt sich daraus, dass Eiterungen der Weichteile, besonders bei kindlichen Schädeln, gar nicht selten auf die Diploe übergreifen, von dort sich weit innerhalb der Diploe ausbreiten und dann leicht zu einer Blutvergiftung führen, oder sich auf die Hirnhäute weiter ausdehnen können.

Waren durch die Verletzung grössere Defekte in den Weichteilen entstanden, so müssen dieselben mög-

Digitized by Google

lichst bald durch Transplantation dünner Hautläppchen nach Thiersch gedeckt werden.

Verletzungen der Schädelknochen.

Von der Erfahrung ausgehend, dass häufig bei den Brüchen des Schädels die Lamina interna in grösserer Ausdehnung splittert als die Lamina externa, glaubte man früher, die Ursache dafür in der grösseren Sprödigkeit der inneren Knochenlamelle sehen zu müssen, weshalb man ihr auch den Namen Lamina vitrea (Glastafel) gegeben hat. Jetzt wissen wir dagegen, dass nicht die grössere Sprödigkeit, sondern rein mechanische Verhältnisse die oft zu beobachtenden ausgedehnteren Splitterungen bedingen. Ebenso wie ein dünner Holzstab, wenn er über seine Elastizitätsgrenze hinaus überbogen und zerbrochen wird, auf der konvexen Seite stärker splittert, als auf der konkaven, genau so verhält es sich mit dem bis zu einem gewissen Grade elastischen Schädel; und da naturgemäss die einwirkende Gewalt am häufigsten das Schädelgewölbe treffen wird, so muss die Lamina interna sich ebenso verhalten, wie die konvexe Seite des Holzstabes, und stärker splittern, als die Lamina externa. Dass dem wirklich so ist, erkennt man am deutlichsten an Schädelschussverletzungen, welche durch den ganzen Schädel hindurchgegangen sind, und Ein- und Ausschussöffnung aufweisen. Bei ihnen sieht man jedesmal deutlich, wie an der Seite des Einschusses die Lamina interna, wie an der Seite des Ausschusses die Lamina externa in grösserer Ausdehnung gesplittert ist. Derselbe Mechanismus erklärt auch ohne weiteres, dass in einzelnen Fällen die Kraft der Gewalteinwirkung nur gerade dazu ausreicht, um die innere, stärker überbogene Lamelle zur Fraktur zu bringen, während die äussere intakt bleibt. Ueber den Grad der Elastizität des knöchernen Schädels im ganzen hat man sich auch auf experimentelle Weise zu

Digitized by Google

unterrichten gesucht. Wenn man nämlich den Kopf einer Leiche in einen Schraubstock spannt, so lässt sich zahlenmässig nachweisen, dass bei der Einspannung z. B. zwischen beiden Schläfen der querc Durchmesser kleiner wird, und dass der sagittale Durchmesser sich vergrössert; ebenso umgekehrt (v. Bruns). Französische Autoren haben den Elastizitätsgrad dadurch nachgewiesen, dass sie einen Schädel aus verschiedener Höhe auf eine mit Russ geschwärzte, harte Unterlage auffallen liessen. Dabei zeigte es sich, dass der Schädel sich in grösserer Ausdehnung schwarz färbte, je höher er herabfiel. Wie elastisch das Schädeldach ist, lehrt auch die folgende Erfahrung: Man sieht hie und da bei einfachen Sprüngen des Schädeldaches, die wie eine gesprungene Fensterscheibe nur eine ganz feine, durchaus nicht klaffende Sprunglinie aufweisen, doch in der Tiefe des Knochenspaltes Haare oder Fetzen der Kopfbedeckung eingeklemmt; der Spalt muss also im Augenblick der Verletzung weiter geklafft haben und ist sofort wieder elastisch zurückgefedert. Wenn man sich über die Elastizität des Schädels klar ist, dann wird es wohl auch keine Schwierigkeiten bereiten, sich vorzustellen, dass der Knochen, sei es durch Ueberbiegung, sei es durch Berstung (v. Wahl) auch an anderer Stelle als der Gewalteinwirkung einbrechen kann; zur Erklärung dieser Verletzung, für die die Franzosen ein eigenes Wort geprägt haben, fracture par contre-coup, glaubte man früher besondere Theorien aufstellen zu müssen, deren wir aber aus den oben angegebenen Gründen nicht mehr bedürfen.

Die Beurteilung sämtlicher Schädelbrüche ist davon abhängig, wie weit die Hirnhäute und das Gehirn selbst durch die Fraktur in Mitleidenschaft gezogen werden. Die in Frage kommenden Komplikationen sind die Gehirnerschütterung, commotio cerebri, die Gehirnkompression, compressio cerebri, und die Gehirnzertrümmerung, contusio cerebri.

Digitized by Google

Unter Gehirnerschütterung, commotio cerebri, versteht man einen gewöhnlich nur kurze Zeit anhaltenden Symptomenkomplex schwerer, allgemeiner Hirnerscheinungen, die sich direkt an die Verletzung anschliessen. Der Verletzte ist besinnungslos, reagiert nicht auf äussere Reize, er erbricht alsbald und befindet sich in starkem Shock, d. h. er sieht blass, livide aus, ist mit kaltem Schweiss bedeckt, hat eingesunkene Augen und spitze Nase, seine Atmung ist oberflächlich, der anfangs verlangsamte Puls wird beschleunigt und klein, manchmal kaum fühlbar. Dieser bedrohliche Zustand dauert zum Glück in den meisten Fällen nicht lange an, nach etlichen Minuten schon pflegt die Besinnung wiederzukehren und bald sind auch die anderen Symptome wieder der Norm gewichen. Nicht immer geht es aber so glimpflich ab, und man sieht — allerdings aber sehr selten — unter zunehmender Verschlechterung der Atmung und Herztätigkeit den Tod eintreten. Die bisher zur Sektion gekommenen, genau untersuchten Fälle haben weder makroskopisch, noch mikroskopisch Läsionen der Hirnsubstanz erkennen lassen; man muss deshalb die Ursache einer Gehirnerschütterung in einer Funktionsstörung des Gehirns erblicken, welche nach neuesten Untersuchungen wahrscheinlich durch eine plötzliche Kompression der ganzen Gehirnmasse hervorgerufen wird. Nur selten wird man eine Gehirnerschütterung grösserer oder geringerer Intensität bei einem Schädelbruche vermissen, kann sie aber gelegentlich bei einer Kontusion des Schädels auch ohne Knochenbruch beobachten.

Die Compressio cerebri wird hauptsächlich durch einen aus einem grösseren Ast der Art. meningea herstammenden Bluterguss veranlasst, der dementsprechend zwischen Dura und Schädelknochen gelagert ist (Tab. 1). Die weiche und nachgiebige Hirnmasse wird durch die zunehmende Blutmenge mehr und mehr komprimiert und es treten infolgedessen die höchst charakteristischen Zeichen eines schnell

Digitized by Google

Tab. 1.

a) Compression des Gehirns durch einen zwischen Dura und Schädelknochen gelegenen Bluterguss infolge eines Schädelbruches.

b) Das dazugehörige, der Dura aufliegende Blutgerinnsel; medial von dem Gerinnsel sieht man den der Länge nach aufgeschnittenen Sinus longitudinalis.

sich steigernden Hirndruckes auf. Werden diese Symptome rechtzeitig noch erkannt, dann wird durch eine alsbald ausgeführte Operation, welche die Forträumung des Blutgerinnsels und die Stillung der Blutung bezweckt, das schwer bedrohte Leben des Verletzten sich meist noch retten lassen. Ein typisches Bild der Verletzung bildet die folgende Krankengeschichte:

Ein Maurer fällt vom 1. Stock eines Gerüstes auf die Strasse hernieder, bleibt etwa 10 Minuten besinnungslos; ein sofort herbeigerufener Arzt stellt das Vorhandensein einer ziemlich stark blutenden Wunde der Schläfengegend und ausserdem die oben geschilderten Symptome des Shocks und der Hirnerschütterung fest. Während des Transportes nach dem Krankenhause erbricht der Verletzte mehrfach. Bei seiner Einlieferung in das Krankenhaus ist das Sensorium bereits wieder frei, der Verletzte gibt auf Befragen die gewünschte Auskunft, er sieht zwar noch blass aus, aber der Puls ist mässig voll, nur wenig beschleunigt, die Atmung normal. Die Untersuchung der stark verunreinigten Wunde ergibt, dass die gequetschten Hautränder in Zweimarkstückgrösse klaffen, und dass im Grunde der vom Periost entblösste Knochen gesplittert, aber nicht wesentlich gegen das Schädelinnere eingedrückt ist. In der üblichen Weise, wie es oben für die Weichteilwunden des Schädels angegeben ist, wird die Reinigung und Desinfektion der Wunde und ihrer Umgebung vorgenommen; nach Anlegung des Verbandes wird der Verletzte zu Bett gebracht. Sein relatives Wohlbefinden ändert sich nun. Nach Verlauf etwa einer Stunde, langsam und allmählich, tritt von neuem mehr und mehr zunehmende Bewusstlosigkeit ein, er erbricht wiederum, und während das Sensorium bis zum tiefsten Coma schwindet, bildet sich der „Druckpuls“ aus, d. h. der Puls wird langsamer, weist schliesslich nur 30—40 Schläge in der Minute auf und ist dabei sehr voll und schnellend.

Ein solcher Symptomkomplex lässt mit Sicherheit darauf schliessen, dass durch einen zunehmenden Bluterguss das Gehirn stark komprimiert wird und stellt eine Indicatio vitalis dar für die operative Beseitigung des schädlichen Druckes.

Digitized by Google

Tab. 1

a

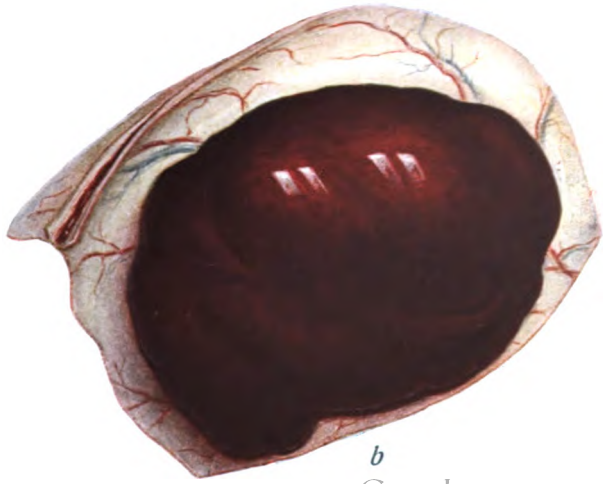

b

Digitized by Google

Digitized by Google

Es wird deshalb gleich zur Operation geschritten; die Bruchstelle am Schädel wird ausgiebig freigelegt, die losen Knochensplitter werden entfernt. Sofort zeigt sich ein grosses Blutgerinnsel zwischen Dura und Schädel, zu dessen Beseitigung die Knochenlücke mit der Hohlmeisselzange erweitert werden muss. Nach Forträumung des Gerinnsels sieht man das blutende Gefäss. Umstechung, Tamponade, Verkleinerung der Wunde durch einige Hautnähte, Verband. Heilung.

Gegenüber den akuten Gefahren der Hirnkompression durch einen Bluterguss spielt der Druck, wie er durch deprimierte Knochenstücke veranlasst werden kann, nur eine geringe Rolle.

Die contusio cerebri, die Zertrümmerung der Hirnsubstanz, ist die Folge schwerer Gewalten, durch welche entweder Blutungen in die komprimierte Hirnmasse veranlasst, oder Teile der gebrochenen Schädelknochen oder Fremdkörper, wie Projektile bei Schussverletzungen, in die Hirnmasse hineingetrieben werden. Die Wirkung einer solchen Kontusion setzt sich zusammen einmal aus den irreparablen Ausfallserscheinungen des Zertrümmerungsherdes, dann aus den Zirkulationsstörungen, die in der Umgebung des Herdes sich dazu gesellen; letztere bestehen teils in einer ödematösen Durchtränkung des Gehirnes, die sich wieder zurückbilden kann, teils in einer sich schnell entwickelnden, ebenfalls irreparablen Erweichung der Hirnsubstanz. Da wir wissen, dass grössere Teile des Gehirns, z. B. im Stirnhirn, zerstört sein können, ohne dass besondere Ausfallserscheinungen wahrnehmbar sind, so hängen die Folgen der Contusio cerebri hauptsächlich von der Ausdehnung und Lokalisation der Zertrümmerung ab.

Wir haben oben gesehen, dass der Schädelknochen an einer von der Gewalteinwirkung entfernten Stelle frakturieren kann; das Gleiche gilt von den durch Quetschung bedingten Blutungen in das Gehirn. So kann z. B. ein Schlag den Schädel auf der rechten Seite treffen und ihn hier zerbrechen, während ein Quetschungsherd mit Blutung in der linken Hirnhemisphäre entsteht. Die Erklärung hierfür wird uns keine

Digitized by Google

Tab. 2.

Blutungsherd in die rechte Grosshirnhemisphäre bei Schädelbruch der linken Seite. Man sieht nach vorne von dem tief dunkelroten Blutungsherd eine diffus rötlich imbibierte Partie und die weisse Hirnsubstanz in grosser Ausdehnung im Zustand gelber Erweichung.

Schwierigkeiten bereiten, wenn wir daran denken, dass der Schädel als ganzes elastisch ist, und dass die Gestaltsveränderung, welche die Schädelkapsel im Augenblick der Verletzung erleidet, sich auch auf das Gehirn übertragen muss. Die in Tab. 2 abgebildete Hirnblutung stellt ein Beispiel für diese Art des Mechanismus dar. Das Präparat entstammt einem Manne, der sich von einem Eisenbahnzug überfahren lassen wollte. Er wurde von der Maschine des Zuges bei Seite geschleudert und besinnungslos aufgefunden. Bei seiner Aufnahme in die Göttinger chirurgische Klinik fand man neben einigen anderen, nicht sehr schweren Verletzungen, eine Quetschwunde über dem linken Scheitelbein und darunter den Knochen 5 cm weit vom Periost entblösst. Sein Sensorium war benommen, er erbrach einige Male, der Puls war klein, zeigte 160 Schläge in der Minute, Temperatur 37,5. Nach etwa 44 Stunden erfolgte, ohne dass das Bewusstsein wiedergekehrt wäre, der Tod. Bei der Sektion zeigte sich, dass unterhalb der angegebenen Schädelwunde 2 Fissuren im Knochen sich befanden, welche von der Pars squamosa des Schläfenbeines aus sich nach der Schädelbasis zu bis in die mittlere Schädelgrube fortsetzten. Als einzige Hirnverletzung fand man auf einem Sagittalschnitt durch die rechte, also der Schädelfraktur gegenüberliegende Grosshirnhemisphäre den abgebildeten Blutungsherd; nach vorn davon erkennt man eine diffus rötlich imbibierte Partie, an der man stellenweise zahlreiche punktförmige Ekchymosen wahrnehmen kann und in der Umgebung, besonders rechts im Bilde in grosser Ausdehnung gelbe Erweichung der Hirnsubstanz.

Digitized by Google

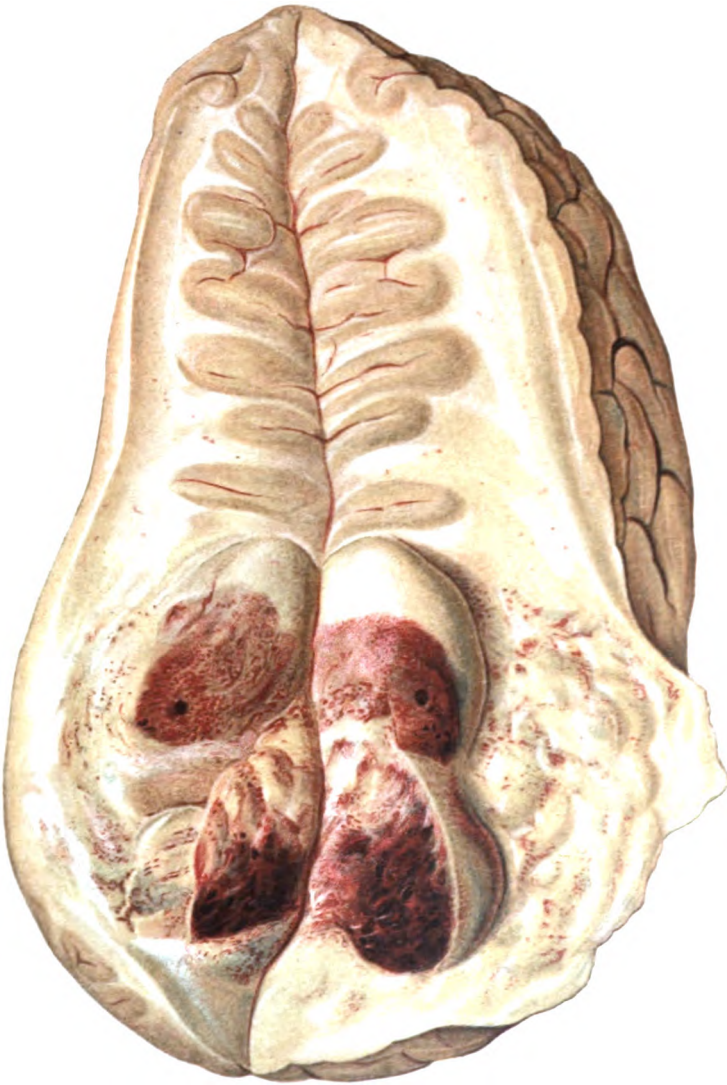

Digitized by Google

Digitized by Google

Brüche des Schädeldaches.

Im wesentlichen müssen wir 3 Formen der Schädeldachbrüche voneinander unterscheiden: Fissuren, Splitterfrakturen mit und ohne Depression und Lochbrüche.

Die Fissuren (Spaltbrüche) des Schädeldaches stellen, wie Fig. 7 zeigt, feine Sprünge im



Fig. 7. Fissuren des Schädeldaches.

Knochen dar, welche durch stumpfe, breit auftreffende Gewalten, z. B. durch Fall auf den Schädel, erzeugt werden. Sie erstrecken sich gewöhnlich weit über die Stelle hinaus, an der die Gewalt eingewirkt hat, zeigen häufig eine Reihe von seitlichen Ausläufern und greifen zuweilen sogar auf die Schädelbasis über. Nicht selten gehen auch von Splitter- oder Lochbrüchen aus noch Fissuren eine Strecke weit über das Schädeldach hinweg.

Digitized by Google

Die Splitterbrüche beschränken sich auf eine umschriebene Stelle des Schädeldaches und haben hier, wie ihr Name besagt, den Knochen zu einer Reihe von Splittern zertrümmert. Bei geringer Splitterung, wenn ein oder mehrere grössere Stücke aus der Kontinuität des Knochens herausgebrochen sind, spricht man auch von Stückbrüchen des Schädeldaches. Diese Verletzungen entstehen an der Stelle der Gewalt-

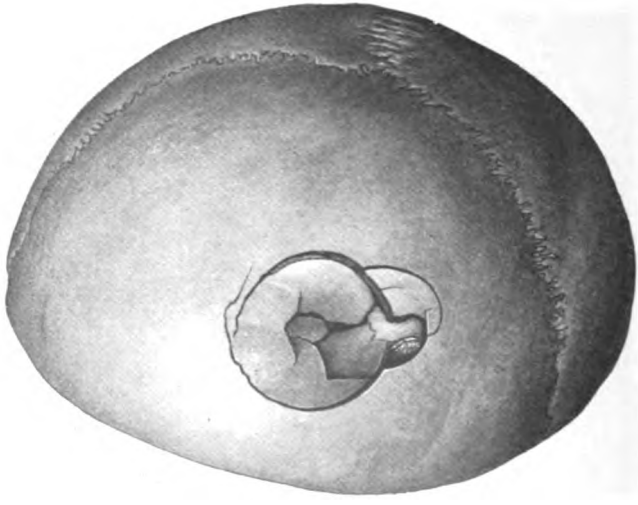

Fig. 8. Depressionsfraktur des Schädeldaches.

einwirkung durch schwer aufschlagende stumpfe oder scharfe Instrumente, wie durch einen Hammer- oder Beilhieb, durch das Auffallen des Schädels auf eine Steinkante oder durch ähnliche Veranlassungen. Während in einzelnen Fällen die Splitter oder Stücke nur wenig aus dem Niveau des Schädeldaches abgewichen sind, zeigen sie in anderen Fällen eine Depression gegen das Schädelinnere (Fig. 8), durch die eine Reihe von schweren Komplikationen ermöglicht

Digitized by Google

wird. So können Dura und Gehirnteile entweder nach innen eingedrückt, oder was noch schlimmer ist, angespiesst, zerrissen und zertrümmert werden. Eine weitere Gefahr, die bei allen Splitter- und Schussbrüchen mit oder ohne Depression vorliegt, ist die Zerreissung grösserer Blutgefässe speziell der Hauptstämme der Art. meningea media.

Nicht unerwähnt bleibe es, dass ebenso, wie wir oben isolierte Frakturen der Lamina interna kennen gelernt haben, auch isolierte Brüche der Lamina externa vorkommen.

Von Lochbrüchen spricht man, wenn Knochenstücke vollständig aus dem Schädeldach herausgebrochen sind, wie es z. B. bei allen penetrierenden Schussverletzungen des Schädels der Fall ist. An dieser Stelle sei der Besonderheiten gedacht, welche die Schussverletzungen des Gehirns aufweisen. Je grösser die Durchschlagskraft und die Anfangsgeschwindigkeit des Geschosses ist, und aus je grösserer Nähe der Schuss abgefeuert wird, desto gewaltiger ist die angerichtete Zerstörung. So tut ein Nahschuss mit einem modernen Infanteriegewehr mit einem Stahlmantelgeschoss eine vollständige Explosionswirkung an, die ganze Schädelkapsel wird auseinandergerissen und das Gehirn zu Brei zermalmt und versprengt. Wie ist eine solche furchtbare Wirkung zu erklären? Anfangs glaubte man hierin eine Analogie zur hydraulischen Presse zu finden, indem man den auf das Gehirn sich fortpflanzenden Druck dem einer Wassersäule gleichsetzte, welche aus dem Gefäss, in dem sie sich befindet, nicht ausweichen kann und es daher zur Explosion bringen muss. Neuerdings neigt man mehr der Ansicht zu, dass man es mit einer hydrodynamischen Wirkung zu tun hat, d. h. dass die lebendige Kraft des Geschosses sich auf die ganze Hirnmasse überträgt, die nun ihrerseits als lebendige Kraft wirkt und die Sprengung der Schädelkapsel verursacht; man hat nämlich durch Experimente —

Digitized by Google

Tab. 3.

Gehirn eines Selbstmörders, der sich mit einem kleinkalibrigen Revolver quer durch das Stirnhirn geschossen hat. An dem der Länge nach aufgeschnittenen Schusskanal sieht man, dass sein Durchmesser die Grösse des kleinen Geschosses um das Mehrfache übertrifft.

Schüsse auf Leichenschädel und auf Blechgefässe, die mit breiiger Masse angefüllt waren — festgestellt, dass die gleiche Explosivwirkung auch eintrat, wenn das mit Brei gefüllte Gefäss an einem Ende weit offen war; in diesem Falle hätte natürlich, wenn es sich um einen rein hydraulischen Druck handelte, der Inhalt aus der Oeffnung entweichen müssen, nicht aber das Gefäss sprengen dürfen. Als endgültig geklärt kann diese Frage jedoch z. Z. noch nicht betrachtet werden, denn wir kennen Fälle, welche von dem angegebenen Typus erheblich abweichen. So hat Krönlein über eine aus nächster Nähe abgegebene Schussverletzung mit einem modernen Infanteriegewehr berichtet, bei der zwar die Schädelkapsel explodiert war, das Gehirn aber fast unversehrt einige Meter von dem Selbstmörder entfernt gefunden wurde; von einer hydrodynamischen Wirkung konnte hierbei also jedenfalls nicht die Rede sein. Auch ein anderer Fall Krönlein's — Schussverletzung mit Infanteriegewehr aus nächster Nähe — verlief atypisch, denn die Explosivwirkung blieb aus, der Verletzte überstand die schwere Verletzung und wurde wieder gesund. Das letzte Wort ist demnach in dieser Frage noch nicht gesprochen.

Je grösser die Entfernung ist, aus der ein Schuss eines modernen Armeegewehres das Gehirn trifft, desto geringer wird die Splitterung des Schädelknochens, bis bei einer Distanz von 1800 bis 2000 Metern Lochschüsse der Ein- und Ausschussöffnung ohne begleitende Fissuren entstehen und bei noch grösserer Entfernung die Kugel im Gehirn stecken bleibt.

Die in Friedenszeiten beobachteten Schuss-

Digitized by Google

Digitized by Google

Digitized by Google

verletzungen des Gehirns — gewöhnlich aus nächster Nähe treffende Revolver- oder Pistolenschüsse — entsprechen in ihrer Wirkung einem aus einer Entfernung von 2000 Metern und darüber abgegebenen Schuss eines Armeegewehres; sie verursachen demnach meist glatte Lochschüsse ohne Fissuren und lassen relativ oft, da die Kugel im Gehirn stecken bleibt, eine Ausschussöffnung vermissen. Die in selbstmörderischer Absicht erfolgenden Schüsse werden gewöhnlich gegen die rechte Schläfengegend gerichtet und nehmen häufig, da meist der Hahn der Schusswaffe mit dem rechten Zeigefinger abgedrückt wird, eine nach vorn schräge Richtung an, sodass nicht selten als traurige Folge eines solchen Selbstmordversuches die Erblindung auf einem oder auf beiden Augen zurückbleibt. Relativ oft bleibt bei Selbstmordversuchen die Kugel im Gehirn stecken und heilt dort ein. Tab. 3 stellt das Gehirn eines Selbstmörders dar, welcher sich einen Revolverschuss quer durch das ganze Stirnhirn beigebracht hatte und wenige Stunden nach der Verletzung verstarb. Das Bild zeigt deutlich die ausgedehnte, die Grösse des kleinen Geschosses um das Mehrfache übertreffende Zertrümmerung des Schusskanals. Bei der in Tab. 4 abgebildeten Schussverletzung war die Revolverkugel zuerst schräg nach vorn und innen eingedrungen, wie es oben schon als häufig bezeichnet wurde, dann aber war die Kugel von der Innenwand des Stirnbeines abgeprallt und schräg nach hinten und aussen zurückgeworfen worden. Hierbei hatte sie, was auf dem Bilde deutlich erkennbar ist, mit einem Streifschuss auch das linke Stirnhirn getroffen. Die Kugel selbst wurde bei der Sektion in der linken Schläfengrube liegend gefunden.

Die Diagnose des Schädeldachbruches.

Die Schwere des Krankheitsbildes wird allein von der begleitenden Hirnläsion bestimmt. Auch in leichten Fällen pflegt eine Commotio cerebri nicht zu fehlen;

Digitized by Google

Tab. 4.

Horizontalschnitt durch das Gehirn eines Selbstmörders. Von der an der rechten Schläfe gelegenen Einschussöffnung aus war das Geschoss zuerst nach vorn und innen eingedrungen, war hier an der Innenfläche des Stirnbeins abgeprallt und bis in die linke Schläfengrube zurückgeworfen worden. Auf diesem Wege hatte es auch zu einer teilweisen Zertrümmerung des linken Stirnhirnes geführt.

---

ihre Symptome sind, wie die der Compressio cerebri, oben bereits geschildert worden, sie sind so charakteristisch, dass sie kaum übersehen werden können.

Die Contusio cerebri ruft meist schwere und langanhaltende Besinnungslosigkeit hervor und wird je nach der Lage des Zertrümmerungsherdes gewisse Ausfallserscheinungen bedingen; ausserdem erkennt man sie zuweilen daran, dass aus der äusseren Wunde neben Blut und Liquor cerebrospinalis sich kleine Hirnpartikel nach aussen entleeren. Die Diagnose des Knochenbruches selbst ist, wenn es sich um komplizierte Frakturen handelt, meist leicht zu stellen, denn man wird nach ausgeführter Wundreinigung die Wundränder leicht mit Haken auseinanderhalten und den gebrochenen Knochen direkt besichtigen können. Selbst feine Spaltbrüche werden dabei dem Auge nicht entgehen, und bei Splitterfrakturen wird man so am einfachsten über den Grad der Splitterung und etwaiger Depression von Knochenstücken sich orientieren können. Nur bei Schussverletzungen, deren Diagnose aber aus anderen Zeichen — anamnestische Angaben, kleine, lochartige Verletzung der Haut mit zerfetzten Rändern und bei Nahschüssen mit schwarzer Verfärbung der Umgebung durch eingedrungene Pulverkörner — leicht zu stellen ist, wird gewöhnlich bei der Kleinheit der Einschussöffnung, die oft nur wenige Millimeter im Durchmesser beträgt, von einer Besichtigung der Knochenlücke nicht die Rede sein können. Bei allen komplizierten Schädeldachbrüchen wird man nicht selten an den im Grunde der Wunde sich ansammelnden

Digitized by Google

Digitized by Google

Digitized by Google

Blutstropfen die fortgeleitete Hirnpulsation erkennen; zuweilen wird man durch das Ausfliessen von klarem Liquor cerebrospinalis darauf aufmerksam gemacht, dass die Subarachnoidalräume durch Zerreissung der Hirnhäute eröffnet sein müssen. Schwieriger kann die Diagnose der subkutanen Schädeldachfrakturen sich gestalten; so wird man die Fissuren aus der Schmerzhaftigkeit bei äusserem Druck und aus der begleitenden Hirnerschütterung wohl mutmassen, aber kaum je mit Sicherheit diagnostizieren können. Aber auch die subkutanen Splitterbrüche sind wegen des starken Blutergusses und weil sonstige typische Zeichen eines Knochenbruches, wie abnorme Beweglichkeit und Krepitation hier nur ausnahmsweise nachweisbar sind, nicht immer leicht zu diagnostizieren. Am ehesten erkennt man sie in den Fällen, in denen eine Depression der Knochenstücke durch die äussere Haut hindurchzufühlen ist.

Behandlung der Schädeldachbrüche nebst Technik der Trepanation.

Der Segen der modernen Wundbehandlung zeigt sich nirgends deutlicher, als bei der Behandlung der komplizierten Frakturen. Seit wir wissen, dass die Heilung eines Knochenbruches von der Ausdehnung der Splitterung unabhängig ist, dass auch ganz aus dem Zusammenhang gelöste Knochenstücke, ja sogar Projektile glatt einheilen können, seit wir ferner wissen, dass es nur die hinzutretende Wundinfektion ist, welche diese Einheilung verhindert, müssen wir unser Hauptaugenmerk darauf richten, die Infektionsgefahr so weit als möglich einzuschränken. Alle Versuche, mit Sonden oder gar mit dem Finger die Tiefe der Wunde auszutasten, um damit nach Splittern und Fremdkörpern zu fahnden, dienen nur dazu, Infektionskeime von aussen in die Tiefe zu übertragen; sie sind daher, da sie nicht nur zwecklos, sondern auch gefährlich

Digitized by Google

Fig. 9. Schema der Hirntopographie nach Krönlein mit Eintragung der wichtigsten Hirnzentren.

---

sind, prinzipiell zu unterlassen. Die Wunde und ihre Umgebung wird in derselben Weise, wie es oben für Weichteilwunden (Seite 10) angegeben ist, desinfiziert, eventuell auch genäht und drainiert oder tamponiert und mit aseptischem Verband bedeckt. Ganz besonders gilt dies Verfahren auch für Schussverletzungen, gleichgültig, ob die Kugel im Gehirn steckt oder nicht. Nur wenn eine tiefe Depression der gebrochenen Knochen vorliegt, kann es indiziert sein, die dislozierten Stücke mit einem Elevatorium wieder in das Niveau des Schädeldaches zu heben; dies wird bei stärkerer Splitterung der Lamina interna zuweilen erst dadurch möglich, dass man durch Abkneifen der Knochenränder oder mittels Meissels sich besseren Zugang zu den eingedrückten Splittern verschafft.

Muss man aus den vorhandenen Symptomen der Compressio cerebri auf eine Zerreissung der Art. meningea media schliessen, dann ist behufs Blutstillung die sofortige Freilegung der Stelle unbedingt indiziert. Gewöhnlich wird ja der Blutungsherd sich ganz im Bereich des Knochenbruches befinden, in jedem Falle aber ist es dringend notwendig, über die Lage der für die Zerreissung hauptsächlich in Frage kommenden Arterienäste genau orientiert zu sein, denn zur Blutung kann es auch durch subkutane, schlecht zu diagnostizierende Frakturen, ja sogar bei intaktem Schädel kommen. Nach Krönlein sind es in erster Reihe die beiden vorderen Aeste des Gefässes, dann auch ein starker hinterer Ast, welche hauptsächlich in Frage stehen. Fig. 9 stellt ein Krönlein'sches Schema dar, in welchem die Hirnoberfläche mit ihren wichtigsten Zentren im Verhältnis zu den Schädelnähten und zur Kopf- und Gesichtsformation dargestellt ist, und in welches die von demselben Autor angegebenen Linien behufs Auffindung des Sulcus

Digitized by Google

Fig. 9.

Digitized by Google

Digitized by Google

centralis, der Fissura Sylvii, sowie der Hauptblutungsstellen aus der Art. meningea media eingetragen sind. Die Linie ZM verläuft horizontal vom unteren Orbitalrand zum oberen Rand des Gehörganges, die Linie $K'K^1$ ebenfalls horizontal durch den oberen Orbitalrand parallel zur ersten; drei Senkrechte dazu ver-

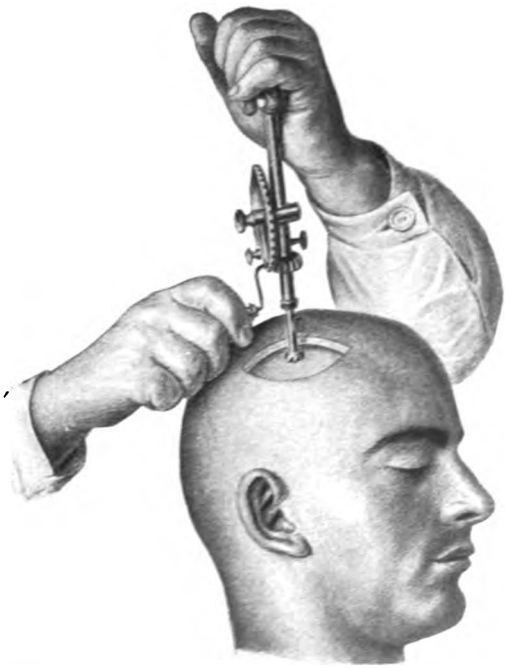

Fig. 10. Trepanation mit dem Trepanbohrer.

vollständigen das Bild, und zwar ZK' als Senkrechte von der Mitte des Jochbeines aus, AB vom Köpfchen des Unterkiefers aus und MK^1 vom hintersten Punkt der Basis des Processus mastoideus aus. Punkt P stellt den Schnittpunkt der Senkrechten MK^1 mit der Sagittallinie dar und die Verbindung zwischen K' und P den Verlauf des Sulcus centralis. Die Halbierungs-

Digitized by Google

linie des Winkels PKK^1 trifft die Senkrechte MK^1 in S, und die Linie KS zeigt die Lage der Fissura Sylvii an. Die Punkte K und K^1 sind die Hauptblutungsstellen bei Zerreissung der Art. meningea media; an ihnen wird also zunächst die Trepanation zur Freilegung der Blutung auszuführen sein.

Für die technische Ausführung der Trepanation stehen uns eine Reihe von Operationsmethoden zur Verfügung. Von der Anwendung der alten Hand- und Bogentrepane wird nur noch selten Gebrauch gemacht, da verbesserte Instrumente ein schnelleres Arbeiten gestatten. Fig. 10 zeigt einen modernen Trepanbohrer (Stille) in Tätigkeit, mit ihm lässt sich leicht eine kleine Oeffnung in das Schädeldach bohren, von der aus man beurteilen kann, ob der Blutungsherd getroffen ist. Wenn das der Fall ist, dann wird durch eine zweite Bohröffnung dicht daneben genügend Platz geschaffen, um mit Hilfe einer Hohlmeisselzange soviel vom Knochen abkneifen zu können, als zur Uebersicht des Herdes nötig ist. Das Gleiche lässt sich natürlich auch mit Meissel und Hammer erreichen. Hinterlässt eine solche Trepanation eine grosse Lücke im Schädeldach, dann quillt im weiteren Verlauf leicht die Hirnsubstanz durch diese Oeffnung nach aussen hervor und bildet somit einen Hirnprolaps. Dieser kann durch Narbenretraction spontan zurückgehen, wenn er nicht zu gross ist; in anderen Fällen aber muss er abgetragen, und die Lücke plastisch gedeckt werden.

Bei der von Wagner angegebenen osteoplastischen Schädelresektion wird ein Hautperiostknochenlappen aus der ganzen Dicke des Schädeldaches gebildet. Die Weichteile werden in Ω-Form bis auf den Knochen durchschnitten, und im Bereich dieses Hautschnittes wird ohne den Hautlappen von der Unterlage zu lösen, aus dem Knochen mit Meissel und Hammer ein schmaler Streifen ausgemeisselt, sodass eine Verbindung mit dem übrigen Schädel

Digitized by Google

nur am Stiel des Hautlappens bestehen bleibt. Zum Schluss wird der ganze Hautknochenlappen durch Einbrechen der noch stehen gebliebenen Knochenbrücke nach aussen gewaltsam umgeschlagen (Fig. 11). Die beim Meisseln unvermeidlichen Erschütterungen üben einen nachteiligen Einfluss auf das Gehirn nicht aus. Schneller lässt sich dieselbe osteoplastische Methode ausführen, wenn man, wie es in Fig. 12 dargestellt ist, statt der Ausmeisselung der Rinne, mit dem Trepanbohrer mehrere Löcher in den Knochen bohrt, durch je 2 dieser Löcher eine Gigli'sche Drahtsäge zieht und so rasch die Durchsägung des Knochenlappens von innen nach aussen vornimmt. Verfügt man über einen starken Elektromotor, dann lässt sich der Knochenlappen leicht mit einer Kreissäge oder mit der zuerst von Sudeck angegebenen Fraise umschneiden. Eine andere Methode ist durch Müller und König eingeführt worden und hat sich sehr bewährt. Mit bogenförmigem Schnitt wird zuerst ein Hautlappen bis auf den Knochen umschnitten, dann wird in der Schnittlinie ein breiter Meissel eingesetzt und der Knochen im Bereich des Hautlappens gleichsam halbiert, indem mit flachen Meisselschlägen möglichst grosse Knochenlamellen, die an Periost und Haut haften bleiben müssen, vom Schädeldach abgeschlagen werden. Wird jetzt der ganze Lappen zurückgeklappt,

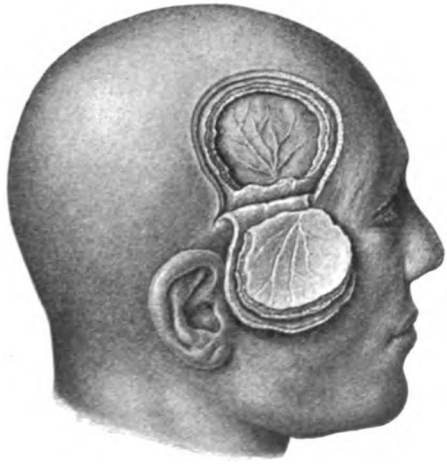

Fig. 11
Osteoplastische Resektion nach Wagner

Digitized by Google

(Fig. 13) dann haften auf seiner Innenfläche eine Reihe dünner Knochenscheiben fest an, während die Stelle, von der die Knochenlamellen abgemeisselt sind, noch knöchern gedeckt sind. Event. müsste also, um an das Gehirn zu gelangen, diese, bereits verdünnte Knochenstelle noch weggemeisselt werden. Die Methode Müller-König ist ganz besonders

Fig. 12. Osteoplastische Resektion mit Gigli'scher Drahtsäge.

dann am Platze, wenn es sich darum handelt, eine aus irgend einer Ursache vorhandene Lücke des Schädeldaches durch einen gestielten Hautperiostknochenlappen der Nachbarschaft osteoplastisch zu decken. Die bisher erwähnten osteoplastischen Methoden hat man, da das Material zur Deckung dem Kranken selbst entnommen wird, Autoplastik ge-

Digitized by Google

nannt. Demgegenüber gibt es auch eine Heteroplastik, bei der fremdes Material verwendet wird; als solches sind durch Decalcinierung oder durch Kochen entsprechend hergerichtete und sterilisierte Tierknochen, ja sogar sterilisierte Celluloidplatten mit Erfolg verwendet worden.

Wenn es durch eine der angegebenen Methoden gelungen ist, die Stelle der Blutung, welche sich durch ein dickes Blutgerinnsel gewöhnlich alsbald kenntlich macht, freizulegen, dann wird man nach Entfernung der Blutgerinnsel zuerst versuchen, das blutende Gefäss mit einer Klemme zu fassen und zu unterbinden. Bei der Zartheit der Gefässwandung ist das aber nicht leicht, denn sie reisst bei diesen Versuchen oft nur desto weiter ein, und die Blutung wird um so stärker. Häufig wird man dann durch eine Umstechung des Gefässes die Blutstillung noch bewerkstelligen können; nur wenn das Gewebe sehr morsch ist, sodass die Umstechungsnähte durchschneiden, kommt man auch damit nicht zum Ziel, und man muss zur festen Jodoformgaze-Tamponade der Blutungsstelle seine Zuflucht nehmen.

Fig. 13. Osteoplastische Resektion nach Müller-König.

Von einer therapeutischen Einwirkung auf die Hirnzertrümmerung kann füglich nicht viel die Rede sein, denn die einmal zerstörten Hirnmassen lassen sich nicht wieder funktionsfähig machen. Wenn

Digitized by Google

oben gesagt worden ist, dass man eine infolge Schussverletzung im Gehirn steckende Kugel ruhig in situ belassen soll, so muss das insofern etwas eingeschränkt werden, als es Fälle geben kann, in denen das Aufsuchen und die Entfernung der Kugel angezeigt erscheint. Eine solche Notwendigkeit ergibt sich aber stets erst im weiteren Verlauf, die Indikationen für diesen Eingriff sind daher bei Erörterung der späteren Folgen von Schädelbrüchen auf Seite 42 einzusehen.

Brüche der Schädelbasis.

Die Brüche der Schädelbasis werden bei ihrer geschützten Lage nur ausnahmsweise durch direkte Gewalteinwirkung — durch Schuss in den Mund, Stichverletzung in die Orbita und Läsion der oberen Gehörgangswand — hervorgerufen werden können. Gewöhnlich wird es sich um indirekte Brüche handeln, welche man entweder als Impressionsfrakturen oder als Biegungs- bezw. Berstungsbrüche aufzufassen hat.

Eine Impressionsfraktur der Schädelbasis kann entstehen, wenn jemand auf den Kopf fällt oder einen Schlag auf den Schädel erhält, indem dabei die Wirbelsäule so stark gegen die Schädelbasis gepresst wird, dass letztere einbricht. Auch durch einen Fall auf das Kinn können die Gelenkköpfchen des Unterkiefers mit solcher Wucht gegen die dünnwandigen Gelenkhöhlen angedrückt werden, dass eine Impressionsfraktur der Schädelbasis die Folge ist.

Der Mechanismus der Biegungs- und Berstungsbrüche findet seine Erklärung in der oben mehrfach auseinandergesetzten Elastizität der ganzen Schädelkapsel. Dass die durch Kompression des Schädels bedingten Ueberbiegungen mit besonderer Vorliebe die Schädelbasis frakturieren, liegt einmal an der Dünnwandigkeit bestimmter Stellen — untere Orbitalwand, Gelenkhöhlen des Unterkiefers, fossa occipitalis inferior des Hinterhauptbeines — dann auch daran, dass die Kontinuität der die Basis bildenden

Digitized by Google

Knochen durch viele grosse und kleine Löcher unterbrochen ist, welche dem Durchtritt des Rückenmarkes, der Gehirnnerven und grossen Blutgefässe dienen.

Fast ausschliesslich sind es Fissuren, die an der Schädelbasis zur Beobachtung kommen. Als erste Folge einer Schädelbasisfraktur beobachtet man eine kaum jemals vermisste Commotio cerebri, wie sie oben geschildert worden ist, dann treten aber eine Reihe anderer Erscheinungen hinzu, die speziell für Basisfrakturen charakteristisch sind; das sind vornehmlich Blutungen aus Nase und Ohr. Fig. 14 und Fig. 15 zeigen uns die typische Lage der Schädelbasisfissuren und ihre Praedilektionsstellen in der mittleren Schädelgrube im Bereich des Felsenbeines und in der vorderen Schädelgrube, wo sie auf die Siebbeinzellen übergreifen. Die im Felsenbein lokalisierten Fissuren führen zu einer Zerreissung des Trommelfelles (Fig. 14) und zum Blutausfliessen aus dem äusseren Ohr, die durch das Siebbein führenden Brüche (Fig. 15) zum Blutabfluss aus der Nase. Ausserdem kann das Blut aber auch in den Rachen fliessen, entweder vom inneren Ohr aus durch die Tuba Eustachii oder von der Nase aus durch die Choanen. Auf diese Weise wird das Blut leicht aspiriert und verschluckt werden und die Folge davon ist dann, dass bald nach der Verletzung durch Expektoration oder durch Erbrechen Blut ausgespien wird. Auf demselben Wege, auf dem Blut durch Nase und Ohr nach aussen gelangt, wird zuweilen auch Liquor cerebrospinalis entleert werden, manchmal sogar in ganz erheblichen Mengen. Zu diesen typischen Symptomen kommen dann noch einige andere, welche entweder schon im Augenblick der Verletzung auftreten oder erst im Verlauf der nächsten Tage in die Erscheinung treten. Hierher gehören zunächst Lähmungen der an der Schädelbasis gelegenen Nerven, insbesondere des Nerv. facialis und des Nerv. abducens. Sie erleiden entweder durch den gebrochenen Knochen selbst eine Quetschung, selten sogar eine Zerreissung, und lassen sich dann sofort nach der Verletzung als

Digitized by Google

Fig. 14. Schädelbasisbruch im Bereich des Felsenbeins. (Blutung aus dem Ohr!)

Fig. 15. Schädelbasisbruch im Bereich des Siebbeins. (Blutung aus der Nase!)

gelähmt erkennen, oder sie werden durch einen Bluterguss oder eine entzündliche Schwellung nach und nach komprimiert und erweisen sich dann erst nach einigen Tagen als gelähmt. Aehnlich verhält es sich mit den in der Augengegend auftretenden Blutergüssen; sie entstehen zum Teil durch Kontusionen im Augenblick der Verletzung, gar nicht selten aber kommen sie erst einige Tage später zum Vorschein, indem das bei Brüchen der vorderen Schädelgrube, speziell der oberen Orbitalwand in die Augenhöhle fliessende Blut von hier aus weiter transportiert wird und nach Verlauf einiger Tage im subkonjunktivalen Gewebe als Blutfleck erscheint oder als blaue, grüne und gelbe Farbflecken, wie sie der Blutresorption eigen sind, im subkutanen Gewebe der Augenlider und der benachbarten Haut erkennbar wird. Zu stärkeren, extraduralen Blutergüssen, welche eine Hirnkompression bewirken könnten, kommt es bei reinen Schädelbasisbrüchen gewöhnlich nicht, dagegen beobachtet man hie und da Blutungen in die Hirnsubstanz selbst mit denselben schweren Folgen, wie sie bei den Schädeldachbrüchen besprochen sind. Die Fig. 16 und 17 dienen als Beispiel dafür, dass Frakturen des Schädeldaches sich weit in die Schädelbasis hinein fortsetzen können.

Die Diagnose des Schädelbasisbruches ist, obgleich der Knochenbruch als solcher unserer Untersuchung nicht zugänglich ist, doch aus den Begleiterscheinungen unschwer zu stellen. Lässt schon die selten fehlende, initiale Gehirnerschütterung auf eine schwerere Läsion schliessen, so müssen die Blutungen aus Nase und Ohr, sowie das Blutbrechen und Bluthusten ohne weiteres auf die Schädelbasis hinweisen;

Digitized by Google

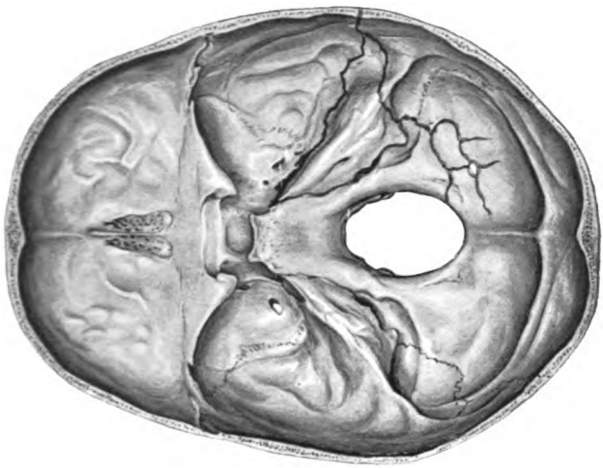

Fig. 14.

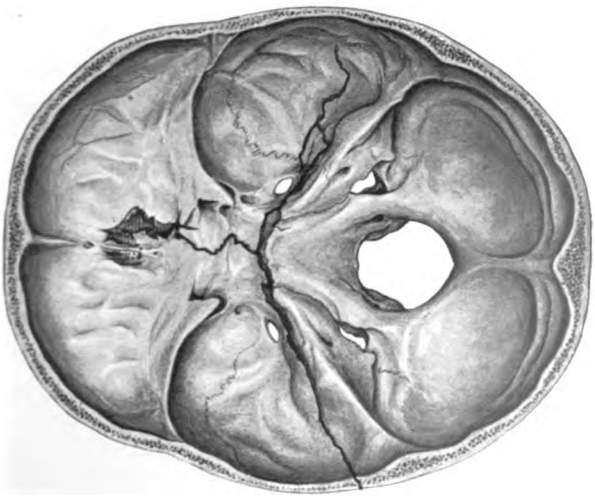

Fig. 15.

Digitized by Google

Digitized by Google

Fig. 16.

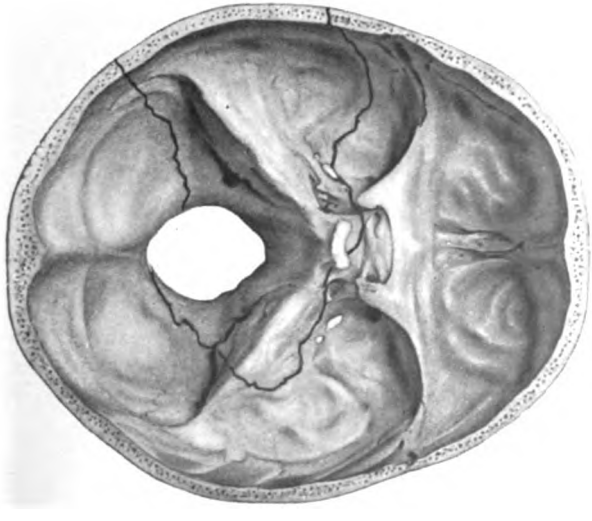

Fig. 17.

Fig. 16. Fissuren des Schädeldaches, welche sich in Fig. 17 kontinuierlich in die Schädelbasis hinein fortsetzen.

Digitized by Google

natürlich muss in jedem einzelnen Fall geprüft werden, ob nicht Verletzungen der Nase und des Ohres selbst vorliegen, die die Blutung veranlasst haben. Durch gleichzeitig vorhandene Lähmungen von Hirnnerven, besonders des Nerv. facialis und abducens, dann auch durch das Ausfliessen von Liquor cerebrospinalis aus Nase oder Ohr wird das Bild vervollständigt und die Diagnose gesichert. Aber selbst in Fällen, in denen die erwähnten Blutungen aus Ohr und Nase fehlen, kann mit grösster Wahrscheinlichkeit noch auf das Vorhandensein einer Schädelbasisfraktur dadurch geschlossen werden, dass in den ersten Tagen nach der Verletzung Blutflecken in der Conjunctiva und der umgebenden Haut auftreten oder dass Lähmungen des Nerv. facialis oder abducens plötzlich bemerkbar werden, die anfangs nicht vorhanden gewesen waren.

Die Prognose der Schädelbasisbrüche kann im ganzen als günstig bezeichnet werden. Auch wenn anfangs die Symptome bedrohlich erscheinen, so pflegt doch das Sensorium bald frei zu werden und der Blutausfluss zu sistieren; nur in einem geringen Bruchteil der Fälle sind so schwere Hirnverletzungen vorhanden, dass das Leben des Verletzten ernstlich bedroht ist. Die Gefahr, dass das aus Ohr und Nase fliessende Blut und Liquor cerebrospinalis infiziert werden und als Folge davon eine eitrige Meningitis auftreten könnte, ist bei zweckmässiger Behandlung nicht sonderlich gross. Die Prognose der Hirnnervenlähmungen ist ebenfalls keine ungünstige; die erst nach einigen Tagen durch langsame Kompression entstandenen Lähmungen sind gewöhnlich nach etwa 2 Wochen wieder geschwunden, während die im Augenblick der Verletzung durch Quetschung bedingten erst nach einigen Monaten zurückzugehen pflegen.

Die Behandlung der Schädelbasisbrüche besteht im wesentlichen in der Säuberung von Nase und Ohr und in der Ruhelage des Verletzten. Mit sterilen Mullstreifen wird das aus Nase und Ohr fliessende Blut aufgetupft und in den äusseren Gehörgang,

Digitized by Google

sowie die blutende Nasenhöhle Jodoformgaze eingeführt. Ausspülungen sind durchaus zu vermeiden, da sie nur geeignet sind, Infektionskeime von aussen her in die Tiefe, womöglich auf die Hirnhäute zu übertragen. Etwa vorhandene Kopfschmerzen versucht man durch Auflegen einer Eisblase zu mildern. Im übrigen muss der Verletzte für mindestens 14 Tage das Bett hüten.

Zu den späteren, indirekten Folgen eines Schädelbruches sind in erster Linie die eitrigen Entzündungen der Hirnhäute und des Gehirnes selbst zu rechnen, die Hirnhautentzündung und der Hirnabszess; sie entstehen entweder dadurch, dass von der äusseren Wunde aus — bei Schädelbasisbrüchen vom äusseren Ohr, Nase oder Tuba Eustachii her — Infektionserreger bis an das Gehirn vordringen oder bei Schädelbasisbrüchen auch dadurch, dass vorher schon eine eitrige Entzündung des Mittelohres bestanden hat, die nun bei einem durch das betreffende Felsenbein gehenden Bruch direkt auf die Hirnhäute übergreifen kann. Die Hirnhautentzündung, Meningitis oder auch, da sie hauptsächlich die Pia mater betrifft, Leptomeningitis genannt, setzt gewöhnlich einige Tage nach der erlittenen Verletzung ein, und zwar stets mit plötzlicher hoher Temperatursteigerung. Der Verletzte wird sehr unruhig, klagt zuweilen über Kopfschmerzen, erbricht wiederholt und verfällt bald in einen Zustand der Benommenheit, der, hie und da von Delirien unterbrochen, schliesslich in ein tiefes Coma übergeht. Dabei besteht schon frühzeitig durch Weiterschreiten der Entzündung auf die spinalen Hirnhäute Nackensteifigkeit, während in einem späteren Stadium der Erkrankung Symptome der Reizung und der Lähmung in Gestalt von Muskelzuckungen oder Muskellähmungen hinzuzutreten pflegen. Es gibt so heftig verlaufende Hirnhautentzündungen, dass der Tod schon nach wenigen Tagen eintritt, in anderen, aber auch nicht günstiger endenden Fällen, zieht sich das Leiden 1—2 Wochen lang hin.

Digitized by Google

Die Diagnose der eitrigen Meningitis ist aus den angegebenen Symptomen unschwer zu stellen, überdies wird sie in vielen Fällen durch eine Lumbalpunktion ganz gesichert werden können. Ursprünglich hatte Quincke, der diese Punktion eingeführt hat, gehofft, dass ihr durch Druckentlastung des Gehirns ein grösserer therapeutischer Wert innewohnen könnte, doch sind die hierauf abzielenden Erwartungen nur zum geringsten Teil in Erfüllung gegangen. Dagegen ist der hervorragend diagnostische Wert der Lumbalpunktion unbestritten und in diesem Sinne stellt sie ein für uns unentbehrliches Hilfsmittel dar. Während der Kranke von einem Gehilfen an Becken und Schulter gefasst und nach vorn möglichst zusammengebogen wird, um die Dornfortsätze stärker klaffend zu machen, sticht man mit einer feinen Punktionsnadel zwischen 3. und 4. Lendenwirbel, also an einer Stelle, an der man sicher ist, das Rückenmark nicht mehr verletzen zu können, dicht unterhalb des Dornfortsatzes schräg nach oben und vorn ein und gelangt so bei Kindern in einer Tiefe von 2—3 cm, bei Erwachsenen von etwa 5—7 cm in den Spinalkanal. Das Schema Fig. 18 stellt einen Längsschnitt durch das untere Ende der Wirbelsäule dar, welcher erkennen lässt, in welcher Höhe der Conus medullaris in die Cauda equina übergeht, und ferner die Lage der eingeführten Punktionsnadel angibt. Mittels eines kleinen T-förmigen Glasröhrchens lässt sich die abfliessende Spinalflüssigkeit entweder in einem Reagensrohr auffangen, indem man den Gummischlauch bei b abklemmt, oder wenn man den Schlauch bei a zuhält, in ein kleines Quecksilbermanometer leiten, das uns über die Höhe des Druckes Auskunft gibt. Die sich entleerende Flüssigkeit sieht oft nicht merklich trübe aus, setzt aber, wenn man sie einige Stunden ruhig stehen lässt, ein feines, Spinngewebsfäden ähnelndes Fibrinnetz ab, in dem man bei miskroskopischer Untersuchung zahlreiche Eiterkörperchen und meist auch Bakterien nachweisen kann.

Digitized by Google

Durch das bakteriologische Kulturverfahren wird man auch über die Art und die Menge der Infektionserreger oft Genaueres ermitteln können. In vorgeschrittenen Stadien der Erkrankung entleert sich eine trübe Flüssigkeit, welche schon makroskopisch als eitrig sich erkennen lässt.

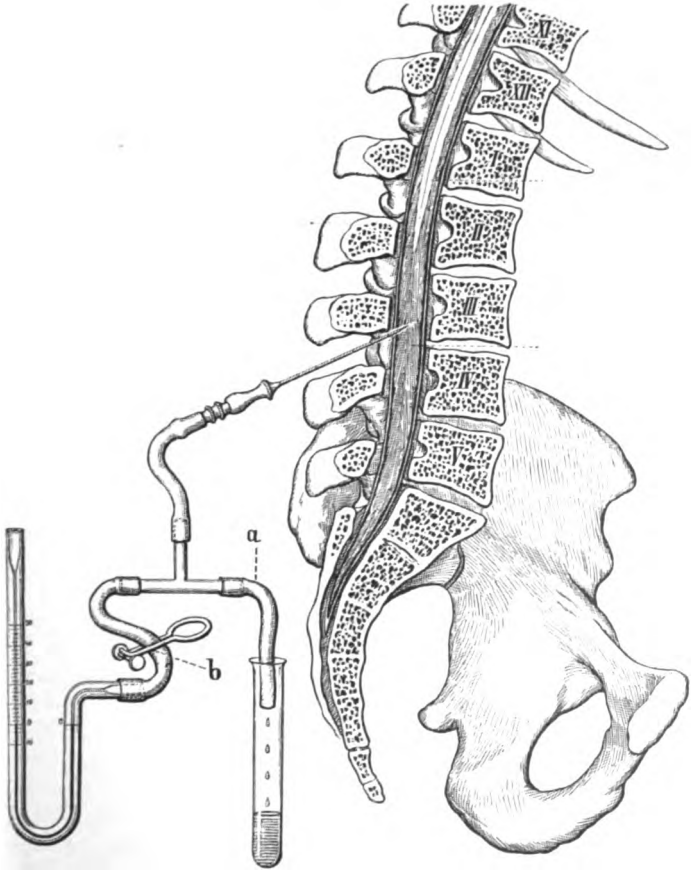

Fig. 18. Schema der Lumbalpunktion.

Digitized by Google

Zuweilen bleibt die Lumbalpunktion, obgleich die Nadel zweifellos im Spinalkanal liegt, ergebnislos. Das kann verschiedene Gründe haben, und zwar ist in manchen Fällen von Meningitis das Exsudat eingedickt und besteht nur in fibrinös-eitrigen Belägen, so dass von einer Flüssigkeitsentleerung nicht die Rede sein kann; in anderen Fällen liegt der Grund darin, dass wie auf Seite 4 schon erwähnt wurde, das Foramen Magendii, das heisst die Kommunikation zwischen Hirnventrikeln und Subarachnoidalräumen geschlossen ist.

Die Prognose der eitrigen Meningitis ist eine ungünstige, da wir in der Behandlung der Krankheit fast machtlos sind. Umso wichtiger ist es aber, durch peinlichste Desinfektion der Schädelwunde einer Eiterung überhaupt vorzubeugen; oder wenn die äussere Wunde trotz alledem zu eitern beginnt, dem Eiter freiesten Abfluss zu sichern. Etwa angelegte Nähte werden wieder entfernt, Hauttaschen, unter denen sich Exsudat verhalten könnte, werden gespalten, in der Wunde sichtbare, lose Knochensplitter fortgenommen. Sind deutliche Zeichen von eitriger Meningitis schon vorhanden, dann kommt meist jede Hilfe zu spät.

Der im Anschluss an einen Schädelbruch sich entwickelnde Hirnabszess geht entweder von einer Eiterung der äusseren Wunde, welche kontinuierlich auf die Hirnsubstanz übergreift, oder von Fremdkörpern (Schmutzpartikeln, Haaren, Kleiderfetzen, Geschossen) aus, welche im Moment der Verletzung in das Gehirn eingedrungen sind. Dass andererseits Geschosse auch reaktionslos einheilen können, ist oben schon erwähnt worden. Die Erscheinungen eines Gehirnabszesses — das gilt in gleicher Weise auch für die unabhängig von einer Verletzung entstandenen Hirnabszesse, die sich an eine Otitis media, eine Osteomyelitis des Schädelknochens oder an eine Vereiterung der Nasen-Nebenhöhlen anschliessen oder metastatisch entstehen können — bieten häufig kein so markant abgeschlossenes Krankheitsbild dar wie die Meningitis, sie sind unbestimmter und wechselnd, je nach der Lokalisation des Abszesses. Ein fast stets

Digitized by Google

vorhandenes Symptom ist die sich langsam steigernde Verschleierung des Bewusstseins; Mattigkeit und ein dumpfer Kopfschmerz, zuweilen auslösbar durch Beklopfen einer bestimmten Stelle des Schädels, stellen sich ein, Uebelkeit und Erbrechen gesellen sich dazu, bis schliesslich auch hierbei ein tief soporöser Zustand sich entwickelt. Leichte Temperatursteigerungen fehlen selten, doch muss ausdrücklich betont werden, dass ein typischer Fieberverlauf nicht zu beobachten ist, ja dass das Fieber auch ganz fehlen kann. Nur wenn ein Hirnabszess in einen Hirnventrikel durchbricht, pflegt die Körpertemperatur plötzlich ganz hoch (40—42°) zu steigen. Der Puls ist nicht sonderlich charakteristisch, insbesondere ist der durch den Hirnabszess bedingte Hirndruck gewöhnlich nicht so stark, dass es zum deutlichen „Druckpuls", wie er oben bei der Compressio cerebri geschildert ist, kommt. Zuweilen findet man bei der Untersuchung des Augenhintergrundes die Zeichen der Papillitis bezw. der Stauungspapille, doch konstant ist auch dieses Symptom nicht, und speziell aus dem Fehlen desselben lässt sich nicht schliessen, dass deshalb ein Hirnabszess nicht vorhanden sei. Von allergrösster Bedeutung sind die sogenannten „Herdsymptome", das heisst Symptome, die infolge bestimmter Ausfallserscheinungen auf einen genauer zu lokalisierenden Herd im Gehirn hinweisen. Insbesondere sind es motorische Lähmungen im Bereich einer Körperhälfte, welche wegen der im Gehirn stattfindenden Faserkreuzung auf die entgegengesetzte Hirnhemisphäre zu beziehen sind. Da wir wissen, dass in der vorderen und hinteren Zentralwindung die Rindenzentren für die Bewegung der Extremitäten und der Gesichtsmuskeln gelegen sind, so müssen bei einer Abszedierung z. B. dieser rechten Rindenregion die Lähmungen die linke Körperhälfte betreffen. Auf die sehr interessanten Einzelheiten der Hirnlokalisation näher einzugehen, ist leider im Rahmen des vorliegenden Grundrisses unmöglich, ich verweise nur noch auf das in Fig. 9 wiedergegebene Krönlein'sche Bild,

Digitized by Google

auf dem die wichtigsten Hirnzentren eingetragen sind. Ausser dem bisher geschilderten akuten Hirnabszess gibt es aber auch einen mehr chronisch verlaufenden, bei dem eine gewisse Abkapselung des Abszessherdes stattfindet, vielleicht begünstigt durch eine schwächere Virulenz der eingedrungenen Infektionserreger; in anderen Fällen mag durch zeitweiliges Abfliessen des verhaltenen Eiters eine Verzögerung des Verlaufes und damit die Möglichkeit der Abkapselung gegeben sein. Gewöhnlich kann man unter Steigerung der Symptome schubweise eine Vergrösserung des chronischen Hirnabszesses beobachten, bis auch er schliesslich in einen Ventrikel durchbricht oder lebenswichtige Zentren, z. B. das Atmungszentrum, in Mitleidenschaft zieht.

Die Diagnose des Hirnabszesses ergibt sich aus den allgemeinen Hirnerscheinungen, der zunehmenden Benommenheit, dem Erbrechen, den Kopfschmerzen, spontan und beim Beklopfen des Schädels, ferner aus den leichten Temperatursteigerungen und eventuell aus dem Nachweis einer Papillitis; sie wird wesentlich gestützt und lokalisiert durch das Auftreten der oben charakterisierten Herdsymptome. Im Anfangsstadium des Hirnabszesses kann es zweifelhaft sein, ob ein solcher oder eine beginnende Meningitis vorliegt; dann wird durch eine Lumbalpunktion oft noch die gewünschte Sicherheit erlangt werden können.

Die Prognose des Hirnabszesses ist eine sehr ernste; ist durch eine vorhandene Verletzung oder durch eine Otitis media oder bei Vereiterung der Nasen-Nebenhöhlen oder durch sichere Herdsymptome eine genaue Lokalisation angängig, dann liegt in der rechtzeitig ausgeführten Trepanation und Entleerung des Abszesses immerhin noch die Möglichkeit einer Heilung. Aber der Gefahr einer Herz- oder Atmungslähmung infolge eines sich auf die Medulla oblongata erstreckenden Oedems bleiben die Kranken bis zur Heilung des Abszesses ausgesetzt. Ueberdies kann es vorkommen, dass ausser dem einen glücklich geöff-

Digitized by Google

neten Abszess noch ein zweiter vorhanden war, der schliesslich doch den Tod herbeiführt.

Die Behandlung hat in der Freilegung und Eröffnung des Hirnabszesses zu bestehen; dies kann eine einfache Operation sein, wenn der Abszess oberflächlich im Rindengebiet liegt, womöglich dicht unterhalb einer äusseren Schädelwunde. In anderen Fällen muss an der Stelle, an welcher man den Abszess vermutet, die Dura mittels Trepanation nach einer der vorhin angegebenen Methoden freigelegt werden; dann sieht man zuweilen eine auffällig starke Spannung der Dura, an der die Hirnpulsation fehlt (Braun), hie und da kann man sogar einen extraduralen Eiterbelag wahrnehmen. Häufig genug aber wird man an der freigelegten Hirnhaut keine pathologische Veränderung wahrnehmen können und man wird gezwungen sein, mit feiner Nadel eine Probepunktion in die Hirnmasse hinein vorzunehmen. Allzu starke Aspiration ist dabei jedoch sorgfältig zu vermeiden, da sie zu erheblichen Blutungen in die weiche Hirnsubstanz führen kann. Ist durch die Punktion das Vorhandensein eines Eiterherdes sichergestellt, dann wird mit einem schmalen, spitzen Messer der Abszess eröffnet und sofort ein dünnes Drain in die Höhle eingeführt. Gelegentlich kommt es vor, dass die Eiterkörperchen in einem solchen Abszess so fest sedimentiert sind, dass die Flüssigkeit bei der Probepunktion ganz klar erscheint. In einem solchen Fall (Braun) kann man zweifelhaft sein, ob man mit der Nadel nicht in einen Seitenventrikel geraten ist und klaren Liquor cerebrospinalis entleert hat; doch wird die sofortige mikroskopische Untersuchung zeigen, dass, wenn auch wenig Eiterkörperchen, so doch reichlich Bakterienmengen in der Flüssigkeit enthalten sind.

War die Eiterung durch einen eingedrungenen Fremdkörper, speziell auch durch ein Geschoss, entstanden, dann muss der Versuch gemacht werden, den Fremdkörper gleichzeitig bei Eröffnung des Abszesses zu entfernen. Bei eingedrungenen Kugeln werden

Digitized by Google

Röntgenaufnahmen in verschiedenen Durchmessern des Gehirns, event. stereoskopische Röntgenphotographien die Lage des Geschosses genauer angeben können. Einige Male war die Extraktion einer Kugel, ohne dass ein Abszess vorhanden war, wegen unerträglicher Schmerzen notwendig geworden.

Ueber entzündliche Sinusthrombose siehe Seite 252.

Im Anschluss an Schädelbrüche können noch andere pathologische Zustände sich entwickeln, und zwar epileptische Krämpfe vom Charakter der gewöhnlichen, genuinen Rindenepilepsie, die in solchem Fall als traumatische Epilepsie bezeichnet wird. Als Ursache für diese, zuweilen erst längere Zeit nach erlittenem Schädelbruch auftretende Erkrankung hat man Verdickungen des Knochens sowohl wie der Dura, ausserdem Verwachsungen der Dura mit der Hirnoberfläche, manchmal auch kleine Zysten an der alten Frakturstelle gefunden. Durch Beseitigung solcher Schädigungen, Fortmeisselung des verdickten Knochens, Exstirpation der verwachsenen Hirnhaut oder der Zyste sind schon wiederholt vollständige Heilungen der traumatischen Epilepsie gelungen. Kocher legt grossen Wert darauf, dass die freigelegte Stelle nicht wieder knöchern gedeckt wird, um jede Ursache für etwa erneut auftretenden Druck zu beseitigen.

Eine andere Form der Epilepsie, welche gelegentlich auch an ein Trauma sich anschliesst, wird nach dem Autor, der sie genauer beschrieben hat, Jackson'sche Epilepsie genannt. Sie unterscheidet sich in ihrem Verlauf von der genuinen Epilepsie dadurch, dass alle ihre Anfälle stets mit Zuckungen in einem bestimmten kleinen Muskelgebiet (Finger, Zehen, Facialis) beginnen und von dort aus sich erst über grössere Muskelgebiete, ev. über den ganzen Körper erstrecken. So beginnt z. B. bei einem Individuum jeder Anfall mit isolierten Zuckungen im rechten Daumen, nach etlichen Sekunden geraten auch die anderen Finger der rechten Hand in Zuckung, dann

Digitized by Google

Vorder- und Oberarm, sowie Facialisgebiet derselben Seite, bis sie schliesslich auch auf die linke Seite übergreifen und dann von einer gewöhnlichen Epilepsie sich nicht mehr unterscheiden. Auch in solchen Fällen hat man jahrelange Heilungen erzielt, indem man die betreffende Hirnrindenpartie freilegte und das kleine Rindenzentrum, von dem der Anfall ausging, in unserem obigen Beispiel das Daumenzentrum, durch elektrische Reizung bestimmte und dann exstirpierte (Horsley, Braun).

Schliesslich wäre noch unter den Folgezuständen, die sich an einen Schädelbruch anschliessen können, die sogenannte Meningocele spuria traumatica, auch Cephalohydrocele traumatica genannt, zu erwähnen. Sie ist bisher nur bei subkutanen Schädelbrüchen der Kinder beobachtet worden und besteht in einer der angeborenen Meningocele sehr ähnelnden Flüssigkeitsansammlung unter der Schädelhaut, welche, wie die echte Meningocele häufig Pulsation und respiratorische Druckschwankungen erkennen lässt. Entstanden ist sie dadurch, dass neben dem Schädelbruch auch eine Zerreissung der Hirnhäute stattgefunden hat, so dass nun durch die meist spaltförmige Oeffnung des Knochenbruches der Liquor cerebrospinalis aus den Subarachnoidalräumen in das subkutane Zellgewebe eindringen und die Haut geschwulstartig emporheben konnte. Die Behandlung ist die gleiche, wie die der echten Meningocele.

Die Entzündungen des Schädels.

Unter den akuten Entzündungen der das Schädeldach bedeckenden Weichteile lassen sich drei Formen unterscheiden, die abgegrenzten Eiterungen, (Abszesse, Furunkel, Karbunkel), die diffusen phlegmonösen Entzündungen und das Erysipel (die Wundrose) der Schädelhaut.

Furunkel und Karbunkel treten primär auf der

Digitized by Google

Schädelhaut sehr selten auf, eher sieht man sie von ihrer Prädilektionsstelle, der Nackengegend, aus sekundär auf den Hinterkopf übergreifen. Häufiger sind die Abszesse, welche durch kleine äussere Verletzungen, durch Schrunden, Kratzwunden (Läuse), dann aber auch durch vereiterte Blutergüsse ohne nachweisbare Hautwunde entstehen können. Nicht selten sieht man auch Abszesse, welche ihre Entstehung der Vereiterung eines vorhandenen Atheroms oder Dermoids (Seite 50) verdanken. Breite Spaltung und lockere Tamponade der ganzen Wundhöhle, um dem Eiter freien Abfluss zu sichern, wird eine schnelle Heilung herbeiführen; bei vereiterten Atheromen und Dermoiden muss die Zystenwand exstirpiert werden.

Schwerer ist der Zustand, der durch eine Phlegmone hervorgerufen wird, denn die im subkutanen Zellgewebe oder unterhalb der Galea aponeurotica gelegene Eiterung breitet sich diffus über grosse Partien des Schädeldaches aus und neigt, da sie bei stark gespannter Haut unter grossem Druck steht, dazu, auf das Maschengewebe der Diploe und tiefer auf die Hirnoberfläche überzugehen. Als Ausgangspunkt der Phlegmone kommen neben äusseren Verletzungen hauptsächlich Eiterungen der Nachbarschaft, Nasenwurzel, Parotis etc., in Frage; zuweilen ist der primäre Herd auch in einer akuten Knochenmarkseiterung, Osteomyelitis, des Schädeldaches gelegen.

Die Gefahren der Kopf-Phlegmone sind nicht bloss wegen des möglichen Uebergreifens auf die Hirnhäute so grosse, sondern auch deshalb, weil der unter starkem Druck stehende Eiter leicht in die sehr zahlreichen Blutgefässe der Diploe hineingepresst und somit in die Blutzirkulation überführt werden kann; eine allgemeine Pyaemie muss die Folge davon sein.

Aus allen diesen Gründen ist es zwingend notwendig, durch breite Entspannungsschnitte dem Eiter nach aussen Abfluss zu sichern, nirgends eine Tasche, in der sich Eiter verhalten könnte, bestehen zu lassen und durch lockere Tamponade der Wunde

Digitized by Google

mit sterilem Mull oder Jodoformgaze dafür zu sorgen, dass nicht von neuem wieder Verklebungen der Wunde mit Eiterverhaltung eintreten können. Zeigt es sich bei der Spaltung, dass der Knochen vom Periost entblösst und rauh ist oder gar eitrig infiltriert aussieht, dann muss der Versuch gemacht werden, die Eiterung im Knochen selbst, wie es auf Seite 47 angegeben ist, freizulegen und zu begrenzen.

Das Erysipel des Kopfes beginnt nur in einem Teil der Fälle in der Kopfhaut selbst, geht vielmehr häufiger von der Nase, dem Ohr oder der Wange auf den Kopf über. Die Rötung der Haut, die zu der Bezeichnung Wundrose geführt hat, tritt wegen der Haarbedeckung hier naturgemäss weniger hervor, aber das hohe Fieber, die ödematöse und druckempfindliche Hautschwellung, und vor allem die von Tag zu Tag zunehmende Ausdehnung des unregelmässig zackig begrenzten Oedems, all dieses führt unschwer zur richtigen Diagnose. Die Infektion mit den Erregern des Erysipels, den Streptokokken, geht gewöhnlich von ganz kleinen Schrunden oder Kratzwunden aus, die selten sichtbar sind, kann aber ebensogut von irgend einer grösseren Wunde oder einem Geschwür der Kopfhaut ihren Ausgangspunkt nehmen. Der Verlauf der Erkrankung ist, wie an anderen Körperstellen, so auch hier ein überaus wechselnder; während in einem Fall schon nach 1 oder 2 Tagen ein Rückgang sämtlicher Symptome konstatiert werden kann und das Fieber steil zur Norm abfällt, wandert in anderen Fällen das Erysipel langsam, aber unaufhaltsam über fast den ganzen Körper hinweg; wochenlanges hohes Fieber, an dem Remissionen kaum eintreten, führen schliesslich zur vollständigen Erschöpfung und zum Tode. Zwischen diesen Extremen gibt es alle Uebergänge, und bei einem anfangs ganz schwer verlaufenden Erysipel kann jeden Augenblick ein Stillstand eintreten. Zu den Ursachen dieses so wechselvollen Verlaufes wären die Verschiedenheiten in der Virulenz der Streptokokken einerseits und in der Empfänglichkeit bezw. Wider-

Digitized by Google

standsfähigkeit des erkrankten Individuums andererseits zu rechnen. Die besonderen Gefahren, die dem Kopferysipel zukommen, liegen wie bei den eitrigen Entzündungen der Kopfhaut in der Möglichkeit des Uebergreifens auf die Hirnhäute, in der Komplikation der eitrigen Meningitis. Kinder sind dieser Gefahr in höherem Masse ausgesetzt, als Erwachsene, weil bei ihnen der knöcherne Schädel noch nicht so fest gefügt ist und infolgedessen keinen so sicheren Schutz für die Hirnhäute abgibt.

Ein spezifisches Heilmittel gegen das Erysipel besitzen wir bisher nicht; die darauf abzielenden Versuche, die von verschiedenen Seiten mit Antistreptococcen-Serum neuerdings gemacht wurden, sind zu einem sicheren und am Krankenbett brauchbaren Resultat noch nicht gediehen. Zuweilen scheint das Ichthyol einen günstigen Einfluss auszuüben; man wendet es zweckmässig in der Form des Ichthyol-Vasogens aa. an und trägt es mit weichem Pinsel auf die ganze erkrankte Haut auf, und zwar über den Rand des Erysipels noch hinaus, bedeckt die Stelle mit einer dünnen Mullage und Watte und wickelt einen Verband darüber.

Ueber die Anwendung der Bier'schen Stauungshyperämie bei akuten Entzündungen siehe Seite 376.

Die Entzündung der Schädelknochen gehört zu den seltenen Affektionen; man unterscheidet die akut osteomyelitische von der chronischen (tuberkulösen und syphilitischen) Knochenentzündung.

Die akute Osteomyelitis der Schädelknochen gleicht in ihrem anatomischen Verhalten und in ihrem Verlauf durchaus der besonders an den Extremitätenknochen viel häufiger beobachteten Knochenmarksentzündung. Auf dem Blutwege gelangen Eitererreger — gewöhnlich Staphylococcus pyogenes aureus — in das Knochenmarksgewebe hinein und erzeugen hier, wo sie wie in einem Filter zurückgehalten werden, eine akute, eitrige Entzündung. Aetiologisch müssen wir uns den Vorgang so erklären, dass vor dem Aus-

Digitized by Google

bruch der Osteomyelitis ein entzündlicher Prozess sich an irgend einer anderen Körperstelle abgespielt hat, dass entweder ein Furunkel oder eine Angina, eine Bronchitis oder ein Darmkatarrh vorher bestanden hat, ja dass vielleicht nur eine kleine Aknepustel vorhanden gewesen ist, die vollständig der Beobachtung entgangen war. Von solchen und ähnlichen kleinen Entzündungen aus können Eitererreger in die Blutbahn dringen und finden dann in dem jugendlichen Knochenmarksgewebe einen überaus günstigen Nährboden. Hier verursachen sie zunächst eine Entzündung, die einerseits leicht zu einer Eiteransammlung sowohl subperiostal, wie zwischen Dura und Knochen führt, andererseits Knochennekrosen, Sequesterbildungen begünstigt. Mit hohem Fieber und intensivem Kopfschmerz setzt die Erkrankung plötzlich ein, häufig mit ganz schweren begleitenden Allgemeinerscheinungen, Delirien, Benommensein, so dass es unter Umständen sehr schwer sein kann, den Herd der Krankheit zu erkennen. Die Gefahren des Leidens sind sehr grosse und liegen einmal in der Möglichkeit einer schnell sich entwickelnden, allgemeinen Pyämie, dann auch in der Nachbarschaft der Hirnhäute und des Gehirns, die natürlich dabei leicht infiziert werden können. Daher hat man sich bei der Behandlung im akuten Stadium nicht allein auf die Spaltung des subperiostalen Abszesses zu beschränken, sondern muss den vereiterten Knochen bis auf die Dura fortmeisseln, weniger um den ganzen Eiterherd vollständig zu eliminieren, als um einer Verhaltung des Eiters vorzubeugen. Kommt es im weiteren Verlauf zur Ausbildung eines Sequesters, so ist derselbe nach mehreren Wochen gewöhnlich durch demarkierende Eiterung so weit gelöst, dass seine Extraktion leicht erfolgen kann.

Die Tuberkulose der Schädelknochen gehört zu den seltenen Lokalisationen der kariösen Knochenerkrankungen. Sie tritt am Schädel in Form eines zirkumskripten, käsig nekrotischen Herdes auf, der selten grösser als ein Markstück ist, und von ihm

Digitized by Google

aus tritt der tuberkulöse Eiter sowohl nach aussen, indem zuerst subperiostal, dann nach Durchbrechung des Periosts und der Galea subcutan ein sogenannter „kalter“ Abszess sich bildet, als auch nach innen, wo gewöhnlich eine käsigeitrige Auflagerung zwischen Dura und Schädelknochen entsteht. Hie und da sind mehrere solcher Herde auf dem Schädeldach zu konstatieren. Der Verlauf ist ein schleichender und zieht sich über Wochen und Monate hin, Schmerzen fehlen häufig ganz, ebenso Fiebersteigerungen, und nicht selten wird die Aufmerksamkeit durch die Vorwölbung, welche der Abszess hervorruft, auf das Leiden erst gelenkt. Ein „kalter Abszess“ wird er deshalb genannt, weil ihm die Haupteigenschaften eines akut entzündlichen Prozesses (Rötung, Hitze, Schmerzhaftigkeit, Fieber) fehlen. Die Haut über dem Abszess wird mehr und mehr verdünnt und schliesslich durchbrochen; so entsteht ein Geschwür oder eine Fistel, die so lange bestehen bleiben, bis die käsig nekrotischen Knochenmassen und die darunter gelegenen tuberkulösen, verkästen Granulationen entfernt sind.

Die Diagnose baut sich aus den im Vorstehenden angegebenen Symptomen auf und wird dadurch gestützt, dass auch oft an anderen Körperstellen Herde tuberkulöser Erkrankung sich finden, oder dass wenigstens anamnestisch eine früher überstandene tuberkulöse Erkrankung oder hereditäre Belastung nachweisbar sind. Häufig ist die Tuberkulose des Schädeldaches nur einer von zahlreichen, über den ganzen Körper verstreuten Tuberkulose-Herden; deshalb ist auch die Prognose meist eine ungünstige. Dagegen kann bei isolierter Erkrankung des Schädels und rechtzeitiger chirurgischer Behandlung vollständige Heilung eintreten.

Die Therapie besteht in Spaltung des Abszesses und der etwa vorhandenen Fistelgänge, in der sorgfältigen Exstirpation oder Auslöffelung der Granulations- oder Käsemassen und in der Entfernung der nekrotischen Knochenteile, die je nach der Härte

Digitized by Google

derselben mit scharfem Löffel oder mit Hammer und Meissel und Knochenbeisszange bewerkstelligt werden muss. Die mit Eiter oder käsigen Granulationen bedeckte Dura ist gewöhnlich verdickt, sodass bei genügender Vorsicht die Gefahr der Verletzung der Hirnhäute nicht gross ist.

Die Syphilis der Schädelknochen gehört wesentlich zu den Spätformen und ruft daher meist gummöse Granulationsbildungen und Zerstörungen hervor; seltener ist das Auftreten der reinen syphilitischen Periostitis. Die Erkrankung wird in gleicher Weise bei der hereditären wie bei der acquirierten Lues beobachtet. Es bilden sich in langsam schleichendem Verlauf, gewöhnlich an verschiedenen Stellen des Schädeldaches gleichzeitig, kleine bis wallnussgrosse Buckel, die sich im Beginn hart anfühlen, dann erweichen, hie und da auch vereitern. Diese Buckel sind, solange eine Vereiterung nicht eingetreten ist, auf Druck nicht schmerzhaft und von unveränderter Haut bedeckt. Der Schädelknochen erleidet sehr bald entweder durch Uebergreifen der Periostitis auf den Knochen oder durch die Bildung von Gummiknoten im Knochen selbst Veränderungen, die teilweise in weit über das Schädeldach sich ausdehnenden Ulcerationen, teilweise in sklerotischer Knochenverdickung bestehen. Nicht selten kommt es dabei auch zur Bildung kleinerer oder grösserer Sequester und zum Durchbruch von Fistelgängen, die zu den nekrotischen Knochenstückchen hinführen.

Abgesehen von diesen angegebenen Merkmalen wird die Diagnose gestützt durch eine sorgfältig aufzunehmende Anamnese und genaueste Untersuchung des übrigen Körpers. Falls hereditäre Lues in Frage kommen sollte, so ist auf vorangegangene syphilitische Erkrankungen der Eltern, auf etwaige Fehlgeburten der Mutter zu fahnden, während bei der erworbenen nach Narben an den äusseren Genitalien, nach narbigen Zerstörungen (Sattelnase) und nach vergrösserten Nacken- und Cubitaldrüsen gesucht werden muss.

Digitized by Google

Die Therapie ist im wesentlichen eine medikamentöse und muss in der üblichen Weise durch eine Quecksilberkur bezw. Darreichung von Jodkali eingeleitet werden. Näheres hierüber ist aus den Lehrbüchern für innere Medizin zu erfahren. Chirurgische Eingriffe sind nur angezeigt, wenn es sich um Vereiterungen oder Sequesterbildungen handelt und haben in Eröffnung der Abszesse und in Entfernung der Sequester zu bestehen. Selbstverständlich darf auch hierbei die innerliche antisyphilitische Behandlung nicht ausser Acht gelassen werden.

Die Geschwülste des Schädels und seines Inhaltes.

Geschwülste der das Schädeldach bedeckenden Weichteile.

Fig. 19. Atherome der Kopfhaut.

Von gutartigen Geschwülsten sind hier Atherome, Dermoide, Angiome und Fibrome zu erwähnen, die letzteren fast ausschliesslich in der Form der Neuro-Fibrome. Ganz selten finden sich auch Lipome.

Aeusserlich besteht zwischen einer Atherom- und einer Dermoidcyste eine grosse Aehnlichkeit; beide stellen kuglig vorspringende, von unveränderter Haut bedeckte, kirsch- bis wallnussgrosse Geschwülste dar, welche

Digitized by Google

auf der Unterlage frei verschieblich sind. Sie unterscheiden sich klinisch dadurch von einander, dass Atherome (Fig. 19) gewöhnlich multipel vorkommen, regellos über das Schädeldach verteilt sind und auf ihrer Kuppe mit einer mehr oder weniger haarfreien Haut bedeckt sind, während die Dermoide ihre Praedilektionsstellen in der Gegend des äusseren Augenwinkels (Fig. 20) an beiden Fontanellen, am Warzenfortsatz und am inneren Augenwinkel (Fig. 64) haben und nur isoliert auftreten. Da die Atherome reine Retentionscysten sind, die durch Verklebung des Ausführungsganges einer Talgdrüse oder eines Haarbalges entstehen, die Dermoide hingegen auf eine im Foetalleben sich bildende Abschnürung ektodermaler Zellen zurückzuführen sind, so ergibt sich daraus: 1. dass die Dermoide angeborene Geschwülste sind, wenn sie auch oft erst im späteren Leben durch Zunahme des Cysteninhaltes äusserlich erkennbar werden, die Atherome dagegen stets erworben sind; 2. dass die Wand eines Atheromes allein aus mehrschichtigem Plattenepithel besteht (Fig. 21), während die Wand eines Dermoids die Bestandteile der äusseren Haut — basale Zellschicht, Haare, Talgdrüsen, ev. auch Schweissdrüsen — aufweist (Fig. 22). Dementsprechend ist auch der Inhalt beider Cysten ein verschiedener; der einem Grützbrei ähnelnde Inhalt des Atheroms (daher der

Fig. 20. Dermoidzyste.

Digitized by Google

Name Grützbeutel) besteht aus abgeschilferten Plattenepithelzellen, fettigem Detritus und Cholestearinkrystallen, während das Dermoid ausser diesen Bestandteilen meist noch Haare enthält. Der Schädelknochen unter einem Dermoid ist gelegentlich an dieser Stelle in seinem Wachstum zurückgeblieben und zeigt

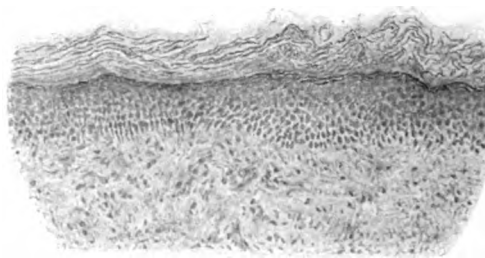

Fig. 21. Mikroskopisches Bild der Atheromwand.

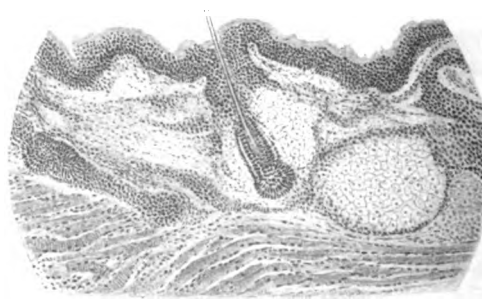

Fig. 22. Mikroskopisches Bild der Dermoidwand.

hier eine dellenförmige Vertiefung oder sogar eine vollständige Lücke im Knochen. Zuweilen tritt in Atherom- oder Dermoidcysten eine Entzündung auf, der Inhalt vereitert, weiterhin wird auch die bedeckende Haut von der Entzündung ergriffen, sodass schliesslich die Wandung durchbrochen wird und der vereiterte Inhalt sich nach aussen ergiesst. Wird der Cystensack nun nicht exstirpiert, dann bleibt entweder eine Fistel bestehen

Digitized by Google

oder das Loch in der Cyste verheilt nach Ablauf der Entzündung, es sammelt sich mehr und mehr Inhalt an und die Geschwulst besteht nach wie vor. Uebrigens können auch Karzinome von derartigen Cysten ausgehen.

Die Therapie besteht in der Exstirpation des ganzen Cystensackes. Beim Atherom gelingt dies sehr leicht; gleich nachdem man die Haut über der Geschwulst inzidiert hat, erblickt man den gelblich durscheinenden Cystensack, der mit dem Messerstiel oder mit der geschlossenen Coopper'schen Scheere sich glatt und einfach aus seiner Umgebung auslösen und herauswälzen lässt. Die Wundränder des Hautschnittes liegen gewöhnlich so gut aneinander, dass es meist einer Hautnaht nicht bedarf; unter einem kleinen aseptischen Verbande ist die Wunde in einigen Tagen verheilt. Bei einem Dermoid ist die Wandung in festerem Zusammenhang mit dem Binde- und Muskelgewebe der Nachbarschaft, sie muss deshalb fast durchweg mit Messer und Scheere scharf herauspräpariert werden, wobei die dünne Cystenwand bei nicht genügender Vorsicht leicht angeschnitten wird. Da ein zurückgelassener, auch nur kleiner Rest der Wandung genügt, um lange Zeit eine übelriechende Sekretion zu unterhalten oder eine neue Cyste entstehen zu lassen, so ist die Entfernung der ganzen Sackwand zwingend geboten.

Die von Blutgefässen ausgehenden Geschwülste treten in verschiedenen Formen in den Weichteilen der Schädeldecke auf, als Haemangioma simplex oder Teleangiektasie, als Rankenangiom und als Aneurysma, ohne dass die letzte Art als eigentliche Neubildung aufzufassen ist. Das Haemangioma simplex oder die Teleangiektasie stellt in der Haut gelegene, nur ganz flach oder garnicht prominierende rote Flecken dar, welche unregelmässig begrenzt sind, zuweilen feine Ausläufer zeigen und nicht selten ausser auf der Schädelhaut auch multipel auf dem Körper zu beobachten sind. Die Teleangiektasie ist eine Erkrankung der ersten Lebensjahre, ist anfangs

Digitized by Google

gewöhnlich nur von ganz geringer Ausdehnung, linsen- bis fünfpfennigstückgross, kann aber in seltneren Fällen auch grössere Dimensionen aufweisen und sich über weite Strecken der Schädel- und Gesichtshaut erstrecken. Das Wachstum einer Teleangiektasie geht nicht in typischer Weise vor sich; das eine Mal ist nur eine sehr geringe Neigung zur Vergrösserung wahrnehmbar, ein anderes Mal dagegen ein auffällig schnelles Wachstum. Mikroskopisch erweist sich die Teleangiektasie als aus einem Gewirr kleinster Blutgefässe zusammengesetzt, welche nur durch ein dünnes Bindegewebsstroma von einander getrennt sind. Die Heilung kleiner Angiome kann ausnahmsweise spontan durch narbige Schrumpfung erfolgen, wenn Entzündungen sich in ihnen abspielen; am sichersten jedoch lässt sie sich durch eine Exzision der erkrankten Hautstelle im Gesunden erzielen. Die Exstirpation ist empfehlenswert bei Kindern, die über das erste Lebensjahr hinaus und kräftig entwickelt sind, sofern der entstehende Defekt ohne zu grosse Spannung durch die Naht sich wieder schliessen lässt. Sollte durch die Ausdehnung der Teleangiektasie oder wegen des zu jugendlichen Alters des betreffenden Kindes die Exzision nicht angängig sein, dann müssen andere Mittel zur Verödung des Angioms angewendet werden. Als solche kennen wir die Aetzung mit rauchender Salpetersäure und die Zerstörung mit Hilfe eines spitzen galvanokaustischen oder Paquelin-Brenners. Die erste Methode eignet sich besonders gut für Verödung ganz kleiner und oberflächlich gelegener Angiomflecke; nur ist allergrösste Vorsicht dabei zu beobachten, um nicht durch Abtropfen oder Ueberfliessen der Salpetersäure zu weitgehende Verätzungen zu bewirken. Deshalb schneide man sich ein Holzstäbchen spitz zu und benütze dieses zum Betupfen der Teleangiektasie; die überflüssige Säure wird dann das Holzstäbchen durchtränken und nicht — wie z. B. an einem Glasstab — herabzutropfen Neigung haben. Sicherer in ihrer Wirkung besonders bei den mehr in die Tiefe dring-

Digitized by Google

enden Angiomen ist die mit einem dünnen und spitzen Paquelin-Brenner auszuführende Stichelung durch die ganze Dicke der Haut; Vorsicht ist dabei insofern von Nöten, als die einzelnen Stiche nicht zu dicht bei einander stehen dürfen, weil sonst die angiomatöse Haut nekrotisch werden könnte. Man ist aus diesem Grunde öfter genötigt, diese Stichelung nach Verheilung der ersten Kauterisation zu wiederholen. Selbstverständlich müssen die so gesetzten Brandwunden bis zur Heilung unter aseptischem Verbande gehalten werden.

In seltneren Fällen wird auf dem Schädel noch eine andere Form des einfachen Haemangioms, das kavernöse Angiom beobachtet. Es stellt ein hahnenkammähnliches Muttermal dar, wie es häufiger im Gesicht zu sehen ist. Im Gegensatz zum histologischen Bau einer Teleangiectasie sieht man hier im mikroskopischen Bilde ein kavernöses Maschenwerk, dessen einzelne Räume mit Blut angefüllt sind. Von erheblicher klinischer Bedeutung ist der Umstand, dass derartige kavernöse Angiome zuweilen auch den Schädelknochen durchsetzen und in mehr oder weniger breiter Kommunikation mit dem venösen Sinus der harten Hirnhaut stehen. Die Behandlung besteht in letzteren Fällen ausschliesslich in Kauterisation mit spitzem Paquelin.

Das Rankenangiom (Virchow), auch Angioma arteriale racemosum genannt, wird zwar auch an anderen Körperstellen, am Ohr, an den Extremitäten, beobachtet, lokalisiert sich jedoch in der überwiegenden Mehrzahl innerhalb der Kopfschwarte. Es besteht aus einem Konvolut geschlängelter und dilatierter Arterien, deren einzelne nachgiebige Stränge man pulsierend durch die Haut durchfühlen kann. Durch Druck lässt sich die Geschwulst verkleinern, um beim Nachlassen des Druckes sofort in alter Ausdehnung wieder zum Vorschein zu kommen. Diese Angiome, welche angeboren sein können, in anderen Fällen sich jedoch nach Traumen oder nach längere Zeit hindurch einwirkenden Irritationen entwickeln, nehmen, wie die Abbildung Fig. 23 nach V. v. Bruns zeigt, zuweilen grosse Dimensionen an, die Haut wird verdünnt und erhält ein bläulich durchschimmerndes Aussehen. Beim weiteren Wachstum kann es zum Platzen der Ge-

Digitized by Google

schwulst kommen und dabei zu lebensgefährlichen Blutungen. Aber noch in anderer Weise leiden solche Kranke erheblich, denn die pulsierenden Gefässe des Tumors verursachen ein kontinuierliches und auf die Dauer schier unerträgliches Sausen im Kopfe.

Ist das Wachstum des Rankenangioms noch nicht zu weit vorgeschritten, dann ist als einzig sicheres Heilmittel die totale Exstirpation der Geschwulst angezeigt, da alle Versuche, durch Aetzung oder Kauterisation eine Verödung zu erzielen, hier vollständig im Stich lassen; verschiedentlich wurden Injektionen von Liquor ferri sesquichlorati oder von Alkohol in die Geschwulst hinein vorgenommen, um sie durch Thrombenbildung in den Gefässen und durch Schrumpfung des umgebenden Bindegewebes zur Verödung zu bringen, doch blieben diese Versuche teils in ihrer Wirkung unsicher, teils wurden sie durch Weiterschreiten der Thrombosen über die Geschwulst hinaus und durch Verschleppung der Thromben für die Kranken verderbenbringend. Andererseits ist aber die Exstirpation der Geschwulst weder leicht noch ungefährlich, denn man muss auf sehr starke Blutungen

Fig. 23. Rankenangiom nach v. Bruns.

Digitized by Google

gefasst sein; selbst die vorherige Unterbindung der Carotis externa ändert wegen der vielfachen Gefäss-Anastomosen daran wenig. Mit der Grösse der Geschwulst wächst natürlich auch die Gefahr der Blutung bei der Operation, sodass man den Patienten, deren Rankenangiom über eine gewisse Grösse hinaus bereits gewachsen ist, den besten Dienst erweist, wenn man von allen operativen Versuchen Abstand nimmt.

Nach Stich- oder Schnittverletzungen, durch welche eine stärkere Arterie angeschnitten ist, kommt es in den Weichteilen der Schädeldecke hie und da zu einer Geschwulstbildung, die man als Aneurysma traumaticum bezeichnet. Fast ausschliesslich ist es die Arteria temporalis, an welcher (z. B. nach einem Mensurschmiss) solche aneurysmatische Anschwellung beobachtet wird. Sie kommt dadurch zustande, dass das Blut aus dem seitlich angeschnittenen Gefäss sich in das umgebende Gewebe ergiesst; durch das straffe, wenig nachgiebige Gefüge dieses benachbarten Gewebes und durch Blutgerinnung an den peripheren Teilen grenzt sich der Bluterguss gegen seine Nachbarschaft ab, die peripheren Gerinnsel werden im weiteren Verlauf durch hineinwachsendes, junges Bindegewebe organisiert, bis schliesslich der Bluterguss von einem bindegewebigen Sack umgeben ist, dessen Inneres von flüssigem, mit der Arterie kommunizierendem Blute erfüllt ist. Nicht selten wird ausser der Arterie auch die daneben gelegene Vene verletzt, und dann kann der sich bildende aneurysmatische Sack zwei verschiedene Formen annehmen; entweder dringt das unter stärkerem Druck stehende arterielle Blut in die Vene ein und wölbt die gegenüberliegende Venenwand zu einem Aneurysma aus — man nennt diese Form Varix aneurysmaticus — oder das Blut sammelt sich zwischen Arterie und Vene an, von denen beiden es mit Inhalt gespeist wird — man spricht dann von einem Aneurysma arterio-venosum. Die Schemata Fig. 24 bis 26 illustrieren diese 3 Formen und sind ohne weiteres verständlich.

Digitized by Google

Fig. 24. Aneurysma traumaticum arteriale.

Fig. 25. Varix aneurysmaticus.

Fig. 26. Aneurysma arterio-venosum.

In früheren Zeiten, als Aderlässe noch sehr häufig gemacht wurden, sah man die traumatischen Aneurysmen am Arme ziemlich oft, da ausser der betreffenden Armvene gelegentlich auch die dahinter gelegene Arteria cubitalis mit verletzt worden war.

Die Diagnose eines Aneurysma traumaticum ist leicht zu stellen, denn die anamnestische Angabe über die vorangegangene Verletzung, die kuglige, pulsierende, glattwandige Geschwulst, die sich auf Druck verkleinern lässt, um sich beim Nachlassen desselben sofort wieder mit deutlich fühlbarem, schwirrendem Geräusch zu füllen, und schliesslich das auch durch Auskultation wahrnehmbare Schwirren in der Geschwulst — all diese Zeichen lassen eine Verwechselung mit anderen Erkrankungen nicht zu.

Bei der Behandlung des Aneurysma traumaticum könnte man daran denken, durch eine, längere Zeit hindurch fortgesetzte Kompression die Verödung des Sackes zu erzwingen, doch gelingt dies meist ebensowenig, wie die Versuche, die Gerinnung des Sackinhaltes durch Elektrolyse mittels Einstechens der mit Nadeln armierten Pole einer galvanischen Batterie in die Geschwulst selbst oder durch Injektion von Substanzen, welche die Blutgerinnung befördern (Liquor ferri sesquichlorati, Gelatine), zu erreichen. Dem zuletzt genannten Verfahren haftet überdies der Nachteil an, dass die etwa entstehenden Thromben sich loslösen und zu Embolien Veranlassung geben könnten. Demgegenüber stellt die radikale Beseitigung durch die Exstirpation der ganzen Geschwulst bei der so leicht von aussen zugänglichen Arteria temporalis keine besondere Gefahr für den Kranken dar

Digitized by Google

Fig. 24.

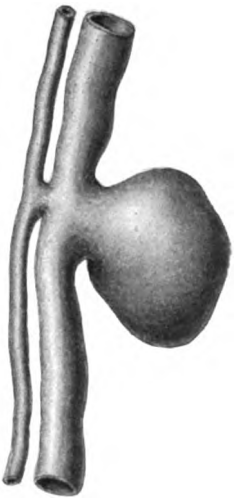

Fig. 25.

Fig. 26.

Digitized by Google

Digitized by Google

und sichert, wenn die Exstirpation sachgemäss ausgeführt wird, dauernde Heilung. Bei den zahlreich vorhandenen Anastomosen, die die Blutgefässe untereinander aufweisen, darf man sich nicht mit der Unterbindung der zuführenden Arterie, auch nicht bei Beteiligung von Arterie und Vene — mit der gleichzeitigen Unterbindung des abführenden Venenstammes begnügen, sondern muss die zu- und abführenden Aeste von Arterie und Vene ligieren und muss nach Exstirpation des Aneurysmasackes dafür sorgen, dass jede Blutung zum Stillstand gebracht wird. Wenn es auch selbstverständlich ist, dass hierbei die Vorschriften für aseptisches bezw. antiseptisches Verfahren bei der Operation aufs genaueste befolgt werden müssen, so ist der Hinweis hierauf deshalb nicht unberechtigt, weil etwaige Fehler der Wundbehandlung mit der daraus resultierenden Vereiterung der Wunde sich in allen den Fällen, in denen an grösseren Blutgefässen operiert wird, besonders schwer rächen können. Denn durch Uebergreifen der eitrigen Entzündung auf die Venenwand selbst kann es zu eitriger Thrombophlebitis und damit zu einer Ueberschwemmung des Blutes mit Eitererregern, d. h. zu allgemeiner Pyaemie kommen.

Dass die Fibrome, welche wir in den Weichteilen der Schädeldecke beobachten, fast ausschliesslich zu der Gruppe der Neurofibrome gehören, habe ich oben schon kurz erwähnt. Teils sind es kleine derbe Knötchen, die dicht beieinander stehend nicht nur auf dem Schädel, sondern auch über den ganzen Körper verstreut sind (Fig. 194) teils bilden die Geschwülste herunterhängende, diffus elephantiastisch verdickte Hautlappen (Fig. 194 am linken Arm), die mehr oder weniger zahlreiche Nervenfasern enthalten (Fibroma molluscum); in anderen Fällen wieder handelt es sich um lappige Geschwülste, die sich aus knäuelförmig durcheinandergewundenen Bindegewebssträngen zusammensetzen, deren jeder in seiner Mitte einige Nervenfasern beherbergt (sogenannte Rankenneurome). Wie Fig. 194 zeigt, kann man die verschie-

Digitized by Google

denen Formen bei einem und demselben Individuum nebeneinander beobachten. Die als Rankenneurome bezeichneten Geschwülste werden öfter, als es am Schädel der Fall ist, an der Haut des Gesässes und des Oberschenkels (siehe Band II) beobachtet und nehmen hier manchmal eine ungeheure Ausdehnung an. Die Geschwülste dieser Gruppe sind entweder angeboren oder in jugendlichem Alter gewachsen,

Fig. 27. Lymphangiofibrosarkoma congenitale.

vergrössern sich aber — das gilt besonders von den elephantiastischen Formen — im späteren Leben oft wesentlich. Sie gehören zu den gutartigen Neubildungen, doch kommt es gelegentlich, wie ich es einmal an einem grossen Rankenneurom der Gesässhaut gesehen habe, zu sarkomatöser Umwandlung.

Ein Uebergang eines Fibroms in ein Sarkom fand auch bei dem in Fig. 27 abgebildeten Fall von ange-

Digitized by Google

borner Geschwulst der Kopfhaut eines 5 Monate alten Kindes statt. Bei der Geburt war der Tumor nur wenig kleiner, als er sich im Bilde jetzt darstellt. Die Haut war in grosser Ausdehnung mit der Geschwulst verwachsen, über dem Schädel war der Tumor nicht verschieblich, seine Konsistenz war mässig hart. Das linke Auge war nach unten und hinten gedrängt. Bei der Exstirpation liess sich die Geschwulst von dem unversehrten Knochen leicht abheben. Die mikroskopische Untersuchung ergab, dass es sich um ein Lymphangiofibrom handelte, welches an einer Stelle einen Uebergang zum Sarkom aufwies.

Was die Behandlung anlangt, so wird man die kleinen, multiplen, über den ganzen Körper verstreuten Fibrome im allgemeinen sich selbst überlassen; können; die grösseren, lappigen Neurofibrome der Schädelhaut, welche unter Umständen eine sehr lästige Entstellung verursachen, können umso eher exstirpiert werden, als gewöhnlich die zurückbleibende Haut reichlich zur Bedeckung des Defektes genügt.

Von bösartigen Geschwülsten werden in den Weichteilen der Schädeldecke Sarkome, Endotheliome und Karzinome beobachtet. Das Sarkom der Kopfhaut gehört zu den seltenen Affektionen; es geht entweder vom subkutanen Bindegewebe oder von der Fascie oder von einer Pigmentwarze aus. Ohne an eine bestimmte Lokalisation auf dem Schädel gebunden zu sein, können diese Geschwülste zu umfangreicher Grösse auswachsen, und für sie gilt dasselbe, was wir auch sonst vom Sarkom wissen, dass nämlich die weichen, aus kleinen Rundzellen sich zusammensetzenden Tumoren mit gering entwickeltem Zwischenbindegewebe schnell wachsen und zu frühzeitiger, allgemeiner Metastasenbildung führen, dass die härteren Formen, wie z. B. Spindelzellensarkome ein langsames Wachstum zeigen und nicht so schnell Metastasen verursachen und dass schliesslich die Pigmentsarkome sich in bezug auf schnelles Wachstum und Metastasen als ganz besonders bösartig erweisen. Frühzeitig

Digitized by Google

verwächst die bedeckende Haut mit der entweder kuglig glatten oder höckrigen Geschwulst, welche, wenn der Tumor von der Fascie ausgeht, breitbasig und kaum verschieblich dem Schädel aufsitzt; die anderen Sarkome lassen sich anfangs noch auf ihrer Unterlage hin und herschieben. Bei sehr blutreichen Sarkomen hat man Pulsationen an der Geschwulst wahrnehmen können, ohne dass etwa der Schädelknochen durchwachsen war, ohne dass es sich also um direkt fortgeleitete Hirnpulsation hätte handeln können. Oben ist bereits erwähnt worden, dass auch die an sich gutartigen Neurofibrome gelegentlich in Sarkome übergehen können.

Die Sarkom-Diagnose stützt sich auf das schnelle Wachstum der Geschwulst und auf den innigen Zusammenhang mit der äusseren Haut, die gewöhnlich anfangs unverändert darüber hinwegzieht und erst in einem späteren Stadium von dem Tumor durchbrochen wird, event. auch auf ihre Unverschieblichkeit über der Unterlage. Was die Metastasenbildung anlangt, so merke man sich die allgemeine Regel, dass Sarkomzellen meist durch Hineinwachsen in Blutgefässe durch den Blutstrom in den übrigen Körper gelangen und an den verschiedensten Stellen, besonders in den Lungen, metastatische Geschwülste hervorrufen, während die Karzinomzellen auf dem Lymphwege verschleppt werden, in der nächstgelegenen Lymphdrüsengruppe zurückbehalten werden und hier die ersten Metastasen veranlassen. Absolute Gültigkeit beansprucht diese Regel jedoch nicht, und Ausnahmen davon sind nicht so ganz selten. Ueber das Alter, in dem die Sarkome vorzugsweise auftreten, lassen sich bestimmte Angaben nicht machen; jedenfalls trifft die Anschauung, dass bösartige Geschwülste eine Erkrankung des höheren Alters darstellen, für die Sarkome nicht zu. Ein allgemeiner Verfall der Körperkräfte tritt erst ein, wenn die Geschwülste grössere Dimensionen annehmen, wenn sie zentral zerfallen und wenn sie zur Metastasenbildung

Digitized by Google

geführt haben. Der Zerfall eines weichen Sarkoms kann nicht unbeträchtliche Fiebersteigerungen hervorrufen und den Verdacht auf eine vorliegende eitrige Entzündung erregen. In einem solchen Fall wird eine Probepunktion die Diagnose leicht sichern können, denn man wird entweder eine blutige Flüssigkeit aspirieren, in der mikroskopisch Geschwulstzellen nachweisbar sind, oder es lässt sich überhaupt kein Inhalt ansaugen; aber selbst dann hat man mit der Punktionskanüle oft ein winziges Gewebsstückchen ausgestanzt, das aus der Kanüle sich herausspritzen lässt und bei mikroskopischer Untersuchung die Sarkomdiagnose ermöglicht. Noch in anderer Weise vermag eine derartige Punktion uns wichtige Aufklärungen zu liefern, indem wir durch Einstechen einer genügend langen Nadel feststellen können, ob der Schädelknochen bereits durchwachsen und zerstört ist oder nicht.

Die Endotheliome der Kopfhaut bieten gegenüber den Sarkomen keine klinischen Unterscheidungsmittel dar; sie gehen, wie ihr Name besagt, von den Endothelien der Blut- oder Lymphgefässe aus und stehen in bezug auf Bösartigkeit etwa mit dem derberen Sarkomen auf einer Stufe. Fig. 28 stellt ein solches Endotheliom dar, welches pilzförmig bis zu Gänseeigrösse die Schädelhaut überwuchert hat.

Fig. 28.
Endotheliom der Kopfhaut.

Die Karzinome der Schädelhaut treten in 2 Formen auf, die sich in höchst auffallender Weise von einander unterscheiden. Das eine Mal handelt es sich um ein Geschwür, ein sogenanntes Ulcus rodens, welches bei geringer Tendenz in die

Digitized by Google

Tiefe zu wuchern, Jahre, ja sogar Jahrzehnte lang bestehen bleiben kann und sich in dieser Zeit langsam flächenhaft ausdehnt; ein anderes Mal sehen wir eine

Fig. 29. Ulcus rodens der Kopfhaut.

derbe knollige Geschwulst, welche nach aussen sich zu einer schnell wachsenden Anschwellung emporhebt, nicht selten auch den Knochen durchwächst und frühzeitig in den benachbarten Drüsen und im ganzen Körper Metastasenbildungen hervorruft. Und doch

Digitized by Google

sind beides Karzinome, an denen man bei mikroskopischer Untersuchung eine Ursache für das verschiedene Verhalten bisher nicht zu entdecken vermochte.

Fig. 30. Karzinom der Kopfhaut.

Fig. 29 zeigt ein ausgedehntes Ulcus rodens der Kopfhaut, welches sich innerhalb 14 Jahren langsam bis zu seiner jetzigen Grösse entwickelt hat, welches

Digitized by Google

weder Metastasen im Körper gebildet hatte, noch auch in die Tiefe bis gegen den Knochen vorgedrungen war. Die unregelmässig zackige Begrenzung ist typisch für ein Ulcus rodens, dessen Ränder sich gewöhnlich leicht verdickt und hart anfühlen. Die relative Gutartigkeit eines solchen „fressenden" Geschwüres zeigt sich nicht nur darin, dass es so langsam wächst und selten metastasiert, sondern kennzeichnet sich auch dadurch, dass es — allerdings nur in Ausnahmefällen — spontane Heilungsvorgänge aufzuweisen vermag. Im allgemeinen jedoch wird man mit einer Spontanheilung nicht rechnen dürfen. Hie und da sieht man ein Ulcus rodens, welches vielleicht viele Jahre hindurch den oben geschilderten, relativ gutartigen Verlauf zeigte, plötzlich, ohne dass wir eine bestimmte Ursache dafür entdecken können, seinen Charakter ändern; es wächst in die Tiefe, bildet umfangreichere Geschwulstmassen, macht Metastasen und erweist sich somit als genau so bösartig wie ein Plattenepithelkarzinom sonst.

Das in Fig. 30 abgebildete Karzinom der Schädelhaut ist in seinem äusseren Anblick so grundverschieden von dem Aussehen des in Fig. 29 dargestellten Ulcus rodens, dass es einem anfangs schwer fällt, sie beide auf dieselbe Krankheit zurückzuführen. Und doch sind beides, wie auch die mikroskopische Untersuchung bestätigt hat, Plattenepithelkarzinome. Die grosse, pilzförmig überhängende Geschwulst, die wie eine Kappe dem Kopf aufsitzt, hatte sich im Laufe etwa eines Jahres von kleinstem Beginn bis zu dieser Grösse entwickelt und konnte, da sie das Periost und den Knochen noch nicht durchwachsen hatte, leicht exstirpiert werden. Der ungefähr handtellergrosse, zurückbleibende Hautdefekt wurde durch Hauttransplantation nach Thiersch gedeckt.

Liegt die Ursache für das verschiedene Verhalten vielleicht in der histologischen und physiologischen Beschaffenheit der Kopf- und Gesichtshaut und wird aus dem relativ gutartigen Ulcus rodens erst durch besonders hinzutretende Reize ein tiefwachsendes

Digitized by Google

Karzinom oder haben wir es trotz der fehlenden Anhaltspunkte hierfür doch mit zwei verschiedenen Geschwulstformen zu tun? Das alles sind Fragen, die noch der Lösung bedürfen.

Was die Behandlung der bösartigen Geschwülste der Kopfhaut anlangt, so müssen wir nach unseren bisherigen Erfahrungen immer noch in der möglichst frühzeitigen Exstirpation der Geschwulst, durch Umschneidung im Gesunden etwa 1—2 cm von dem Tumor entfernt, die sichersten Garantien für eine radikale Beseitigung erblicken. Sind bereits die in jedem Fall sorgfältig zu revidierenden regionären Lymphdrüsen — Nackengegend, Unterkieferrand und seitliche Halspartie — von der Geschwulstbildung ergriffen, so lässt sich auch dann noch in vielen Fällen durch Entfernung der erkrankten Lymphdrüsen dem weiteren Wachstum Einhalt gebieten, dagegen stehen wir machtlos denjenigen Fällen gegenüber, welche bereits zur Metastasenbildung in inneren Organen geführt haben.

In neuerer Zeit sind von verschiedenen Seiten Heilungen von oberflächlichen Karzinomen durch Behandlung mit Röntgenstrahlen und Radiumapplikation erzielt worden, und von besonders günstigem Einfluss scheint eine solche Bestrahlung auf das Ulcus rodens zu sein. Die Erfahrungen hierüber können jedoch noch nicht als abgeschlossen betrachtet werden, speziell ist die sehr wichtige Frage noch nicht zu beantworten, wie es sich mit den Lokalrezidiven nach derartigen Heilungen verhält. Vereinzelt glaubte man auch, in der inneren Darreichung von Arsen ein Heilmittel für das Ulcus rodens gefunden zu haben. Und in der Tat sieht man zuweilen bei kleinzelligen Sarkomen eine auffällige Rückbildung der Geschwulst, doch sind im ganzen genommen die Aussichten, durch innerliche Arsen-Behandlung derartige Geschwülste zur Heilung zu bringen, so geringe, dass man besser in Fällen, in denen eine radikale Exstirpation noch möglich ist, die Zeit nicht durch solche Versuche verstreichen lässt, sondern rechtzeitig zum Messer greift. Nur

Digitized by Google

wenn eine radikale Operation nicht mehr möglich ist, dann mögen auch solche therapeutische Versuche am Platze sein. Man gibt das Arsen entweder als

Sol. arsenic. Fowleri
Aq. amygd. amar. $\overline{aa}$ 7,5

M. D. S. 3 × tgl. 2 Tropfen, allmählich auf 3 × tgl. 8 Tropfen zu steigern,
oder in der Form der Pill. asiaticae,
S. 2 × tgl. 1, später 2 Pillen zu nehmen.

Geschwülste der Schädelknochen.

Die von dem Schädelknochen ausgehenden Geschwülste — gutartige wie bösartige — sind zu den selteneren Affektionen zu rechnen. Von den gutartigen wären in erster Linie die Osteome zu erwähnen. Sie treten in Form von Exostosen auf, die sowohl nach aussen, wie nach innen gegen die Schädelhöhle

Fig. 31. Osteoma capitis (v. Bruns).

sich vergrössern können. Die Fig. 31 und 32 geben multiple von V. v. Bruns abgebildete Osteome wieder, welche bei der Betrachtung des Schädeldaches von aussen und innen die Durchwachsung des Knochens und die enormen Vorwölbungen nach beiden Seiten

Digitized by Google

deutlich erkennen lassen. Mit Vorliebe entwickeln sich derartige Osteome in den knöchernen Nebenhöhlen des Schädels, in den Stirnhöhlen und Keilbeinhöhlen, dann auch in der Orbita und im Siebbein.

Die Diagnose der nach aussen sich verwölbenden Osteome bereitet keine Schwierigkeiten, denn während man aus dem sehr langsamen Wachstum, das sich über viele Jahre gewöhnlich erstreckt, auf die Gutartigkeit der Geschwulst schliessen kann, wird

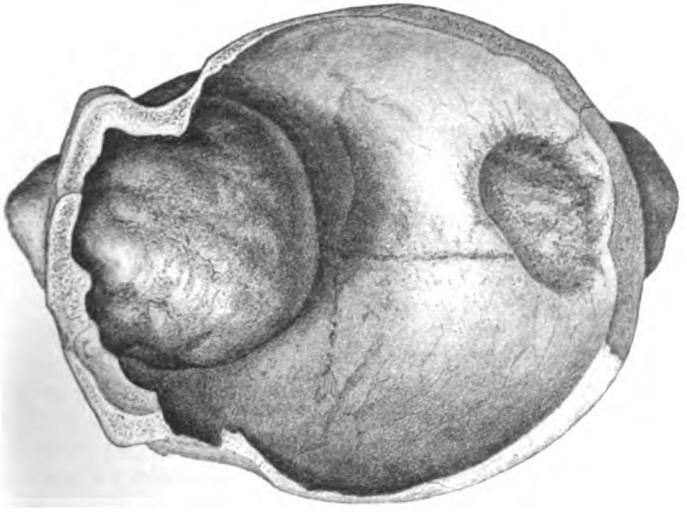

Fig. 32. Osteoma capitis (v. Bruns).

man den Tumor als Osteom leicht durch die knochenharte Konsistenz, die höckrige Oberfläche, und die Unverschieblichkeit auf der Unterlage erkennen können. Die Vorwölbung einer Exostose auch in das Schädelinnere macht sich durch Hirnsymptome kenntlich, die denen der Hirngeschwülste (Seite 73) durchaus analog sind. Für die Diagnose der in den Nebenhöhlen des Schädels sich entwickelnden Exostosen spielt ihr langsames Wachstum eine grosse Rolle. Die

Digitized by Google

Stirn- und Keilbeinhöhlen können dadurch eine beträchtliche Vergrösserung erleiden, die Vorderwand der betreffenden Höhle wird nach der Stirn bezw. Nase höckrig hervorgewölbt. Wenn die Kommunikationsöffnung nach der Nase durch den Tumor verlegt wird, dann gesellt sich eine Retention des Sekretes hinzu, als deren weitere Folge leicht eine Vereiterung der betreffenden Höhle eintreten kann. Die Entstehung einer Exostose in der Orbita führt zu einer Protrusio bulbi. Da wir mit unserem jetzigen verbesserten Intrumentarium in der Lage sind, auch von dem Schädel und seinen Nebenhöhlen gute Röntgenphotographien herzustellen, so wird hierdurch in zweifelhaften Fällen die Diagnose wesentlich gefördert werden können.

Eine erfolgreiche Therapie ist allein in der operativen Entfernung der Osteome mit Hammer und Meissel zu erblicken. Am einfachsten wird eine solche Operation bei den nur nach aussen vorgewölbten Osteomen des Schädels sich gestalten. Ist der Knochen durchwachsen und der Tumor gegen die Schädelhöhle vorgedrungen, so kann die Beseitigung der Geschwulst nur durch totale Entfernung des betreffenden Schädelstückes erzielt werden. Der entstehende Defekt im Knochen muss dann durch eine der auf Seite 26 — 28 angegebenen osteoplastischen Methoden wieder gedeckt werden. Eine Kontraindikation gegen die Operation würde abgesehen von dem ungünstigen Allgemeinzustand des Patienten in zu grosser Ausdehnung der Knochengeschwulst zu erblicken sein.

Die Freilegung eines Stirnhöhlenosteoms geschieht durch Eröffnung der Stirnhöhle in gleicher Weise, wie es bei der Operation des Stirnhöhlenempyens angegeben ist (Seite 169).

Unter Leontiasis cranii ossea versteht man eine diffuse Verdickung der gesamten Schädelknochen, die zu plumper und hochgradiger Vergrösserung und Verunstaltung des Schädels führt. Die Aetiologie des Leidens, das sich über viele Jahre erstreckt und schliesslich durch unförmige Verdickungen der Kiefer, durch Verengung der Nervendurchtrittsstellen, der Nasen- und

Digitized by Google

Augenhöhle, sowie durch Beeinträchtigung der Hirnfunktion zu einem qualvollen Tode führt, liegt noch ganz im Dunkeln. Die Therapie ist machtlos.

Die bösartigen Geschwülste der Schädelknochen kennzeichnen sich als Sarkome, die ihren Ausgangspunkt entweder von der Knochenhaut oder vom Knochenmark nehmen. Dementsprechend unterscheidet man periostale und myelogene Schädelsarkome in derselben Weise, wie an den Extremitätenknochen. Auch der histologische Bau entspricht dem Bilde, welches die Sarkome an den Knochen der Extremitäten aufzuweisen pflegen, indem die myelogenen Sarkome meist den Charakter von Riesenzellengeschwülsten zeigen, während die periostalen nicht selten Spindelzellensarkome darstellen. Doch ist diese Abgrenzung keine zwingende, denn an beiden Stellen kann es zur Bildung kleinzelliger oder grosszelliger Sarkome kommen, denen man den Ausgangspunkt nicht anzusehen vermag. Solang die Geschwülste noch klein sind, kann die Diagnose erhebliche Schwierigkeiten bereiten, man findet dann eine von der Unterlage unverrückbare Anschwellung, über der die Haut zunächst noch unversehrt und verschieblich ist. Handelt es sich um ein myelogenes Sarkom, dann wird anfangs die verdünnte Lamina externa des Schädeldaches die Geschwulst noch bedecken, sodass man glauben könnte, ein Osteom vor sich zu haben; doch nach kurzer Zeit ist die Knochenlamelle durchwachsen und die Konsistenz der Geschwulst damit entsprechend weicher geworden. Im weiteren Verlauf wachsen die Tumoren schnell, und nach einigen Monaten, zuweilen schon nach wenigen Wochen, findet man nicht nur eine umfangreiche, nach aussen sich vorwölbende Geschwulst, welche die Haut durchbrochen hat und eine schwammige, zuweilen stinkend ulzerierte Oberfläche aufweist, sondern gleichzeitig auftretende Hirnsymptome weisen darauf hin, dass die Geschwulst bereits nach innen in die Schädelhöhle hineingewachsen ist. Die Erscheinungen, welche durch Kompression oder Zerstörung

Digitized by Google

der Hirnsubstanz hervorgerufen werden, sind denen, die wir bei primären Hirngeschwülsten beobachten durchaus analog.

Im Beginn des Leidens wäre eine Verwechslung mit chronischer Entzündung des Schädelknochens möglich, doch belehrt uns der Verlauf sehr schnell eines Besseren. Hat man auch nur den geringsten Verdacht, dass ein Sarkom vorliegen könnte, dann empfiehlt es sich, unter aseptischen Kautelen eine Probepunktion zu machen, wie es auf Seite 63 geschildert ist, um erstens vielleicht ein Gewebsstückchen zur mikroskopischen Untersuchung auszustanzen und zweitens sich gleichzeitig zu überzeugen, ob der Grund der Anschwellung aus festem Knochen besteht oder ob die Nadel den Schädelknochen leicht zu durchdringen vermag.

Die Behandlung der Schädelsarkome bietet nach unseren bisherigen Kenntnissen nur durch eine möglichst frühzeitige und radikale Extirpation der Geschwulstmasse breit im Gesunden einige Aussicht auf Erfolg. Mit der zunehmenden Grösse des Tumors verschlechtert sich die Prognose erheblich, nicht nur durch Mitbeteiligung des Gehirns, sondern auch durch schnelles Entstehen metastatischer Geschwülste. Der durch die Entfernung des Sarkoms entstehende Defekt im Schädelknochen muss, womöglich in derselben Sitzung, auch wieder knöchern gedeckt werden, am besten durch einen gestielten Haut-Periost-Knochenlappen nach Müller-König (Seite 29).

Die Geschwülste des Gehirns.

Nur in seltenen Fällen sind die Geschwülste des Gehirns und der Hirnhäute so günstig gelegen, dass sie einer chirurgischen Therapie zugänglich sind, ganz abgesehen davon, dass die ganze Lagebestimmung des Tumors überhaupt nur unter besonderen Umständen möglich ist. Die durch einen Hirntumor hervorgerufenen Erscheinungen setzen sich zusammen aus all-

Digitized by Google

gemeinen Hirnsymptomen und aus sogenannten Herdsymptomen. Die ersteren bestehen in Kopfschmerz, Erbrechen, in dem Auftreten von Stauungspapille und in späteren Stadien in mehr oder weniger starker Beeinträchtigung des Sensoriums. Die Herdsymptome werden durch Reizung oder Zerstörung eines Hirnzentrums bedingt und kennzeichnen sich dementsprechend, wenn sie das Rindengebiet der Zentralwindungen betreffen, durch Muskel-Zuckungen und Lähmungen, oder wenn andere Teile des Gehirns zerstört sind, durch Ausfallserscheinungen der von diesem Hirnzentrum abhängigen Funktionen. Dabei ist zu bedenken, dass es ausgedehnte Hirnpartien gibt, z. B. im Stirnlappen, deren Zerstörung keine sicheren Herdsymptome veranlasst. Die Diagnose ist eine sehr schwierige und selbst erfahrensten Neurologen sind Irrtümer nicht erspart geblieben. Differentiell-diagnostisch ist hauptsächlich das Vorhandensein eines Konglomerat-Tuberkels und einer syphilitischen Granulationsgeschwulst in den Kreis der Erwägungen zu ziehen.

Nach E. v. Bergmann bieten im wesentlichen nur die Geschwülste des motorischen Rindengebietes und seiner Nachbarschaft einige Aussicht auf eine erfolgreich auszuführende Operation. Die Ausführung einer solchen gestaltet sich in der Weise, dass man zunächst auf der Schädeloberfläche möglichst genau die Stelle des Sulcus centralis und damit der beiden Zentralwindungen bestimmt. Von den verschiedenen hierfür angegebenen Methoden hat sich die Krönlein'sche am meisten eingebürgert; nähere Angaben hierüber finden sich auf Seite 24, wo auch in Fig. 9 neben den Krönlein'schen Linien die Lage der verschiedenen Hirnzentren bezeichnet ist. Die Freilegung der Hirnoberfläche geschieht durch Bildung eines Wagner'schen Hautknochenlappens (Fig. 11) von ausgiebiger Grösse.

Digitized by Google

II. Chirurgie des Gesichtes.

Angeborene Missbildungen des Gesichtes.

Bei den Missbildungen des Gesichtes handelt es sich im wesentlichen um Spaltbildungen an ganz bestimmten, dazu prädisponierten Stellen, und die darin liegende Gesetzmässigkeit lässt sich nur verstehen, wenn man sich die Entwicklungsgeschichte des Gesichtes ins Gedächtnis zurückruft. Abgesehen von dem Unterkiefer, welcher von dem ersten, in der Mittellinie zusammenwachsenden Kiemenbogenpaar gebildet wird, setzt sich das Gesicht zusammen: 1. aus dem unpaarigen, mittleren Nasenfortsatz, dessen unterer Teil in zwei kleine Wülste, die Processus globulares, ausläuft; aus ihm entsteht auch der mittlere Teil der Oberlippe, das sogenannte Filtrum; 2. aus den paarig angelegten seitlichen Nasenfortsätzen, und 3. aus den ebenfalls paarigen Oberkieferfortsätzen. Zwischen diesen Fortsätzen, die an dem nach His wiedergegebenen Embryokopf, Fig. 33, sichtbar sind, befinden sich

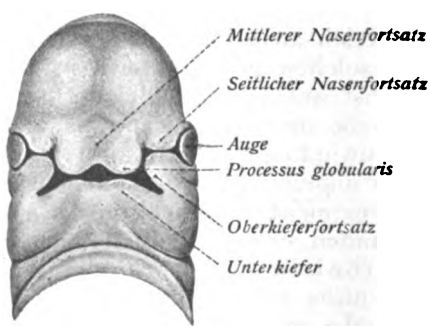

Fig. 33.

Spalten, welche im weiteren Wachstum durch Aneinanderrücken der Fortsätze teils sich nur verkleinern, teils ganz verschwinden. In welcher Weise sich diese Fortsätze gegen die Mitte hin zusammen-

Digitized by Google

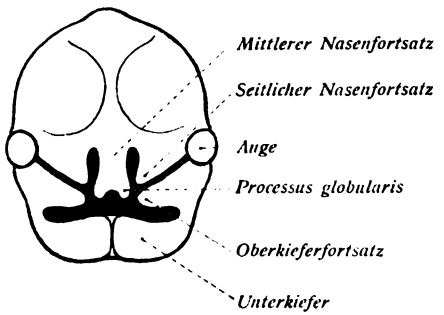

Fig. 34.

schieben zeigt das Schema in Fig. 34. Als Rest der zwischen mittlerem und seitlichem Nasenfortsatz gelegenen Spalte haben wir die spätere Nasenhöhle zu betrachten; die zwischen seitlichem Nasenfortsatz und Oberkieferfortsatz liegende und bis zum Auge führende Spalte, die sogenannte Tränenrinne, verwächst vollständig; die Einkerbung zwischen den beiden Processus globulares verschwindet ebenso wie die zwischen Oberkieferfortsatz und Processus globularis gelegene Spalte, während die Mundhöhle, das heisst der Raum zwischen mittlerem Nasenfortsatz, den Ober- und Unterkieferfortsätzen sich wesentlich verkleinert. Hieraus erklären sich bei Störungen der Entwicklung die folgenden Missbildungen: Offenbleiben der Spalte

I. zwischen mittlerem und seitlichem Nasenfortsatz = seitliche Nasenspalte;
II. „ seitlichem Nasenfortsatz und Oberkieferfortsatz = schräge Gesichtsspalte;
III. „ Proc. glob. und Oberkieferfortsatz = seitliche Lippenspalte oder Hasenscharte;
IV. „ den beiden Proc. globulares = mittlere Lippenspalte;
V. „ Ober- und Unterkieferfortsatz = quere Gesichtsspalte.

In einem frühen Entwicklungsstadium bildet Nasen- und Mundhöhle einen gemeinsamen Hohlraum. Dann wachsen von den beiden Oberkieferfortsätzen zwei seitliche Platten, die Gaumenfortsätze, horizontal heraus und vereinigen sich in der Mitte zum harten Gaumen; gleichzeitig wachsen von oben her Nasenscheidewand und Vomer herab und verbinden sich mit der Mitte des harten Gaumens. Durch dieses verschiedene Zusammenwachsen wird die Trennung sowohl zwischen Nasen- und Mundhöhle, wie zwischen den beiden Nasenhöhlen voneinander bewirkt. Auch hierbei treten nicht selten Entwicklungsstörungen auf, indem der eine Gaumenfortsatz oder alle beide im Wachstum zurückbleiben

Digitized by Google

(Wolfsrachen). Im ersteren Falle verbindet sich daher nur der eine Gaumenfortsatz mit dem Nasenseptum, sodass in der anderen Hälfte eine seitliche Gaumenspalte bestehen bleibt; im anderen Fall fehlt die Verbindung mit der Nasenscheidewand auf beiden Seiten, das Septum ragt isoliert gegen die Mundhöhle hin vor und jederseits von ihm besteht eine Kommunikationsöffnung zwischen Mund- und Nasenhöhle — die doppelseitige Gaumenspalte. Im Gegensatz zur Bildung des harten Gaumens fehlt beim weichen Gaumen die Zwischenschaltung eines Septums, er bildet sich vielmehr allein durch zwei in der Mittellinie zusammenwachsende Schleimhautwülste. Die Folge davon ist, dass hier von seitlichen Spalten nicht die Rede sein kann, sondern dass ausschliesslich eine mittlere Spalte des weichen Gaumens als Missbildung auftreten kann. Je nach der Ausdehnung der Entwicklungsstörung trifft man eine entweder nur auf einen gewissen Bezirk des harten oder weichen Gaumens beschränkte Spaltbildung an oder ganz durchgehende Spalten. Recht häufig ist das gleichzeitige Vorhandensein von Lippen- und Gaumenspalten. Letztere zeigen nicht selten auch noch andere Komplikationen, und zwar von Seiten des sogenannten Zwischenkiefers. Dem mittleren Nasenfortsatz entsprechend, schiebt sich nämlich in die Mitte zwischen die beiden Oberkieferfortsätze das Os intermaxillare, der Zwischenkiefer, ein und verwächst normalerweise fest mit den Oberkieferfortsätzen; nur an einer Stelle, an der Grenze zum harten Gaumen, bleibt als Canalis incisivus dauernd eine kleine Lücke bestehen. Beim Vorhandensein einer doppelseitigen Lippenspalte verliert häufig auch der Zwischenkiefer seinen Halt an den Oberkieferfortsätzen, er wächst gemeinsam mit dem Filtrum über diese hinaus und springt nun mehr oder weniger weit nach vorn vor.

Die bisher erwähnten Missbildungen lassen sich, wie wir gesehen haben, ohne weiteres als Hemmungen in der normalen Entwicklung erklären; hie und da aber kommen auch Missbildungen vor, die durch ein frühes Stadium der normalen Entwicklung nicht zu begründen sind. Für solche Fälle müssen schädliche Einflüsse angenommen werden, die intrauterin durch gespannte Amnionfäden oder dergleichen auf den Embryo einwirken und dann natürlich zu regellosen Entwicklungsstörungen führen können.

Zuweilen erkennt man an den Stellen, an denen nach den oben gemachten Ausführungen erfahrungsgemäss Spalten vorkommen, noch die Vereinigung der Haut als eine rapheartige Linie, die wie eine liniäre Narbe ausschaut. Man spricht dann von einer intrauterin verheilten Spalte.

Weitaus die häufigsten aller Spaltbildungen des Gesichtes sind die seitlichen Oberlippenspalten oder Hasenscharten (Labium fissum). Sie sind entweder einseitig oder doppelseitig und variieren in ihrer Grösse vom kleinen Einkniff bis zu einer die

Digitized by Google

ganze Oberlippe durchsetzenden und in die Nasenhöhle übergehenden Spalte. Sobald letzteres der Fall ist, erleidet dadurch auch die Form der Nase erhebliche Verunstaltungen: der Nasenflügel der betreffenden Seite ist in die Breite und etwas nach abwärts gezogen und infolgedessen stark abgeflacht.

Ein Blick auf die Fig. 35 bis 39 wird uns schnell über die verschiedenen Grade der Oberlippen-

Fig. 35.

spalten orientieren. In Fig. 35 sehen wir eine linksseitige Hasenscharte, die nur wie ein Einkniff einen Teil der Oberlippe durchsetzt, während an dem übrigen Teil der linken Oberlippe und rechtsseitig mit aller Deutlichkeit der Zustand erkennbar ist, wie er oben als intrauterine Verheilung einer Hasenscharte bezeichnet wurde. Eine durch die ganze Oberlippe gehende und bis in die Nasenhöhle hineinreichende Spalte zeigt uns die Abbildung Fig. 36. An ihr erkennen wir die oben erwähnte Deformierung der Nase,

Digitized by Google

Fig. 36.

Fig. 37.

Digitized by Google

auch sehen wir, dass die Spaltbildung sich nicht nur auf die Lippe beschränkt, sondern sich auch zwischen Ober- und Zwischenkiefer erstreckt. Die bei demselben Kinde vorhandene seitliche Gaumenspalte ist weiter unten in Fig. 46 abgebildet. Die in Fig. 37 dargestellte doppelseitige Hasenscharte ist ebenfalls mit doppelseitiger Gaumenspalte Fig. 47 kombiniert; das zwischen den beiden Lippenspalten gelegene Mittelstück wird vom Zwischenkiefer gebildet und der dieses Mittelstück bedeckende Teil der Oberlippe

Fig. 38.

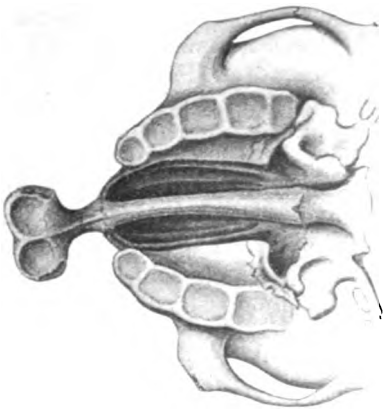

Fig. 39.

stellt das oben bereits erwähnte Filtrum dar. Und schliesslich haben wir in dem Profilbilde Fig. 38 (V. v. Bruns) die Verunstaltung des stark vorspringenden Zwischenkiefers einer doppelseitigen Hasenscharte vor uns; wie in einem solchen Fall das Knochengerüst aussieht, lehrt uns Fig. 39.

Die Gefahren, denen ein neugebornes Kind mit angeborner Hasenscharte ausgesetzt ist, dürfen nicht als gering betrachtet werden; denn die Ernährung eines solchen Kindes leidet vielfach Schaden, und dazu kommen häufig — besonders bei gleichzeitig vorhan-

Digitized by Google

denen Gaumenspalten — Schluckbeschwerden, sodass die Kinder sich „verschlucken“, d. h. die Nährflüssigkeit aspirieren. Die Folge hiervon sind Aspirationspneumonien, denen ein Teil der Kranken erliegt. Aber selbst wenn ein Hasenscharten-Kind über diese ersten Gefahren glücklich hinwegkommt, so harren seiner im weiteren Leben Unannehmlichkeiten, die schwer genug empfunden werden. Denn abgesehen davon, dass durch die äussere Entstellung das Kind vor seinen Gespielen gleichsam „gezeichnet“ ist, so ist auch durch die Spaltbildung die Sprache in so hohem Grade gestört, dass einmal die Verständigung wesentlich erschwert wird, dann aber auch der Verspottung durch die Kameraden Tür und Tor geöffnet ist. Dies alles weist uns darauf hin, den plastischen Verschluss der Hasenscharte so früh als möglich auszuführen. Wenn die Kinder sonst kräftig entwickelt sind, ihre Nahrung in ausreichender Menge zu sich nehmen und sie gut verdauen, dann kann man die Hasenscharten-Operation schon wenige Tage nach der Geburt vornehmen. Ist das Kind jedoch schwächlich und blass oder bestehen gar Verdauungsstörungen, dann muss man abwarten, bis diese behoben sind und das Kind unter sorgfältigster Pflege sich gekräftigt hat. In allen zweifelhaften Fällen behalte man das Kind unter dauernder Beobachtung und prüfe durch öfters vorgenommene Wägungen, ob die Zunahme des Körpergewichtes eine normale ist. Ob die Ernährung des Kindes an der Brust oder mit der Flasche gelingt, ist an sich gleichgültig; nur bleibe man auch nach der Operation bei genau derselben Art der Ernährung, die sich vorher bei dem Kinde bewährt hatte, und lasse keinen Wechsel darin eintreten.

Vor der Operation werden mit breiter Flanellbinde die Arme des Kindes an den Körper angewickelt, gleichzeitig auch die Beine mit derselben Binde fest umwickelt, um durch Bewegungen des Kindes nicht gestört zu werden. Bei ganz jungen Kindern lässt sich die Narkose ohne Schwierigkeit entbehren;

Digitized by Google

von Gehilfen wird das Kind am Kopf und Becken in aufrechter Lage festgehalten.

Das Prinzip einer jeden Hasenscharten-Operation besteht darin, durch „Anfrischung" der Spalträndern, frische Wundflächen zu schaffen, die so miteinander vernäht werden, dass an dem Lippenrot der neu zu bildenden Oberlippe keine Einziehungen entstehen, dass sie vielmehr durch einen leichten, nach unten konvexen Bogen der normalen Form der Oberlippe möglichst nahe kommt. Zur Erreichung dieses Zweckes sind eine Reihe von Schnittführungen angegeben worden, deren gebräuchlichste in den Fig. 40 bis 43 zusammengestellt sind; für sie alle gilt die Vorschrift, dass die zu vernähenden Teile ganz entspannt werden, weil sonst die Fäden durchschneiden, und die mühsam angelegte Naht wieder auseinanderreissen kann. Häufig werden daher Entspannungsschnitte nötig sein, am einfachsten dadurch, dass man jederseits die Schleimhaut am Uebergang der Lippe zum Alveolarrand des Oberkiefers parallel zur Zahnreihe 2—3 cm weit dicht am Knochen mit dem Messer durchtrennt. Andere kompliziertere Entspannungsschnitte finden weiter unten noch Erwähnung. Um den Blutverlust bei der Hasenschartenoperation auf ein Mindestmass zu beschränken, muss die Lippe jederseits von einem Assistenten während der Anfrischung und Naht fest zwischen Daumen und Zeigefinger oder durch eine angelegte Klemme komprimiert und damit blutleer gemacht werden. Nach Malgaigne wird mit einem schmalen dünnen Skalpell die Spalte wie es in Fig. 40a angegeben ist, an der Grenze zwischen Lippenrot und äusserer Haut umschnitten, das dadurch mobilisierte, das Lippenrot enthaltende Läppchen nach unten verzogen (Fig. 40b), und die Wundränder wie in Fig. 40c aneinander genäht, wobei die etwa zu langen Zipfel des nach unten gezogenen Läppchens entsprechend gekürzt werden.

Mirault führte die Schnitte so, dass keine geradlinige, sondern eine bogenförmige Narbe ent-

Digitized by Google

Fig. 40. Operation nach Malgaigne.
Fig. 41. Operation nach Mirault.
Fig. 42. Operation nach Mirault-Simon.
Fig. 43. Operation nach König.

stehen muss. Man nimmt nach der Mirault'schen Methode die Anfrischung auf der einen Seite (Fig. 41a links) durch einen auf der Grenze zwischen Lippenrot und äusserer Haut geführten, bogenförmigen, nach der Mittellinie konvexen Schnitt vor, durch den dieser Teil des Lippenrots ganz in Wegfall kommt, während auf der anderen Seite (Fig. 41a rechts) ein spitzwinkliger Schnitt gemacht wird. Durch diesen fällt nun der obere, die Spalte begrenzende Teil des Lippenrotes fort, während der untere als ein kleines, spitz auslaufendes Läppchen abwärts sinkt (Fig. 41b). Der auf der einen Seite gemachte Bogen muss in seiner Grösse dem auf der gegenüberliegenden Seite gebildeten Läppchen entsprechen. Nach der Vernähung muss die Nahtlinie (Fig. 41c) in einem leichten Bogen verlaufen, wodurch bewirkt werden soll, dass nachträgliche narbige Verkürzungen auf einen breiten Teil der Lippe sich verteilen müssen und dadurch weniger stark entstellend wirken.

Simon hat die Mirault'sche Methode etwas modifiziert, da sich herausgestellt hat, dass die Spitze des Läppchens leicht gangränös werden kann. Nach dieser Mirault-Simon'schen Modifikation wird deshalb auf der einen Seite (Fig. 42a rechts) das Läppchen rechtwinklig geschnitten und auf der anderen (Fig. 42a links) ein genau entsprechender rechtwinkliger Ausschnitt gemacht. Der Narbenzug verteilt sich hierbei in noch besserer Weise als bei den vorher beschriebenen Methoden.

Die Operation einer doppelseitigen Hasenscharte nach der von König eingeführten Methode ist in Fig. 43a bis c illustriert. Die Anfrischung wird in

Digitized by Google

a b c

Fig. 40.

a b c

Fig. 41.

a b c

Fig. 42.

a b c

Fig. 43.

Digitized by Google

Digitized by Google

der Art vorgenommen, dass nach Umschneidung des Filtrums an den lateralen Teilen der Spalten jederseits ein kleines rechtwinkliges Läppchen gebildet wird. Die Schnittführung sowohl wie die Vernähung wird aus den Abbildungen ohne weiteres verständlich sein.

Die oben angegebenen Entspannungsschnitte durch Ablösung der Oberlippe vom Kiefer reichen nicht immer aus, um die zu vernähenden Teile ohne übermässigen Zug aneinander bringen zu können. In solchen Fällen sind weitere Hilfsschnitte erforderlich. So fügte v. Bruns einen den Nasenflügel der kranken Seite umkreisenden Schnitt hinzu; bei hochgradigster Spannung der Weichteile machte Dieffenbach nicht nur jederseits einen Bogenschnitt um den Nasenflügel, sondern verlängerte beide Schnitte noch eine Strecke weit horizontal durch die ganze Dicke der Wange. Durch diese Methode werden frei bewegliche Lappen gebildet, die in der Tat auch starke Spannungen beseitigen; man darf aber nicht ausser Acht lassen, dass sie auch wesentlich grössere narbige Entstellungen bewirken und überdies bei der Operation einen stärkeren Blutverlust verursachen, gegen den ganz junge Kinder sehr empfindlich sind.

Hat man nach einer der angegebenen Methoden die Naht der Hasenscharte ausgeführt, dann verzichte man darauf, die Wunde durch Verbände oder Pflaster decken zu wollen. Es genügt vollauf, ein wenig Jodoformpulver auf die Naht zu streuen und sie im übrigen ganz frei zu lassen. Ueber der Nahtlinie bildet sich dann sehr schnell ein kleiner Schorf, der einen ausreichenden Schutz für die Wunde darstellt. Nach 6 Tagen löst man — bei unruhigen Kindern in Narkose — vorsichtig den Schorf ab und entfernt die Nähte.

Bei doppelseitigen Hasenscharten mit stark nach vorn vorspringendem Zwischenkiefer bedarf es besonderer Operationen, um die Naht möglich zu machen. Am einfachsten ist es, den Zwischenkiefer mit Ausnahme des Filtrums, ganz zu entfernen; doch ist diese Methode deshalb nicht zu empfehlen, weil erstens die Blutung dabei eine nicht ganz geringe ist und weil zweitens der Oberkiefer durch das Fehlen seines Mittelstückes im Wachstum erheblich gegen den Unterkiefer zurückbleibt. Sehr viel zweckmässiger ist es daher, eine operative Rücklagerung des vorspringen-

Digitized by Google

den Zwischenkiefers vorzunehmen. Die Operation wurde zuerst von Blandin in der Weise ausgeführt, dass er dicht hinter dem Zwischenkiefer aus Nasenseptum und Vomer ein keilförmiges Stück mitsamt der Schleimhaut mit einer starken Scheere herausschnitt und dann den Zwischenkiefer nach hinten drückte (Blutung aus der Art. nasopalatina). Aber erst in der Modifikation v. Bardeleben's hat diese Operation sich allgemein einzubürgern vermocht. Die Methode gestaltet sich nach v. Bardeleben folgendermassen: Dicht hinter dem Zwischenkiefer wird auf die frei nach unten ragende Kante des Septums ein etwa 1 cm langer Schnitt durch Schleimhaut und Periost bis auf den Knochen geführt und von diesem Schnitt aus mit einem schmalen Elevatorium Schleimhaut und Periost von beiden Seitenflächen des Septums abgehebelt. Nachdem das geschehen ist, wird mit einer starken Scheere das knöcherne Septum allein einfach durchschnitten, während Periost und Schleimhaut erhalten bleiben. Wenn jetzt der Zwischenkiefer nach hinten gedrückt wird, lassen sich die Teile des durchschnittenen Septums so aneinander vorbei schieben, dass das Vorspringen des Zwischenkiefers damit vollständig ausgeglichen werden kann. Der Vorzug der Methode vor den vorhin genannten besteht in der geringeren Blutung und darin, dass durch die vollständige Erhaltung von Schleimhaut und Periost die Wachstumverhältnisse des Zwischenkiefers sich günstiger gestalten. Gewöhnlich wird man gleichzeitig mit der Rücklagerung des Zwischenkiefers die Naht der doppelseitigen Hasenscharte ausführen können. Die knöcherne Vereinigung des verlagerten Zwischenkiefers mit dem Oberkiefer bleibt oft aus, doch kommt es statt dessen meist zu einer genügend festen bindegewebigen Verwachsung zwischen den Teilen.

Nur wenn der Zwischenkiefer sehr klein und schlecht entwickelt ist, mag seine vollständige Entfernung angezeigt sein.

Einiger anderer, im Gesicht vorkommender Spalt-

Digitized by Google

bildungen sei wegen ihrer grossen Seltenheit nur kurz Erwähnung getan. Die mittlere Lippenspalte stellt entsprechend ihrer oben geschilderten Entstehung gewöhnlich nur einen kleinen Einkniff der Oberlippe dar. Die seitliche Nasenspalte wird entweder gleichzeitig mit Hasenscharte oder für sich allein als eine den Nasenflügel durchsetzende Spalte beobachtet. Eine mit Hasenscharte kombinierte seitliche Nasenspalte ist in Fig. 44 abgebildet. Während diese Missbildung ohne weiteres sich als ein Rest einer früheren embryonalen Entwicklungsstufe, wie wir oben gesehen haben, erkennen lässt, kann die auch vorkommende mittlere Nasenspalte aus der normalen Entwicklung nicht erklärt werden (s. Seite 75). Bei der schrägen Gesichtsspalte beginnt die Spalte seitlich an der Oberlippe und führt lateral vom Nasenflügel schräg durch die Wange bis durch das untere Augenlid hindurch. Die quere Gesichtsspalte besteht in einer mehr oder weniger starken seitlichen Verlängerung der Mundspalte. An dem hochgradig kachektischen Kinde, das in Fig. 45 abgebildet ist, sieht man rechts eine quere Gesichtsspalte geringeren Grades und erkennt die Richtung, in der diese Spalten sich in anderen Fällen weiter erstrecken, an der narbenartigen, bis in die Mitte des Ohres führenden Linie

Fig. 44. Seitliche Nasenspalte, mit Hasenscharte kombiniert.

Digitized by Google

(sogenannte intrauterin verheilte quere Spalte). Von anderen Missbildungen, die bei dem Kinde bestanden haben, sind vor dem rechten Ohr einige Aurikular-Anhänge (siehe auch Seite 239) sichtbar.

Die Spalten des harten und weichen Gaumens (Uranoschisma, Palatum fissum) über deren Entstehung in der Einleitung dieses Kapitels das Notwendige gesagt ist, rufen viel stärkere Störungen hervor als einfache Hasenscharten; denn durch die freie Kommunikation zwischen Mund und

Fig. 45. Quere Gesichtsspalte.

Nasenhöhle gelangt die Nahrung leicht in die Nase, überdies fehlt bei den Spalten des weichen Gaumens die Möglichkeit beim Schluckakt den oberen Teil des Nasenrachenraumes gegen den Aditus laryngis fest abzuschliessen. Die Folge davon ist, dass es hier zu Aspirationen von Nahrungsflüssigkeit in die Luftwege sehr viel eher kommen kann, als bei einfachen Hasenscharten. Trotz dieser nicht zu unterschätzenden Gefahren lernt ein Teil der Kinder das Schlucken ganz gut, sodass Aspirationen bei ihnen nur selten vorkommen und die Klippe der Aspirations-Pneumonie

Digitized by Google

glücklich vermieden wird. Im weiteren Verlauf macht sich aber in viel höherem Masse, als es schon bei der Hasenscharte der Fall ist, die Sprachstörung geltend, und somit treffen dieselben Gründe, die dort für einen möglichst frühzeitigen Verschluss der Lippenspalte sprachen, erst recht auch hier zu. Andererseits jedoch liegen die Verhältnisse bei den Gaumenspalten viel komplizierter, denn bei der Kleinheit der missbildeten Gaumenfortsätze eines Neugebornen ist die vorzunehmende Operation erstens schwierig und zweitens durch die unvermeidliche stärkere Blutung dabei nicht ungefährlich. Die Schwierigkeit der Operation wird zuweilen noch dadurch erhöht, dass die rudimentären Gaumenfortsätze nicht horizontal stehen, sondern steil aufwärts gerichtet sind, wodurch die Spalte nur desto weiter klafft und noch schwerer zu überbrücken ist. Alle diese Zustände bessern sich mit dem zunehmenden Alter des Kindes, da auch die Gaumenfortsätze mit dem Wachstum sich vergrössern und da mit der Grössenzunahme die Ausführung der plastischen Operationen wesentlich erleichtert wird; als wichtigstes Moment kommt ferner hinzu, dass die schon einige Jahre alten Kinder solchen Blutverlusten gegenüber sehr viel widerstandsfähiger sind. Diese Erfahrungen haben dazu geführt, als den günstigsten Zeitpunkt für die Vornahme der Gaumenspalten-Operation je nach der individuellen Entwicklung das 4. bis 6. Lebensjahr des Kindes anzusehen. Gelingt es, in diesem Alter den plastischen Verschluss der Gaumenspalte zu erzielen, dann bleibt noch genügende Zeit übrig, um bis zum Beginn der Schulzeit die Sprache des Kindes durch systematische Uebungen zu einer möglichst normalen zu gestalten.

Was die Ausdehnung der Gaumenspaltenbildung anlangt, so sieht man am häufigsten die ganz durchgreifenden Spalten, d. h. Fissuren, die einseitig oder doppelseitig durch den harten Gaumen und gleichzeitig durch die Mitte des weichen Gaumens gehen. Eine solche rechtsseitige Spalte sehen wir in Fig. 46;

Digitized by Google

Fig. 46. Rechtsseitige Gaumenspalte.

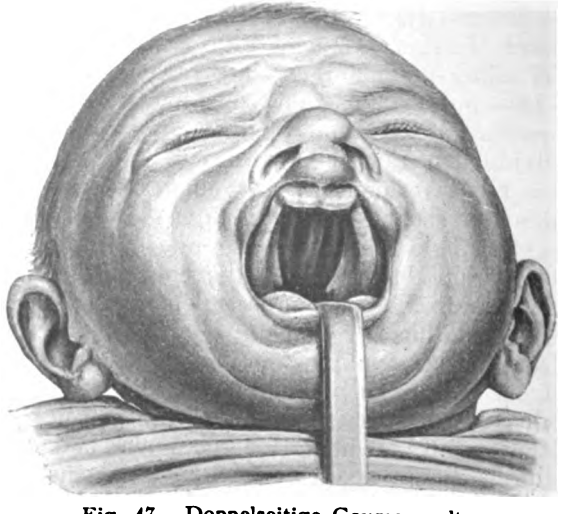

Fig. 47. Doppelseitige Gaumenspalte.

Digitized by Google

sie gehört demselben Kinde an, dessen Hasenscharte in Fig. 36 abgebildet ist. Man erkennt, dass die Verwachsung des Gaumenfortsatzes mit dem Septum und Vomer nur auf der rechten Seite ausgeblieben ist, und kann in die Tiefe der rechten Nasenhöhle blicken, in welcher die untere Muschel sichtbar ist; deutlich ist auch die genau durch die Mitte der Uvula gehende Spaltbildung des weichen Gaumens. Das Bild einer doppelseitigen, durchgreifenden Spalte haben wir in

Fig. 48. Spalte des weichen Gaumens.

Fig. 47, dem Hasenschartenkinde Fig. 37 angehörend, vor uns. Die Mitte der breit klaffenden Spalte wird von dem frei gegen die Mundhöhle hin ragenden Nasenseptum gebildet, rechts und links von ihm schaut man in die Nasenhöhlen hinein, in deren jeder eine Nasenmuschel zum Vorschein kommt. Auch hier geht die Spalte des weichen Gaumens genau durch die Mitte der Uvula. Die nächsthäufige Spaltbildung ist die des weichen Gaumens allein ohne jede Mitbeteiligung des harten Gaumens, wie sie in Fig. 48 dar-

Digitized by Google

Fig. 49 u. 50. Operation der Gaumenspalte nach v. Langenbeck.

gestellt ist. Ausserdem kommen in seltneren Fällen noch Spalten vor, die nur auf eine kleine Strecke des harten oder weichen Gaumens beschränkt sind.

Die Therapie der Gaumenspalte kann bei älteren Individuen eine palliative sein, indem man vom Zahnarzt eine Gaumenplatte anfertigen lässt, wie sie in ähnlicher Weise sich an jedem künstlichen Gebiss des Oberkiefers befindet. Damit kann ein Abschluss gegen die Nasenhöhle erzielt und manche Unannehmlichkeit des Schluckens und der Sprache vermieden werden. Immerhin ist das nur ein Notbehelf, und deshalb ist, wenn es irgend angängig ist, der organische Verschluss der Spalte durch Operation nach den bereits oben aufgestellten Gesichtspunkten anzustreben. Einen gangbaren Weg zu diesem Ziel hat uns v. Langenbeck gewiesen; die zuerst von ihm und jetzt allgemein ausgeführte Operation, wie wir sie für eine totale Spalte, an der Hand der Fig. 49 und 50 schildern wollen, gestaltet sich folgendermassen: Mit starkem Knochenmesser wird jederseits Schleimhaut und Periost dicht an der Zahnreihe bis auf den Knochen durchschnitten, und zwar vom hintersten Backenzahn an bis an die mittleren Schneidezähne heran, wobei man Acht geben muss, dass an dem vorderen und hinteren Ende die mit einander anastomosierenden, für die Ernährung der Schleimhaut wichtigen Gefässe, die Art. palatina major und die kleine, aus dem Canalis incisivus kommende Arterie unverletzt bleiben. Von diesem Schnitt aus wird beiderseits die Schleimhaut mitsamt dem Periost mit starkem Elevatorium vom Knochen abgehebelt, ausserdem muss mit besonderen, über die Fläche gebogenen Messern die Verbindung zwischen weichem und hartem Gaumen gelöst werden. Hierdurch erhält man zwei bewegliche Periost-Schleimhautlappen, welche sich bequem und ohne Spannung nach der Mitte ver-

Digitized by Google

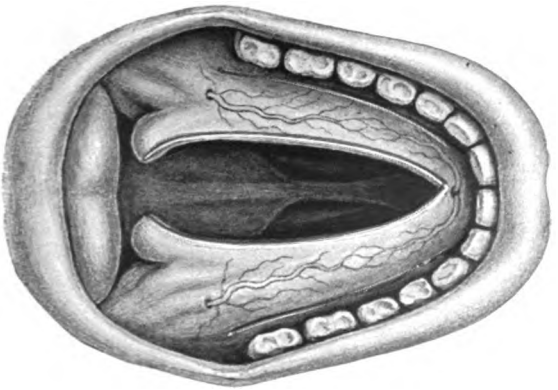

Fig. 49.

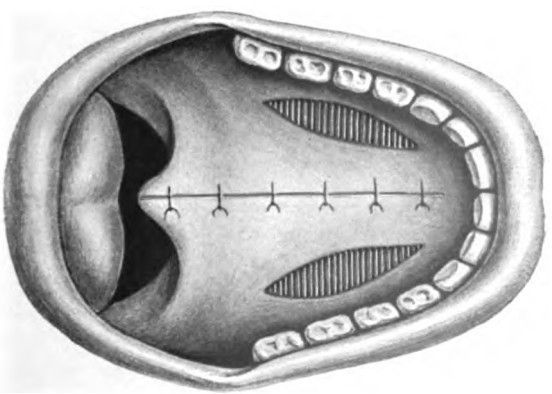

Fig. 50.

Digitized by Google

Digitized by Google

schieben lassen. Nun werden die Innenränder beider Lappen durch Fortschneiden eines ganz schmalen Schleimhautstreifens angefrischt und mit einander vernäht. Die an der Zahnreihe geführten Schnitte klaffen dann und stellen ovale Defekte dar (Fig. 50), deren Grund von dem entblössten harten Gaumen gebildet wird; sie werden fest mit etwas Jodoformgaze ausgestopft, die ohne Störung mehrere Tage in der Wunde liegen bleiben kann.

Wenn die Gaumenfortsätze mangelhaft entwickelt oder wenn sie steil aufgerichtet sind, dann bleibt trotz der oben beschriebenen Mobilisierung der Periost-Schleimhautlappen oft doch noch eine so grosse Spannung bestehen, dass die Lappen nicht ohne Gefahr

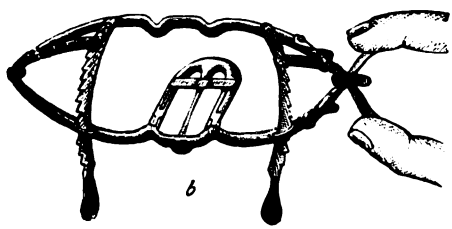

Fig. 51. Mundsperre nach Whithead.

der Nekrose in der Mitte vernäht werden können. Die dadurch notwendige weitere Entspannung hatte man früher nach v. Langenbeck so vorgenommen, dass man mit einem gebogenen Tenotom die am Hamulus processus pterygoidei ansetzenden Muskeln des weichen Gaumens durchschnitt. Seit man jedoch weiss, wie wichtig die intakte Muskulatur des weichen Gaumens für seine Funktion ist, sieht man von der Tenotomie ab und disloziert nach Billroth von dem hinteren Ende des Seitenschnittes aus durch einen Meisselschlag den Hamulus mitsamt seinen Ansätzen medialwärts. Für Spalten und Löcher im harten Gaumen (Lues, Verletzung), welche nur auf einen kleinen Bezirk sich erstrecken, gilt im Prinzip dieselbe Operation, nur wird man die Seitenschnitte entsprechend kleiner an-

Digitized by Google

legen können und auch die Periostschleimhautlappen nicht in so grosser Ausdehnung zu mobilisieren nötig haben.

Um das Operationsfeld übersichtlich vor sich zu haben, muss eine gute Mundsperre, am zweckmässigsten für diesen Fall ist das Whithead'sche Instrument

Fig. 52. Operation „am hängenden Kopf".

(Fig. 51), angelegt werden. Ferner empfiehlt es sich, die Operation „am hängenden Kopf" auszuführen, wie es Rose gelehrt hat, um das Einfliessen von Blut in den Larynx und die Trachea zu verhindern. Zu diesem Zweck wird der auf einem horizontalen Tisch

Digitized by Google

liegende Patient mit dem Kopf soweit über die eine Schmalseite des Tisches hinweggeschoben, dass der Kopf frei nach unten herabhängt. Der Operateur sitzt auf einem Stuhl vor dem Kopf, der von einem daneben sitzenden Gehilfen mit den Händen gestützt wird (Fig. 52).

Verletzungen der Weichteile des Gesichtes.

Die Weichteilverletzungen des Gesichtes zeichnen sich infolge der sehr reichlichen Blutversorgung im allgemeinen durch ihre Tendenz zu glatter Heilung aus — oft auch in Fällen, in denen es mit der Asepsis nicht gar so streng genommen worden ist (Mensurschmisse). Schwere phlegmonöse Prozesse sind hier ausserordentlich selten und das ist auch der Grund dafür, dass man schon in der vorantiseptischen Zeit sich oft an grosse plastische Operationen im Gesicht gewagt hat, ohne Gefahr zu laufen, den Erfolg des operativen Eingriffes durch Wundinfektion allzuhäufig vereitelt zu sehen.

Bei starken Quetschungen des Gesichtes kommt es leicht zu umfangreicher ödematöser Anschwellung, die sich besonders unangenehm bemerkbar macht, wenn die Kontusion auf die Nachbarschaft der Augen eingewirkt hat; denn gewöhnlich schwellen durch ein schnell sich ausbildendes Oedem die Augenlider so stark an, dass das Oeffnen der Augen unmöglich wird, doch pflegt nach Verlauf einiger Tage das gedunsene Aussehen wieder zu verschwinden. Die durch Quetschung verursachten Wunden sind meist unregelmässig von zerfetzten Hauträndern begrenzt und bluten heftig, zuweilen sind es jedoch nur mehr oder weniger ausgedehnte Hautabschürfungen.

Die Stich- und Schnittwunden des Gesichtes können, wenn die Koronargefässe der Lippen oder deren Stamm, die Art. maxillaris externa, oder gar

Digitized by Google

die Art. maxillaris interna verletzt werden, zu ganz bedeutenden Blutungen Veranlassung geben. Besonders die Blutungen aus der Art. maxillaris interna nehmen zuweilen einen gefährlichen Charakter an, weil das durch den Facialis-Stamm und die Parotis bedeckte Gefäss von der Wunde aus kaum unterbunden werden kann, sodass unter Umständen die Ligatur der Art. carotis externa notwendig wird. Von wichtigen Nervenstämmen können der Nerv. facialis und infraorbitalis verletzt werden; die Folge davon wird in ersterem Fall eine halbseitige Gesichtslähmung, im zweiten Fall eine Anaesthesie im Bereich der Schläfe, des unteren Augenlides und eines Teiles der Wange, der seitlichen Nasenfläche, der Oberlippe, ferner der Oberkieferzähne und der Nasenschleimhaut sein.

Nach Verletzungen der Parotisgegend stellt sich im weiteren Verlauf zuweilen eine Speichelfistel ein, welche durch Läsion entweder einzelner Drüsenläppchen oder häufiger des Hauptausführungsganges, des Ductus Stenonianus, bedingt ist. Sehr schwere Zermalmungen der Weichteile des Gesichtes können durch Schussverletzungen aus grosser Nähe, insbesondere auch durch Explosionen verursacht sein. Nicht selten wird es sich dabei gleichzeitig um Zertrümmerungen im Bereich der Gesichtsknochen handeln, und die Schwere der Verletzung wird dann der Hauptsache nach von der Ausdehnung der Knochenbrüche abhängen. Aber auch die Weichteilzermalmungen allein setzen durch die breite Kommunikation mit der Mundhöhle und deren Bakterien den Verletzten der Gefahr ernster Wundeiterung aus. Ferner kommt es nach ausgedehnten Zerstörungen leicht zu entstellender Narbenbildung, zu Ektropien und zu narbigen Verziehungen von Nase und Mund.

Die Behandlung der Weichteilwunden des Gesichtes hat zunächst in sorgfältiger Desinfektion nach den Gesichtspunkten, wie sie auf Seite 10 dargelegt sind, zu bestehen. Die etwa vorhandene Blutung wird

Digitized by Google

in den meisten Fällen durch die Wundnaht gestillt werden können, welche schon aus kosmetischen Gründen mit aller Exaktheit zu erfolgen hat. Stärker spritzende Gefässe werden meist von der Wunde aus gefasst und unterbunden werden können; nur im äussersten Notfalle wird man, wie oben bereits angegeben, zur Freilegung und Unterbindung der Carotis externa gezwungen sein. War der Facialisstamm durchtrennt worden, so ist der Versuch, die Nerven durch die Naht wieder zu vereinigen, gerechtfertigt; in Fällen, in denen sich diese Naht an den Verletzungsstellen selbst als unmöglich erwies, hat man neuerdings noch Heilungen dadurch erzielt, dass man, gewöhnlich erst längere Zeit nach der Verletzung, den peripheren Facialisstumpf mit dem Nerv. hypoglossus vernähte und so eine Uebertragung der Nervenleitung vom Hypoglossus aus auf die Facialisverzweigungen ermöglichte.

Zur Beseitigung entstellender narbiger Verziehungen werden zuweilen nachträglich noch ausgedehnte plastische Operationen (Seite 128) notwendig.

Verletzungen der Knochen des Gesichtes.

Die Frakturen des Nasengerüstes können einzelne oder sämtliche Knochen, aus denen sich dieses Gerüst zusammensetzt, betreffen; dazu gehören die Nasen- und Tränenbeine, das Nasenseptum nebst Muscheln und Vomer, das Siebbein und der Oberkiefer. Schwere, direkt treffende Gewalten sind es, welche hier zu Knochenbrüchen führen, ein Schlag oder ein Fall auf die Nase, die Wirkung einer Explosion oder Schussverletzung. Bei ausgedehnten Zertrümmerungen des Nasengerüstes erstrecken sich die Knochenbrüche zuweilen bis in die Schädelbasis hinein und setzen bei der dann vorhandenen Kommunikation mit der Nasenhöhle, ev. auch mit äusseren Wunden, den Verletzten der Gefahr einer eitrigen Meningitis aus.

Digitized by Google

Bei inkomplizierten Frakturen weist der subkutane Bluterguss im Bereich der Nasenwurzel und die gewöhnlich sehr bald sich einstellende starke oedematöse Anschwellung der Nase, Wangen und ganz besonders der Augenlider auf die Verletzung hin, ebenso steht das unter Umständen sehr heftige Nasenbluten im Vordergrunde der Erscheinungen. Eine genauere Untersuchung wird dann bald auch keine Zweifel über das Vorhandensein eines Knochenbruches lassen. Allerdings wird die Difformität, wie sie durch einen Bruch der Nasenbeine entsteht, anfangs leicht durch Bluterguss und Oedem verdeckt werden, doch wird man bei sorgfältigem Abtasten, indem man die Finger der einen Hand auf den Nasenrücken legt und mit der anderen Hand ein glattes abgerundetes Instrument, etwa einen weiblichen Katheter in eine Nasenhöhle führt, zwischen Instrument und Finger die aus ihrer Lage verrückten Knochen fühlen und durch Druck von innen und aussen hin- und herschieben können. Bei dieser Untersuchung lassen sich gewöhnlich gleich die dislozierten Knochenstücke in ihre richtige Lage bringen, insbesondere gelingt es meist leicht, dem eingedrückten Nasenrücken durch Druck mit dem angegebenen Instrument von der Nasenhöhle her seine normale Form wiederzugeben.

Ist die Haut über der Frakturstelle abgeschürft, dann legt man nach sorgfältiger Reinigung am besten Läppchen mit einer indifferenten Salbe, etwa 2% Borsalbe darauf. Handelt es sich um eine komplizierte Fraktur, dann muss die Wunde und ihre Umgebung in üblicher Weise desinfiziert werden, wobei total zerquetschte und grob verunreinigte Weichteile mit Pinzette und Schere exstirpiert werden. Event. wird man hieran sofort eine exakte Wundnaht anschliessen können. Besonderer Beachtung bedarf das bei den Frakturen des Nasengerüstes oft sehr heftig auftretende Nasenbluten; die dagegen anzuwendenden therapeutischen Massnahmen unterscheiden sich nicht von denen bei spontanem Nasenbluten. Zunächst suche

Digitized by Google

man, jede venöse Stauung zu verhindern, indem man den Hals von allen beengenden Kleidungsstücken befreit und darauf achtet, dass der Kopf des Blutenden nicht, wie es mit Vorliebe geschieht, nach unten gebeugt, sondern aufrecht gehalten wird. Dann versuche man von aussen her die Nase zwischen Daumen und Zeigefinger etwa 5 Minuten lang zu komprimieren; ein grosser Teil der Nasenblutungen wird hierdurch ohne weiteres zum Stillstand gebracht. Nur wenn das blutende Gefäss der direkten Kompression nicht zugänglich ist, da es entweder unter den Nasenbeinen oder in den hinteren Partien der Nasenhöhle liegt, wird es weiter bluten und zwar wird das Blut an der hinteren Rachenwand, die deshalb von Zeit zu Zeit besichtigt werden muss, herabfliessen. Eine weitere Folge davon ist, dass es bald zum Ausspeien oder Erbrechen des verschluckten Blutes kommt. In diesen Fällen ist es notwendig, eine oder beide Nasenhöhlen mit einem schmalen Jodoformgazestreifen fest auszutamponieren. Unzweckmässig ist es, Wattebäusche zur Tamponade zu verwenden, da die Wattefasern mit der Schleimhaut verfilzen und später sehr schlecht zu entfernen sind; unzweckmässig ist es ferner, das bei den Laien sehr beliebte Aufziehen adstringierender Flüssigkeiten (Essigwasser) durch die Nase vornehmen zu lassen, weil die sich bildenden Blutgerinnsel durch den Flüssigkeitsstrom immer wieder fortgespült werden, und die Blutstillung dadurch eher gehindert als gefördert wird. Ueberflüssig ist es auch in den allermeisten Fällen, die Tamponade mit blutstillenden Mitteln, Eisenchloridwatte oder Pengawar Dschambi*) auszuführen.

Verfährt man nach diesen Gesichtspunkten, dann wird man in der überwiegenden Mehrzahl der Fälle die Blutung beherrschen; trotzdem aber kann es weiter

*) Pengawar Dschambi besteht aus haarähnlichen, feinen Wurzelfasern mehrerer Farne auf Sumatra und ist seit langer Zeit als Blutstillungsmittel bekannt.

Digitized by Google

bluten, wenn die blutende Stelle am hinteren Choanenrande sitzt, wo sie weder einer Kompression von aussen noch durch Nasentamponade von vorn her zugänglich ist. In diesen seltenen Fällen ist die Bellocq'sche Tamponade am Platze. Man bereitet sich aus zusammengelegtem Mull ein 2—3 cbcm grosses

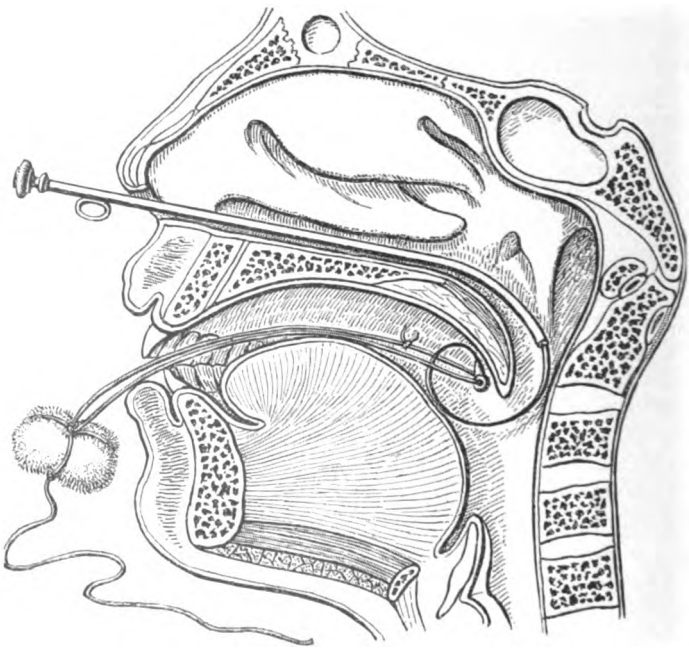

Fig. 53. Nasentamponade mit dem Bellocq'schen Röhrchen.

Polster, schnürt es mit einem starken Seidenfaden zusammen und lässt auf der einen Fläche des Polsters zwei lange Fadenenden, auf der entgegengesetzten Seite einen Faden daran hängen. Jetzt wird das Bellocq'sche Röhrchen, ein kleiner Metallzylinder, in welchem eine stark gebogene Stahlfeder hin- und

Digitized by Google

hergeschoben werden kann, mit zurückgezogener Feder tief in die Nasenhöhle eingeführt. Dann wird die Feder vorgeschoben, welche, um den weichen Gaumen herumgleitend, nun in der Mundhöhle mit ihrem Knopfende erscheint (Fig. 53). An das mit einem Oehr versehende Knopfende der im Munde des Patienten befindlichen Stahlfeder knüpft man nunmehr den Doppelfaden des Polsters, schiebt die Feder des Belloc q'schen Röhrchens zurück und zieht das ganze Röhrchen mitsamt dem Doppelfaden aus der Nase heraus. Während man an den beiden Fäden zu ziehen beginnt, und gleichzeitig das nachfolgende Polster mit tief in den Mund eingeführtem Finger um den weichen Gaumen herumführt, lässt sich das Polster beliebig stark von hinten her gegen die Choane andrücken. Zum Schluss tamponiert man die Nasenhöhle auch von vorn her mit einem Jodoformgazestreifen und knotet über dem Tampon die beiden zur Nase heraushängenden Fäden, um ein Zurücksinken des Polsters zu verhindern. Der aus dem Munde hängende Faden dient dazu, das Polster, indem man es durch Druck auf den Faden nach unten um den weichen Gaumen herumführt, jederzeit wieder entfernen zu können; er wird mit Heftpflaster an die Wange angeklebt. Unter Umständen ist es erforderlich, beide Nasenhöhlen in gleicher Weise zu tamponieren. Hat man ein Bellocq-sches Röhrchen nicht zur Verfügung, so lässt sich für denselben Zweck auch ein weicher Gummikatheter verwenden.

Frakturen des Jochbogens entstehen durch schwere, direkt einwirkende Gewalten, durch welche der Jochbogen gewöhnlich nach hinten disloziert wird, sodass die betreffende Gesichtshälfte abgeflacht erscheint. Bei kombinierter Untersuchung vom Munde und von aussen her gelingt es zuweilen, das ausgebrochene Knochenstück zu bewegen und es in seine richtige Lage wieder zu bringen.

Ueber Verletzungen der Kieferknochen siehe Seite 171.

Digitized by Google

Entzündungen des Gesichtes.

Zu den akuten, im Gesicht vorkommenden Entzündungen gehört der Furunkel, die Phlegmone, das Erysipel, und die mit dem Namen Wasserkrebs oder Noma bezeichnete Erkrankung.

Bei der Besprechung der Weichteilverletzungen des Gesichtes ist hervorgehoben worden, dass wegen des grossen Blutreichtums die Gesichtswunden glatt zu heilen pflegen. Andererseits stellt aber gerade die grosse Anzahl von Blutgefässen, wenn es doch einmal zu einer tiefer greifenden, akuten Entzündung gekommen ist, eine gewisse Gefahr dar, indem nun eine schnelle Ueberführung infektiösen Materials in die Blutbahn und damit das Entstehen einer allgemeinen Sepsis leichter möglich ist, als an anderen Körperstellen. Ganz besonders gilt das von den tiefgreifenden, eitrigen Entzündungen der Oberlippe, deren Prognose in jedem Fall eine sehr ernste ist.

Für die Entstehung von Gesichtsfurunkeln sind besonders diejenigen Personen disponiert, welche an Aknepusteln und häufig wiederkehrenden Gesichts-Ekzemen leiden. Kleine, um einen Haarschaft gelegene Eiterherdchen heilen, sobald der Eiter sich entleert hat, schnell aus; grössere Furunkel dagegen, hauptsächlich wenn mehrere, dicht beieinander liegende, zu einem Karbunkel sich vereinigt haben, bringen den Kranken in eine nicht geringe Lebensgefahr. Hierbei kann schon in wenigen Tagen durch Ueberschwemmung des Blutes mit Eitererregern der Tod erfolgen. Deshalb ist es dringend erforderlich, die Eiterherde breit zu spalten, ohne zunächst auf eventuelle Entstellungen des Gesichtes Rücksicht zu nehmen. Speziell an der Oberlippe, die vorhin schon als hauptsächlich gefährliche Stelle bezeichnet worden ist, muss eine, dem Lippensaum parallel laufende, den ganzen Eiterherd durchtrennende Inzision gemacht werden.

Der sogenannte Milzbrand-Karbunkel, welcher durch Infektion von milzbrandkranken Tieren auch

Digitized by Google

beim Menschen vorkommt, stellt eine, meist nicht mehr als talergrosse, entzündlich infiltrierte Fläche dar, deren Zentrum eine dunkelgefärbte Borkenbildung aufweist, während in der Peripherie eine gewöhnliche, entzündliche Zone und von ihr ausstrahlend, ein starkes Oedem erkennbar ist. Das unter der Borke hervortretende Sekret enthält Milzbrandbazillen. Die Heilung erfolgt am ehesten, wenn man den Milzbrand-Karbunkel sich selbst überlässt, keinerlei Inzisionen etc. daran vornimmt, sondern nur einen kleinen, feuchten Schutzverband mit essigsaurer Tonerde darüber wickelt.

Die Phlegmone des Gesichtes stellt entweder eine das subkutane Zellgewebe diffus infiltrierende Eiteransammlung vor oder bildet brettharte Infiltrate, in deren Tiefe sich mehr oder weniger ausgedehnte Nekrosen des Zellgewebes entwickeln. Nach oberflächlichen Weichteilwunden tritt sie im Ganzen selten auf, häufiger nach tieferen Verletzungen, bei denen eine Kommunikation der Wunde mit Nase- oder Mundhöhle besteht; dann können auch eitrige Prozesse der Nachbarschaft, der Parotis, der Kiefer oder der Nebenhöhlen den Ausgangspunkt darstellen. Phlegmonen der Orbita, die sich durch Protrusio bulbi, Oedem der Augenlider und die, jede Phlegmone begleitenden Fiebererscheinungen kennzeichnet, bergen wegen des sehr leicht möglichen Uebergreifens der Eiterung auf die Hirnhäute die schweren Gefahren einer eitrigen Meningitis in sich.

Die Prognose und Therapie der Gesichtsphlegmone entspricht den Angaben, die oben für Furunkel und Karbunkel gemacht worden sind; besondere Rücksicht muss auf den eventuell nachweisbaren Ausgangspunkt der Phlegmone genommen werden. Die Orbitalphlegmonen brechen zuweilen spontan nach vorn durch, doch darf man hierauf nicht warten, sondern muss, sobald die Diagnose feststeht, dem Eiter Abfluss nach aussen schaffen. Das kann man entweder durch eine Inzision vom oberen oder unteren Augenlid aus oder nach dem Vorgang Krön-

Digitized by Google

Tab. 5.

Noma (Wasserkrebs): Brandige Zerstörung eines grossen Teiles der rechten Wange und Lippe.

lein's durch osteoplastische Resektion eines Teiles der lateralen Orbitalwand bewerkstelligen (Seite 123).

Ueber die Anwendung der Bier'schen Stauung bei akuten Entzündungen siehe Seite 376.

Das Gesichts-Erysipel (Wundrose, Gesichtsrose) ist eine recht häufig auftretende Erkrankung, deren Ausgangspunkt nicht selten in kleinen Kratzwunden oder Schrunden an der Nase nachweisbar ist; in anderen Fällen fehlt jedoch jede äussere Verletzung. Das plötzlich einsetzende, hohe Fieber, die intensive, zackig begrenzte Rötung, das gleichzeitig vorhandene Oedem der geröteten Partien, welches dem ganzen Gesicht ein sehr gedunsenes Aussehen verleiht, und bald zu einer so starken ödematösen Schwellung der Augenlider führt, dass das Oeffnen der Augen nicht möglich ist, dies alles macht das Leiden schon in einem frühen Stadium unverkennbar. Dazu kommt das charakteristische „Wandern" des Erysipels, gewöhnlich nach dem Kopf zu und über den ganzen Kopf hinweg, seltener über den übrigen Körper. Leute, welche einmal ein Erysipel durchgemacht haben, werden leicht wiederholt davon befallen. Im übrigen unterscheidet sich der Verlauf eines Gesichtserysipels kaum von den an anderen Körperstellen vorkommenden Erysipeln (siehe Seite 45), und das Gleiche gilt für die Behandlung. Einpinselungen der erkrankten und benachbarten Haut mit Ichthyol-Vasogen leisten noch die besten Dienste. Da Verbände sich hier schlecht anwickeln lassen und überdies unangenehm empfunden werden, bedeckt man am besten das mit Ichthyol eingepinselte Gesicht nur mit einer Mullmaske, das heisst einem vierfach zusammengelegten Mullstück, in das man für die Mund-, Nasen- und Augenöffnungen Löcher hineingeschnitten hat.

Digitized by Google

Digitized by Google

Digitized by Google

Plötzliche oedematöse Schwellungen des ganzen Gesichtes können durch vasomotorische Störungen bei nervösen Menschen veranlasst sein. Ich habe sie bei einer neurasthenischen Dame beobachtet, welche das Oedem häufig nach starken Aufregungen bekam. Nach Verlauf einiger Stunden bot das Gesicht wieder den normalen Anblick. Man kann den Zustand als eine Angioneurose bezeichnen.

Unter dem Namen Noma (Wasserkrebs), versteht man eine brandige Zerstörung der Wangen- und Lippengegend, welche gewöhnlich jüngere, schlecht genährte und durch vorangegangene Krankheiten noch besonders geschwächte Kinder befällt. Unter heftigem Fieber bildet sich zunächst ein hartes Infiltrat in der Wangenschleimhaut aus, welches bald brandig zerfällt und schnell die ganze Dicke der Wange durchsetzt. Die ergriffenen Teile nehmen dabei eine dunkelschwarze Farbe an und setzen sich scharf gegen die benachbarte Haut ab. Die Krankheit führt in den meisten Fällen innerhalb kurzer Zeit zum Tode, und zwar unter den Erscheinungen einer schweren Infektion. Das in Tab. 5 dargestellte Bild stellt ein Kind mit ausgedehnter Noma dar, dessen Schwester übrigens — hie und da wird endemisches Auftreten beobachtet — ebenfalls von dem Leiden, wenn auch in geringerem Masse, befallen war.

So gross auch die Wahrscheinlichkeit ist, dass wir für die Entstehung der Noma ein spezifisches Bakterium verantwortlich machen müssen, so ist doch der vollgültige Beweis dafür bisher noch nicht erbracht worden. Die Schwierigkeiten liegen zum Teil wohl daran, dass das brandige Gewebe von der Mundhöhle aus durch eine Anzahl verschiedener Bakterien überschwemmt ist, zum Teil auch an der Unmöglichkeit, die Krankheit auf Versuchstiere zu übertragen.

Die Prognose des Leidens ist eine sehr schlechte; die überwiegende Mehrzahl der Kranken stirbt in kurzer Zeit, da eine spontane Abgrenzung und Demarkierung nur selten zu beobachten ist. Einige Aussicht auf Erfolg bietet nur eine sehr energische Behandlung, die in einer vollständigen Entfernung

Digitized by Google

des gesamten brandigen Gewebes zu bestehen hat. Aetzungen, wie man sie mit rauchender Salpetersäure und Chlorzinklösungen vorgenommen hat, sind nicht so zweckmässig, als die Anwendung des Glüheisens. Ohne Rücksicht auf den entstehenden Defekt muss man die ganze nekrotische Gewebsmasse, am besten mit einem messerförmigen Paquelin-Brenner heraus-

Fig. 54. Wangendefekt nach Noma.

schneiden und die Mundhöhle zunächst offen lassen und mit Jodoformgaze tamponieren. Fig. 54 gibt das Bild eines Kindes wieder, welches durch solche frühzeitige Exstirpation des von Noma befallenen Wangenteiles noch hat gerettet werden können, und zeigt den entstandenen Defekt, der späterhin durch plastische Operationen (siehe Seite 130) wieder geschlossen worden ist.

Digitized by Google

Zu den chronischen Entzündungen des Gesichtes ist in erster Linie die Tuberkulose, dann die Syphilis und die Aktinomykose zu rechnen. Weitaus am häufigsten tritt die Tuberkulose des Gesichtes in Form des Lupus auf, der mit Vorliebe zuerst die

Fig. 55. Impftuberkulose des Ohres.

Nase befällt und von ihr aus sowohl flächenhaft, wie in die Tiefe weiterwuchern kann. Alle Formen des Lupus können hier auftreten; entweder sind es kleine dissemenierte, stecknadelkopfgrosse Knötchen, die nur ganz oberflächlich ulceriert sind, oder es sind flache Geschwüre, an deren unregelmässig zackigem Rande

Digitized by Google

Tab. 6.

Sehr ausgedehnter Lupus des Gesichts mit vollständiger Zerstörung des linken Auges, mit Defekt der Nasenspitze, Verwachsung beider Nasenlöcher und ausgedehnter Narbenschrumpfung, die zur hochgradigen Verkleinerung des Mundes und zu einem rechtsseitigen Ektropium geführt hat.

---

gewöhnlich noch frische Eruptionen kleiner Tuberkelknötchen sichtbar sind, mit oder ohne Uebergang auf die Schleimhaut der Nase und des Zahnfleisches; in anderen Fällen wieder wuchert das tuberkulöse Granulationsgewebe sehr üppig, sodass man von einem hypertrophischen Lupus zu sprechen berechtigt ist, und schliesslich bleiben auch tiefgreifende Zerstörungen nicht aus, deren Folgen sich in Defekten der Nasenflügel, des häutigen und knöchernen Nasenseptums, ja zuweilen im Fehlen der ganzen Nase kenntlich machen. Andererseits aber kann man bei gewissen Lupusformen, besonders bei den ohne tiefere Zerstörungen flächenhaft sich ausbreitenden Entzündungen, auch Spontanheilungen beobachten, hauptsächlich in den zentralen Partien, während an der Peripherie gewöhnlich frische Knötcheneruptionen dazukommen. Zuweilen ist der Lupus nur eine Teilerscheinung einer allgemeinen Tuberkulose, nicht selten tritt er aber auch als einzig nachweisbare tuberkulöse Erkrankung auf; in anderen, allerdings nicht häufigen Fällen lässt sich eine durch äussere Verletzung bedingte Infektion nachweisen; so zeigt das Bild Fig. 55 einen im Anschluss an eine Durchstechung des Ohrläppchens (behufs Tragens von Ohrringen) entstandenen hypertrophischen Lupus.

Neben den vorhin erwähnten, bei Lupus auftretenden ulcerösen Zerstörungen und Defekten spielen im weiteren Verlauf Narbenbildungen eine grosse Rolle. Sie können zu Verengungen und vollständigen Verwachsungen der Nasenlöcher, des Mundes, ferner zu hochgradig entstellenden narbigen Verziehungen z. B. der Augenlider führen.

Digitized by Google

Digitized by Google

Digitized by Google

Auf Tafel 6 und in den Fig. 56, 57 und 58 sind ausgedehnte Lupuserkrankungen mit ihren Folgen wiedergegeben.

Bei ausgedehnten und lange Zeit hindurch bestehenden lupösen Erkrankungen besteht die Gefahr, dass auf dem Boden der chronischen Entzündung sich ein Karzinom entwickelt, wie wir es auch bei anderen chronisch-ulcerativen Prozessen beobachten, speziell bei Syphilis und auf dem Grunde alter Unterschenkelgeschwüre. Der in Fig. 58 abgebildete Patient litt seit vielen Jahren an Lupus, der fast die ganze linke Gesichtshälfte, das linke Ohr und einen Teil auch der rechten Gesichtshälfte einnahm. Plötzlich entwickelte sich auf dem lupösen Grunde unterhalb des linken Kieferwinkels

Fig. 56. Gesichtslupus.

Fig. 57. Gesichtslupus mit Nasendefekt.

Digitized by Google

schnell wachsend das auf dem Bilde sichtbare Karzinom in der Ausdehnung etwa eines Fünfmarkstückes.

Die Therapie des Lupus hat in den letzten Jahren zu verschiedenen Malen die Aufmerksamkeit der Aerztewelt lebhaft in Anspruch genommen. Eine Zeit lang glaubte man, in dem Koch'schen Tuberkulin, dessen wunderbare

Fig. 58. Karzinom auf dem Boden eines alten Gesichtslupus.

lokale Reaktion auf das tuberkulöse Gewebe bestechend wirkte, ein sicheres Heilmittel gefunden zu haben. Heute wissen wir, dass zwar Lupus-Eruptionen unter Tuberkulin-Behandlung zunächst verschwinden können, dass aber Rezidive nicht ausbleiben. Neuerdings steht die Behandlung mittels Röntgenstrahlen und die Lichtbehandlung nach Finsen im Vordergrunde des Interesses; soviel kann

Digitized by Google

z. Z. schon als feststehend betrachtet werden, dass es mit beiden Methoden gelingt, Lupus-Eruptionen zum Verschwinden zu bringen, doch ist die Behandlung sehr langwierig und überdies der sichere Beweis noch nicht erbracht, dass auf Dauerheilungen unbedingt zu rechnen ist. Bei diesem Stand der Dinge ist auch heute noch eine möglichst radikale chirurgische Behandlung durchaus gerechtfertigt, besonders wenn es sich um kleinere Herde handelt, welche durch Exstirpation im Gesunden zu eliminieren sind. Lässt sich die Wunde wegen zu grosser Spannung durch die Naht nicht schliessen, so wird sie in vielen Fällen durch Hauttransplantion gedeckt werden können. Aber auch ausgedehntere Erkrankungsflächen lassen sich durch energische Ausschabungen mit kleinen scharfen Löffeln und nachfolgender Kauterisation mit Paquelin zur Heilung bringen.

Plastische Operationen, welche einen Ersatz für entstandenen Defekt zu schaffen haben, oder die Wirkung störender Narbenbildung aufheben sollen, müssen nach lupösen Zerstörungen häufig vorgenommen werden. Sie kommen natürlich erst nach vollständiger Ausheilung des Lupus in Frage.

Die Syphilis des Gesichtes kann in allen ihren Formen beobachtet werden. Häufiger allerdings, als die primäre und sekundäre Form ist hier die tertiäre, und ganz besonders ist es wieder die Nasengegend, welche mit Vorliebe von spätsyphilitischen Zerstörungen befallen wird. Charakteristisch dafür ist es, dass recht häufig sich perichondritische und periostitische Entzündungen im Bereich der Gesichtsknochen entwickeln, welche weiterhin zu Knochennekrosen führen. So sieht man, dass in mehr oder weniger grosser Ausdehnung Knochenstücke sich abstossen, dass beim Verlust der Nasenbeine sich die typische syphilitische Sattelnase ausbildet, dass die Knochenzerstörung auf den harten Gaumen sich fortsetzt und zu einem Durchbruch in die Mundhöhle führt. Gummöse, noch nicht zerfallene Geschwülste sieht man gelegentlich als knollige Auf-

Digitized by Google

treibungen der Nasenbeingegend. Dass auf dem Boden eines syphilitischen Geschwüres sich ein Karzinom entwickeln kann, ist oben bereits erwähnt worden. Hier sei noch hervorgehoben, dass Mischinfektionen zwischen Lupus und Lues gelegentlich vorkommen; daraus erklärt es sich, dass zuweilen chronisch ulceröse Prozesse, bei denen histologisch der Nachweis ihrer tuberkulösen Natur erbracht ist, günstig auf eine antisyphilitische Kur reagieren.

Von einem lupösen Geschwür lässt sich das syphilitische meist dadurch unterscheiden, dass es, besonders im Beginn, scharfrandig „wie mit dem Locheisen ausgestanzt" erscheint und dass bei ihm die beim Lupus wahrnehmbaren kleinen Tuberkelknötchen in der Peripherie fehlen. Auch vom Ulcus rodens ist das Geschwür gewöhnlich leicht zu unterscheiden, denn während man bei ersterem einen wallartigen, harten Rand findet, fühlt sich der nicht erhabene Rand eines syphilitischen Ulcus weich und nachgiebig an. Ueberdies wird die Diagnose auf Syphilis durch die Anamnese und durch die Untersuchung des übrigen Körpers (Narben an den Genitalien, Gaumenbögen und Uvula, Nachweis von Knochenzerstörungen, Sattelnase, sowie vergrösserte Kubitaldrüsen) gestützt werden können. Bleiben doch noch Zweifel bestehen, dann wird durch Darreichung starker Jodkali-Dosen — 3 bis 8 gr pro die — ein Schluss ex juvantibus berechtigt sein oder man wird durch mirkroskopische Untersuchung einer kleinen Probeexzision völlige Sicherheit zu erzielen suchen.

Die Therapie fällt zunächst mit der gewöhnlichen Allgemeinbehandlung der Syphilis zusammen; diese Behandlung muss in geeigneten Fällen durch Ausschabung zerfallener Granulationsmassen und durch Entfernung nekrotischer Knorpel- oder Knochenstücke unterstützt werden. Plastische Nachoperationen müssen nach syphilitischen Zerstörungen häufig vorgenommen werden; über die Heilung der Sattelnase siehe Seite 154.

Die Aktinomykose wird im Gesicht zwar

Digitized by Google

seltener beobachtet, als an den Weichteilen des Halses, in der Zunge und in der Ileocoecalgegend, kommt aber doch in der Wangenhaut hie und da vor und führt zu kleinen, gewöhnlich nicht über markstückgrossen Abszessen. Der Verlauf ist ein chronischer und gewöhnlich bestehen gar keine Schmerzen dabei; je näher der Abszess gegen die äussere Wangenhaut vorrückt, desto mehr verdünnt sich die Haut und nimmt eine blaurötliche Färbung an.

Da die Aktinomyces-Pilze (siehe Seite 290) mit Vorliebe an Getreidegrannen haften, so geht die Infektion meist vom Munde aus und befällt hauptsächlich Landarbeiter oder Leute, welche die Angewohnheit haben, Getreidehalme spielend in den Mund zu nehmen und daran zu kauen. Von einem hohlen Zahn oder einer Schleimhautschrunde aus werden die Pilze dann weiter transportiert und können in dem durch sie erzeugten Abszesseiter als sandkorn- bis stecknadelkopfgrosse, gelbliche und gelbgrünliche Körnchen gefunden werden. Wer an die Möglichkeit einer aktinomykotischen Entzündung nicht denkt, wird die Körnchen leicht übersehen.

Die Behandlung des aktinomykotischen Wangenabszesses besteht in Spaltung, in Entleerung des Eiters und Ausschabung der gewöhnlich stark verfetteten Granulationsmassen. Daneben kann man innerlich 1 bis 3 gr Jodkali pro die geben, dessen Darreichung zuweilen günstig auf die Ausheilung einwirkt.

Neubildungen des Gesichtes.

Als gutartige Geschwülste werden im Gesicht hauptsächlich Lymph- und Hämangiome, Fibrome, Atherome und Dermoide, selten Adenome, Lipome und Hypertrophien beobachtet.

Die Lymphangiome des Gesichtes zeigen gewöhnlich einen kavernösen Bau, haben ihren Lieblingssitz in der Wange und Oberlippe und führen zu unförmiger Vergrösserung dieser Teile, weshalb man

Digitized by Google

der Erkrankung auch den Namen Makromelie bezw. Makrocheilie zugelegt hat. Nicht selten sind solche Lymphangiome angeboren und nehmen nach der Geburt noch erheblich an Grösse zu; sie stellen entweder zirkumskripte oder diffus in das Nachbargewebe übergehende Anschwellungen dar, über denen die Haut unverändert hinwegzieht. Die Geschwulst fühlt sich beim Schreien, wie bei jedem anderen Pressen gespannter an und lässt sich durch Druck von aussen verkleinern, nimmt aber beim Nachlassen des Druckes wie ein sich vollsaugender Schwamm die frühere Gestalt wieder an. Von einem Hämangiom lässt sich das Lymphangiom meist dadurch unterscheiden, dass ersteres gewöhnlich von blaurot verfärbter Haut bedeckt ist. Als ein für Lymphangiome besonders charakteristisches Symptom ist noch zu erwähnen, dass in ihnen von Zeit zu Zeit entzündliche Anschwellungen auftreten, die bei der breiten Kommunikation der einzelnen Lymphräume unter einander sich schnell über das ganze Geschwulstgebiet ausbreiten; innerhalb weniger Tage pflegt die Entzündung wieder zu verschwinden und nur ganz selten führt sie zur Eiterung.

Fig. 59. Makromelie.

Fig. 59 stellt ein Kind mit angeborener Makromelie dar.

Der Therapie sind die Lymphanggiome schwer zugänglich, denn die totale Exstirpation ist wegen Gefährdung der Facialisäste kaum möglich,

Digitized by Google

Digitized by Google

Digitized by Google

überdies würde sie bei diffuser Ausbreitung der Geschwulst in das Nachbargewebe hinein viel Zeit in Anspruch nehmen und mit einem Blutverlust verbunden sein, den man jungen Kindern, um die es sich hierbei fast immer handelt, nicht zumuten dürfte. In dazu geeigneten Fällen wird man durch Keilexzisionen eine Verkleinerung erzielen können, aber auch hierbei muss man an postoperative Infektionen und an das Auftreten einer lästigen und schwächenden Lymphorrhoe denken. Schliesslich wären noch die Versuche anzuführen, durch Einspritzung von Alkohol oder dünnen Chlorzinklösungen eine Verkleinerung der Geschwulst zu erzielen. Zuweilen gelingt es in der Tat, eine Schrumpfung herbeizuführen, aber die Behandlung ist langwierig und erfordert eine grosse Anzahl von Injektionen, die oft recht schmerzhaft sind.

Die Hämangiome des Gesichtes sind Erkrankungen, die als „Muttermäler" oder „Feuermäler" den Laien bekannt sind und aus einer Wucherung von Blutgefässen bestehen. Am häufigsten beobachtet man die flächenhaft in der Haut ausgebreiteten, nicht oder nur wenig prominierenden, durch ihre blutrote Farbe auffallenden einfachen Angiome oder Teleangiektasien (siehe Seite 53). Als Beispiel einer sehr ausgedehnten Teleangiektasie gilt die Abbildung Tab. 7. Nicht selten ist diese Form des Angioms auch am pigmentierten und behaarten Naevus zu beobachten.

Während das Angioma simplex nur als ein mehr oder weniger grosser Fleck in der Haut auffällt, stellt das besonders an Ober- und Unterlippe vorkommende kavernöse Angiom (Seite 55) eine dunkelblaurot nach aussen und gegen die Schleimhaut prominierende Geschwulst mit glatter Oberfläche dar. Aehnlich wie es oben vom Lymphangiom geschildert ist, lässt sich auch das kavernöse Angiom durch Druck verkleinern, füllt sich beim Nachlassen des Druckes jedoch sofort wieder an; die Geschwulst wird bei jedem Pressen praller gespannt, gelegentlich hat sie ganz das Aussehen eines Hahnenkammes.

Digitized by Google

Tab. 8.

Narbenkeloid eines 7 Jahre alten Kindes, welches vor 4 Jahren an der Wange eine Verbrennung durch siedendes Fett erlitten hatte.

---

einem entzündlichen Reiz verdanken. Sie sind gerade im Gesicht, z. B. nach Mensurschmissen, gar nicht so selten und zeichnen sich dadurch aus, dass sie nach ihrer operativen Beseitigung leicht rezidivieren. Das auf Tab. 8 abgebildete Kind lässt ein solches auf dem Grunde einer nach Verbrennung zurückgebliebenen Wangennarbe entstandenes Keloid erkennen. Die Diagnose ist leicht, denn das Entstehen aus einer frischen Narbe und das Aussehen der derben wulstigen Geschwulst mit ihrer glatten Oberfläche und dem narbigen Glanze sind so charakteristisch, dass ein Irrtum kaum möglich ist. Die Behandlung besteht in Exstirpation im Gesunden.

Es gibt Keloide, welche anscheinend spontan auftreten, es ist jedoch wahrscheinlich, dass auch sie aus kleinen, unbeachteten Verletzungen hervorgegangen sind.

Wenngleich der Lieblingssitz der Atherome der Kopf ist, so beobachtet man sie doch gelegentlich auch im Gesicht. Die Abbildungen 62 und 63 zeigen derartige Atherome an der Stirn und an der Wange.

Fig. 63. Atherom der Wange.

Auch Dermoide kommen zuweilen im Gesicht an anderen, als an der Praedilektionsstelle am äusseren Augenwinkel (Fig. 20) vor; so stellt die Abbildung Fig. 64 ein Kind mit Dermoid am inneren Augenwinkel dar. Im übrigen sei auf Seite 51 und ff.

Digitized by Google

Digitized by Google

Digitized by Google

verwiesen, wo das Wissenswerte über Aetiologie, Verlauf und Therapie der Atherome und Dermoide bereits gesagt worden ist.

Zu den seltener im Gesicht vorkommenden gutartigen Neubildungen gehören Talgdrüsen- und Schweissdrüsen-Adenome, kleine Geschwülstchen, die kaum grösser, als eine Erbse oder Bohne werden, und meist erst durch die mikroskopische Untersuchung sicher zu bestimmen sind. Beachtenswert sind sie deshalb, weil sie den Ausgangspunkt für Karzinome bilden können.

Fig. 64.
Dermoid am inneren Augenwinkel.

Ein hypertrophisches Wachstum der Hornschicht des Hautepithels führt zuweilen zu Auswüchsen, die man als Hauthorn, Cornu cutaneum, bezeichnet. An einer umschriebenen Stelle der Haut, der Wange oder der Nase oder Stirn bildet sich, anfangs wie eine stark verhornte Warze aussehend, eine Anschoppung verhornter Zellen, die im Laufe der Zeit — es gehen gewöhnlich Jahre darüber hin — zu einem richtigen Horn von manchmal beträchtlicher Grösse auswachsen. Oberflächliche Abtragungen bringen die Erkrankungen nicht zur Heilung, nur durch Umschneidung des Horns und Exstirpation des ganzen Grundes wird eine radikale Heilung erzielt. Auf Tafel 9 haben wir ein seit einer Reihe von Jahren bestehendes Hauthorn der Nase vor uns. Die Trägerin schnitt von

Digitized by Google

Tab. 9.

Hauthorn (Cornu cutaneum) der Nase. Die Patientin hatte sich die Spitze des Hauthorns, wenn es ihr zu gross wurde, wiederholt mit einer Schere selbst abgeschnitten; man sieht noch deutlich den Querschnitt. Warzige Bildungen an der linken Wange und Stirn.

Zeit zu Zeit, wenn ihr das Horn gar zu lang wurde, die Spitze mit einer starken Schere ab — man erkennt dies noch an der glatten Schnittfläche; gleich-

Fig. 65. Rhinophyma.

zeitig sieht man an Stirn und Wangen noch einige Warzen. Die elliptische Umschneidung, Exstirpation des Hornes mitsamt seinem Grunde und folgende Naht der Wundränder führte zu schneller Heilung*).

*) Während der Drucklegung erfahre ich, dass bei der Patientin ein Rezidiv des Hauthorns sich gebildet hat, dessen Grund sich nunmehr bei der mikroskopischen Untersuchung als Karzinom erwies.

Digitized by Google

Digitized by Google

Digitized by Google

Schliesslich möchte ich unter den gutartigen Geschwülsten des Gesichtes noch die mit diffuser Rötung einhergehende elephantiastische Verdickung der Nasenhaut erwähnen, wie sie als Acne rosacea, Rhinophyma oder Pfundnase bekannt ist. Durch knollige Auswüchse oder seitliche Lappenbildungen (Fig. 65) nimmt die Nase zuweilen ganz groteske Formen an. Die ursächlichen Beziehungen, die gemeinhin zwischen Rhinophyma und übermässigem Alkoholgenuss angenommen werden, treffen jedoch nicht immer zu, und manchem mit Rhinophyma behafteten Kranken würde man bitteres Unrecht tun, wenn man ihn ohne weiteres zu den Säufern rechnen wollte.

Die Behandlung besteht darin, dass man die knolligen und lappigen Verdickungen durch Keilexzisionen und Naht beseitigt, während man bei mehr gleichmässig diffusen Hautverdickungen eine Schälung der Nase vornimmt. Mit scharfem Messer wird eine gleichmässig dicke Epithelschicht abgetragen, derart, dass Teile der untersten Epithellage zurückbleiben; von ihr und den in der Cutis gelegenen Talg- und Schweissdrüsen aus geht die neue Ueberhäutung der Nase schnell vor sich. Unterstützt wird die Epithelisierung durch Anwendung einer 50 %igen Resorcinpaste.

Von den bösartigen Geschwülsten des Gesichts wird das Sarkom und Endotheliom seltener beobachtet als das Karzinom. Das Sarkom nimmt seinen Ausgang — abgesehen von den Gesichtsknochen — von der Haut des Gesichts oder von der Bindegewebssubstanz der Orbita oder von dem Fettpolster der Wange. Die Hautsarkome entwickeln sich mit Vorliebe auf dem Boden eines angeborenen Pigmentmals als Melanosarkome; diesen Namen haben sie erhalten, weil durch die an der sarkomatösen Wucherung beteiligten Pigmentzellen die Geschwülste ein fleckenweise schwarzes oder dunkelbraunes Aussehen erhalten. Auf Tafel 10 haben wir ein Melanosarkom vor uns, das in der Wangenhaut von einem Pigmentfleck ausgehend in wenigen Wochen bis zu Walnuss-

Digitized by Google

Tab. 10.

a) Melanosarkom der rechten Wange, ausgehend von einem angeborenem braunen Pigmentfleck, dessen Rest man noch lateral neben der Geschwulst in der Haut erkennt.

b) Mikroskopisches Präparat der exstirpierten Geschwulst: Spindelzellensarkom mit sehr reichlicher Pigmenteinlagerung.

---

grösse angewachsen war. Am oberen Rande der Geschwulst ist medialwärts eine fast schwarze Verfärbung deutlich zu erkennen. Ein kleiner bräunlicher Pigmentfleck, der lateral neben der Geschwulst noch

Fig. 66. Sarkomrezidiv der Wange.

sichtbar ist, ist als letzter Rest des Pigmentmales, von dem die Geschwulstbildung ausging, erkennbar. Das dazu gehörige mikroskopische Bild erwies sich als ein Spindelzellensarkom mit Pigmentzellen, die teils vereinzelt im Gewebe verstreut, teils zu dichten, dunkel-schwarzbraunen Zellhaufen angeordnet sind.

Die Prognose der Melonasarkome muss als eine ganz besonders schlechte angesehen werden, da sich

Digitized by Google

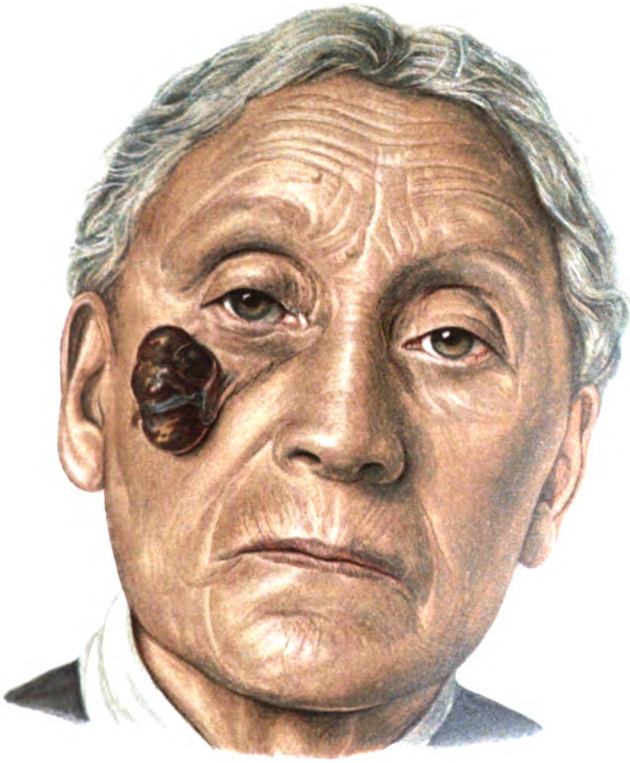

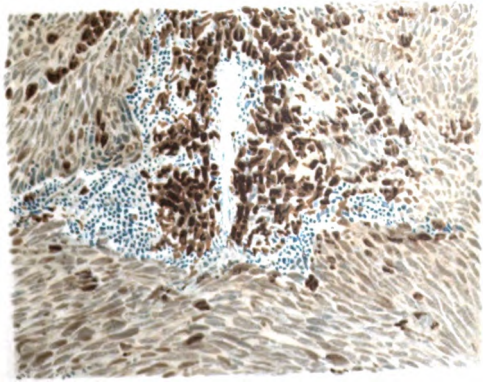

Digitized by Google

Digitized by Google

Metastasen schon in einem recht frühen Stadium einzustellen pflegen.

Seltener als das Melanosarkom ist das nicht pigmentierte Sarkom der Gesichtshaut, welches oft in Gestalt einer weichen, lappigen Warze zu wachsen beginnt, die anfangs noch mit einer feinen

Fig. 67. Sarkom der Orbita.

dünnen Haut bedeckt ist, bei weiterem Wachstum aber bald oberflächlich ulzeriert. Das in Fig. 66 abgebildete, fast mannsfaust grosse Sarkomrezidiv, welches die Wangenhaut durchwachsen hat, hatte seinen Ausgangspunkt wahrscheinlich von dem Fettpolster der Wange genommen.

Digitized by Google

Die aus der Orbita wachsenden Sarkome gehen entweder von dem Binde- und Fettgewebe, oder vom Periost, oder von der Sehnervenscheide, oder vom Auge selbst aus. Entsprechend der Stelle, von der das Wachstum sich ausbreitet, wird die Verdrängung des Bulbus stattfinden müssen, in dem einen Fall eine Verschiebung nach der einen oder anderen Seite, im anderen Fall hauptsächlich eine Protrusio bulbi bewirkend, wie sie in Fig. 67 sichtbar ist. Das rechte Auge ist hier infolge eines Orbitalsarkoms unförmig hervorgequollen, das untere Augenlid dadurch stark ektropioniert. Solche Geschwülste wachsen auch leicht durch die hintere Orbitalwand hindurch und gehen auf das Gehirn über. Bevor man die Diagnose eines primären Orbitalsarkoms stellt, untersuche man genau die benachbarte Gegend, da Geschwülse des Oberkiefers zuweilen sekundär in die Orbita hineinwachsen. Von einer Verwechslung mit Osteom oder anderen gutartigen retrobulbären Geschwülsten (siehe Seite 69) wird das relativ schnelle Wachstum, vor einer Verwechslung mit Orbitalphlegmonen auch das Fehlen der akut entzündlichen Erscheinungen schützen; evtl. wird die Ausführung einer Probepunktion die erwünschte Aufklärung bringen können.

Auf die Ausfallserscheinungen in der Funktion des Auges näher einzugehen, wie sie durch Verdrängung des Bulbus hervorgerufen werden, muss ich mir hier versagen; darüber sind die Lehrbücher der Ophthalmologie zu Rate zu ziehen.

Die Behandlung der Orbitalsarkome wird in der Mehrzahl der Fälle in der totalen Ausräumung der Orbita zu bestehen haben, da hierdurch noch am sichersten einem Lokalrezidiv vorgebeugt werden kann. Die Operation wird in der Weise vorgenommen, dass der äussere Lidwinkel gespalten wird und dass von diesem Schnitt aus auf den unteren und oberen Orbitalrand bis auf den Knochen inzidiert wird. Mit einem Elevatorium hebelt man sodann ringsherum das Periost

Digitized by Google

der Orbita ab und durchschneidet schliesslich mit gebogener Schere in der Tiefe der Augenhöhle den Nervus opticus mitsamt der Art. ophthalmica. Die Orbita wird schnell austamponiert und für einige Zeit komprimiert; dann wird nach Entfernung des Tampons die spritzende Art.ophthalmica isoliert gefasst und unterbunden. Durch Vernähung der Augenlider miteinander lässt sich meist die Wundfläche verschliessen; mussten die Lider teilweise mit entfernt werden, dann kann die Fläche entweder mit einem der Schläfe entnommenen gestielten Lappen gedeckt werden oder man unterhält die Tamponade so lange, bis genügende Granulationen emporgewachsen sind, um dann die Bedeckung durch Transplantation nach Thiersch vorzunehmen.

Nur in Ausnahmefällen wird es gelingen, Sarkome der Augenhöhle unter Erhaltung des Bulbus zu extirpieren. Krönlein hat für diesen Zweck die osteoplastische Resektion der lateralen Orbitalwand empfohlen; er umschneidet einen oben gestielten Schläfenlappen, dessen vorderer Rand am äusseren Orbitalrand liegt. Von diesem Schnitt aus wird das Periost der Orbita inzidiert und von der ganzen lateralen Fläche der Augenhöhle abgehebelt; dann wird die äussere Orbitalwand mit dem Meissel zuerst vom Proc. zygomat. des Stirnbeins aus bis in die Fissura orbitalis inf. durchtrennt, darauf vom Proc. frontalis des Os zygomaticum aus ebenfalls bis in die Fissura orbitalis inferior durchschlagen. Nun lässt sich die Haut mitsamt dem Knochen nach aussen umklappen und unter Schonung der Augenmuskeln die Tiefe der Augenhöhle freilegen.

Die besten Erfolge wird die Krönlein'sche Operation bei den gutartigen retrobulbären Geschwülsten erzielen, die ich hier nur ganz kurz erwähnen kann. Es kommen Osteome, Lymph- und Hämangiome, Dermoide, Echinokokken und Cysticerken hauptsächlich in Frage.

Das Karzinom des Gesichtes befällt mit Vorliebe die Gegend der Nase, der Augenlider und der Unterlippe. An der Nase überwiegt die Form

Digitized by Google

Tab. 11.

a) Ulcus rodens der Nase eines 68jährigen Mannes.
b) Kankroid der Nase eines 74jährigen Mannes.

---

des flachen, fressenden, karzinomatösen Geschwürs, des Ulcus rodens, während an der Lippe das geschwulstartig wachsende Karzinom fast ausschliesslich zur Beobachtung kommt. Vom Ulcus rodens wissen wir (siehe Seite 64), dass es im Laufe vieler Jahre langsam an Flächenausdehnung gewinnen kann, ohne in die Tiefe zu wuchern oder Metastasen hervorzurufen. Die Ränder des Geschwürs sind meist etwas gewulstet, haben unregelmässig zackige Grenzen und fühlen sich gewöhnlich hart an. In Fig. 29 sehen wir ein ausgedehntes, sich über einen grossen Teil des Kopfes erstreckendes Ulcus rodens; auf Tab. 11a haben wir ein solches vor uns, das auf dem Nasenrücken sitzt und trotz seiner Kleinhaut doch schon seit 3 Jahren bestand. Im Gegensatz hierzu trägt das auf Tab. 11b abgebildete Karzinom der Nase weniger den Charakter eines Geschwürs, sondern prominiert als breitbasig aufsitzende, pilzförmige „Geschwulst", welche sich mikroskopisch als Plattenepithelkarzinom, als Kankroid erwies. Das Karzinom der Unterlippe beginnt als kleines, hartes Knötchen sich bemerkbar zu machen, das von vielen in den ersten Monaten seines Bestehens kaum beobachtet wird. Erst wenn die kleine Geschwulst deutlich grösser wird und — was relativ frühzeitig der Fall ist — in der Mitte ulzeriert, dann wird der Kranke ängstlich und zieht einen Arzt zu Rate. Da wir wissen, dass die Karzinome hauptsächlich auf dem Wege der Lymphbahnen sich verbreiten und zu Metastasen führen, so müssen wir uns bei der Beurteilung derartiger Geschwülste stets klar machen, welches die nächste Lymphdrüsenstation ist, zu der die Lymphgefässe des erkrankten Gebietes hinführen. Im vorliegenden Fall sind es die Lymphdrüsen, welche am Unterkieferrand

Digitized by Google

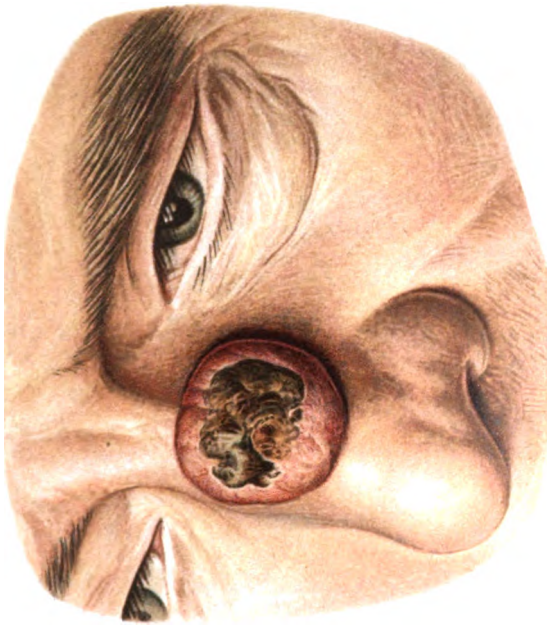

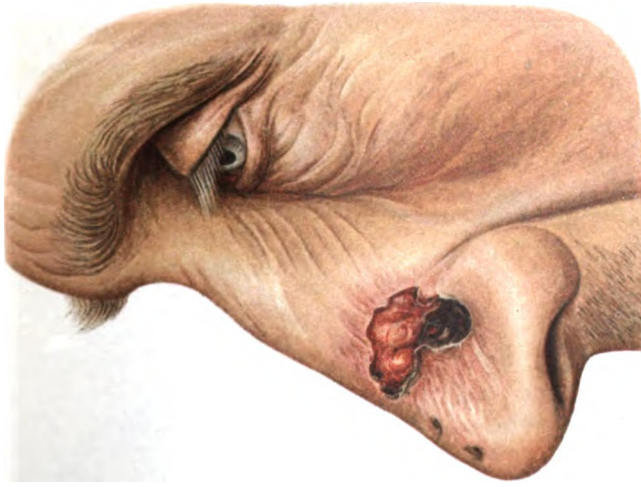

Digitized by Google

Digitized by Google

gelegen sind; bei allen Geschwülsten des Gesichtes, besonders bei den Karzinomen, wird man daher auf diese Gegend sein besonderes Augenmerk richten müssen. Man lässt, um den Kieferrand gut umfassen zu können, den Patienten den Kopf nach vorn überneigen und umgreift dann den Kieferrand, als wollte man die Innenfläche des Kieferkörpers abtasten. Indem man so das Gewebe unter den Fingern vorbeigleiten lässt, kann man selbst ganz kleine Lymphknoten mit aller Deutlichkeit abtasten. Weiterhin kommt die Gegend vor und hinter dem M. sternocleidomastoideus und die Fossa supra- und infraclavicularis in Frage.

Wenn wir auch über die Aetiologie des Krebsleidens sichere Kenntnisse bisher nicht besitzen, so wissen wir doch, dass chronische, tuberkulöse oder syphilitische Geschwüre nicht selten die Karzinomentwicklung begünstigen; auch Reize anderer Art werden beschuldigt, zur Entstehung von Krebsgeschwülsten beizutragen — man denke an den Krebs der Paraffinarbeiter oder an den Skrotalkrebs der Schornsteinfeger. Ebenso soll das starke Rauchen von Einfluss auf die Bildung von Lippenkarzinomen sein — ob mit Recht, möchte ich dahin gestellt sein lassen. Auffällig ist aber jedenfalls, dass Lippenkrebse fast ausschliesslich bei Männern (93% Männer, 7% Frauen) beobachtet werden.

Was die Behandlung bösartiger Geschwülste mit inneren Mitteln (Arsen) oder mit Röntgen- oder Radiumstrahlen anlangt, so ist auf Seite 67 darüber bereits gesprochen worden. Für die operative Behandlung solcher Geschwülste gilt als erster Grundsatz, zunächst unbekümmert um den entstehenden Defekt die Exstirpation breit im Gesunden auszuführen; die Versorgung und Deckung der Wunde kommt erst in zweiter Linie in Frage. Einige Grundsätze, nach denen Wunddefekte plastisch zu decken sind, werden auf Seite 128 erörtert und ebenda durch schematische Abbildungen illustriert. Hier möchte ich nur erwähnen,

Digitized by Google

Fig. 68 und 69. Keilförmige Exzision eines Lippenkarzinoms.
Fig. 70 und 71. Rechtwinklige Exzision eines Lippenkarzinoms. Lippensaumverschiebung.
Fig. 72 und 73. Unterlippenplastik nach v. Langenbeck.

dass Exstirpationen der Wangenschleimhaut oder der ganzen Dicke der Wange — mit Muskeln und Schleimhaut — leicht zu einer Kieferklemme, das heisst zu so starker narbiger Kontraktur führen, dass schliesslich der Mund nur unvollkommen oder gar nicht mehr geöffnet werden kann. Man sucht deshalb die narbige Verkürzung nach so eingreifenden Operationen dadurch zu verhindern, dass man den Wangendefekt durch einen gestielten, mit der epithelialen Seite gegen die Mundhöhle gerichteten Hautlappen schliesst. Ueber die jetzt nach aussen hin wunde Fläche des Lappens wird entweder gleich ein zweiter gestielter Lappen gelegt oder man bedeckt die Wunde sekundär durch Transplantation nach Thiersch. Demselben Zweck dient auch die Bildung eines gedoppelten Lappens, wie er in Fig. 79 dargestellt ist.

Unterlippenkarzinome, bei denen nicht mehr als die Hälfte der Lippe in Fortfall kommt, werden durch keilförmige Exzision entfernt (Fig. 68 und Fig. 69); grössere werden rechtwinklig umschnitten (Fig. 70) und der entstandene Defekt wird durch Zusammenziehen zweier aus der ganzen Dicke der Wange mobilisierter Lappen (Fig. 71) geschlossen. Auf diesen letzten Abbildungen ist auch kenntlich gemacht, wie man das fehlende Lippenrot der neuen Unterlippe durch sogenannte Lippensaumverschiebung teilweise wieder herstellen kann, und zwar durch Bildung eines Lippenrotlappens aus der Oberlippe, der dann von jeder Seite her nach unten verzogen und mit einigen Nähten an der neugebildeten Unterlippe befestigt wird. Hierdurch wird ebenso wie nach Keilexzisionen der Mund anfangs etwas verkleinert, doch geben die elastischen Wangen bald nach, sodass nach Verlauf einiger Wochen von einer Verkleinerung des

Digitized by Google

Fig. 68.

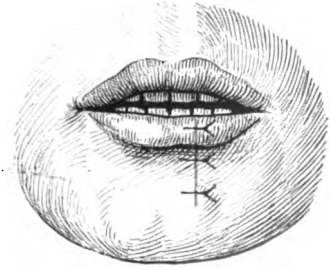

Fig. 69.

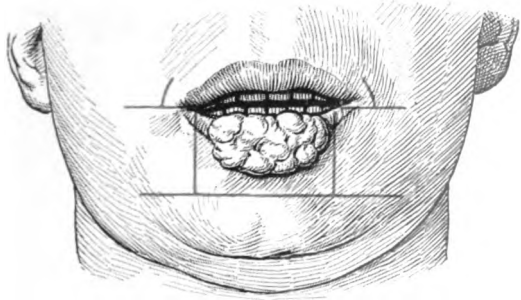

Fig. 70.

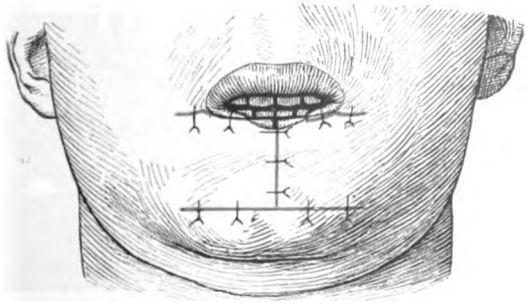

Fig. 71.

Digitized by Google

Digitized by Google

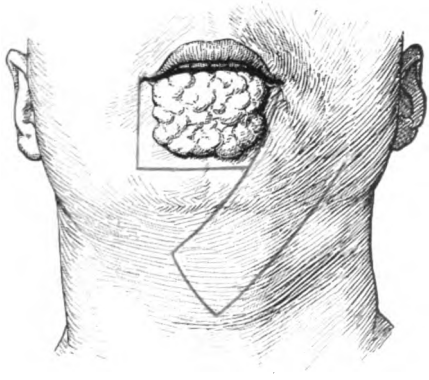

Fig. 72.

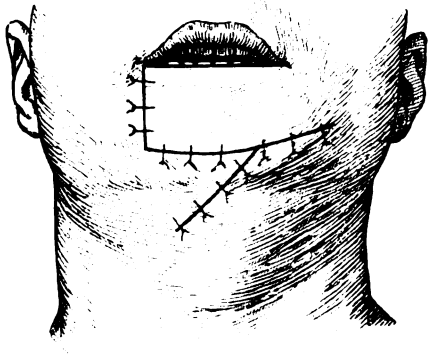

Fig. 73.

Digitized by Google

Digitized by Google

ſundes kaum noch etwas zu sehen ist. Bei Karzinomen, elche die ganze Unterlippe einnehmen, kommt man iit den beiden bisher angegebenen Methoden nicht us; der grosse Defekt muss dann — nach v. Langen-eck — durch einen von Kinn und Hals entnom-nenen, gestielten Lappen gedeckt werden, wie es die

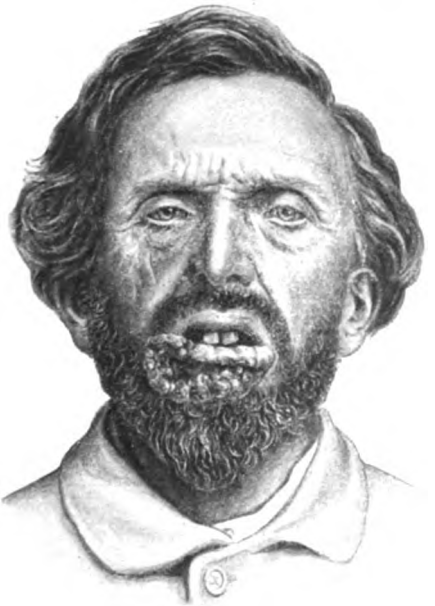

Fig. 74. Grosses Unterlippenkarzinom.

schematischen Fig. 72 und 73 angeben. Zu beachten ist dabei, dass man unterhalb des Defektes einen für die Lappenbildung nicht zu verwendenden Hautsporn stehen lässt, damit der nach oben geklappte Lappen an den Sporn angenäht und dadurch am Herabgleiten gehindert werden kann. Ein gewisser Nachteil dieser Lappenbildung liegt darin, dass das Lippenrot voll-ständig fehlt. Bei dem in Fig. 74 und 75 abgebildeten

Digitized by Google

Patienten mit dem die ganze Unterlippe einnehmenden Karzinom ist zur Verringerung dieses Nachteils die oben angegebene Lippensaumverschiebung zur Anwendung gekommen.



Fig. 75. Unterlippenplastik
nach v. Langenbeck mit Lippensaumverschiebung.

Plastische Operationen.

Die Abbildungen auf Seite 129 sollen in knappen Umrissen einige Grundzüge darstellen, nach denen Wunddefekte nach Ausführung von Hilfsschnitten und Verschiebung mehr oder weniger mobilisierter Hautlappen zum Verschluss gebracht werden können. Die Bilder sprechen, glaube ich, für sich selbst, und be-

Digitized by Google

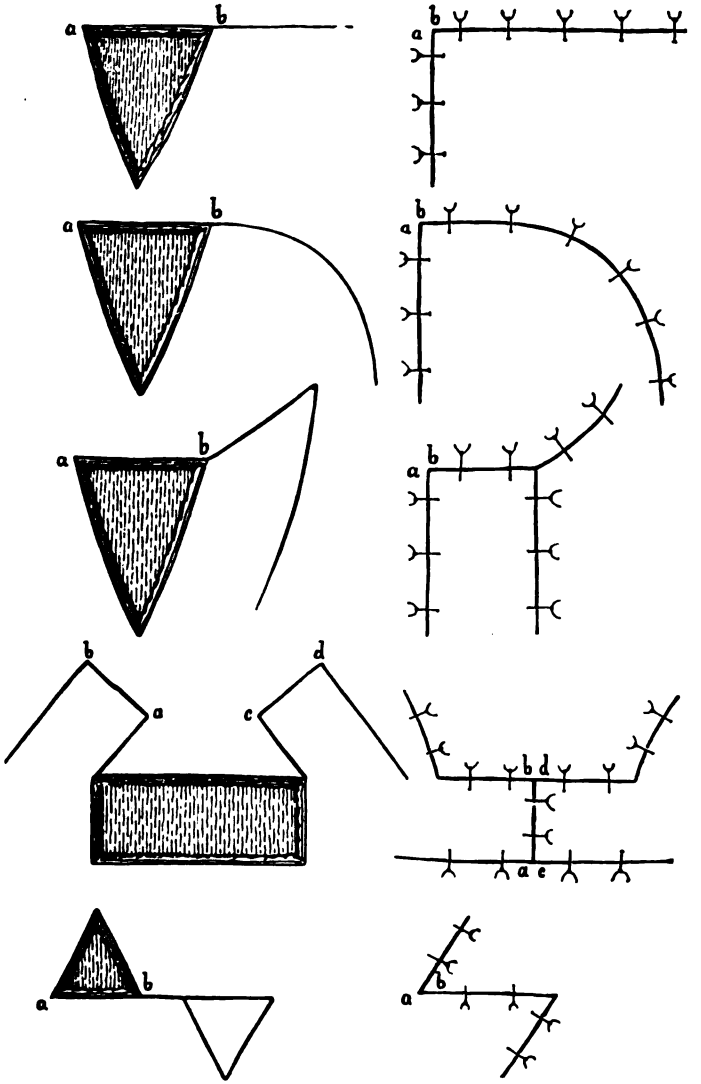

Fig. 76. Schemata für plastische Operationen.

Digitized by Google

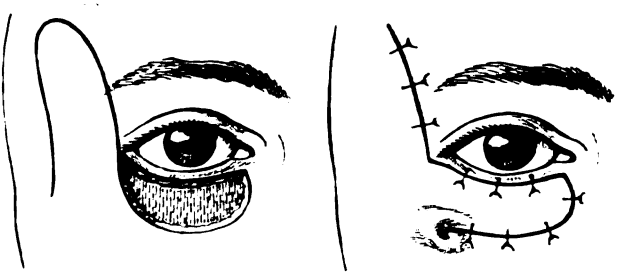

Fig. 77. Deckung eines Augenlid-Defektes.

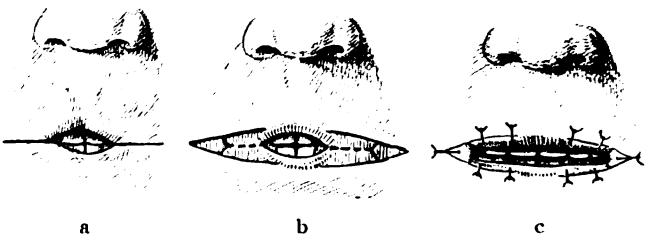

Fig. 78. Operation der Mikrostomie.

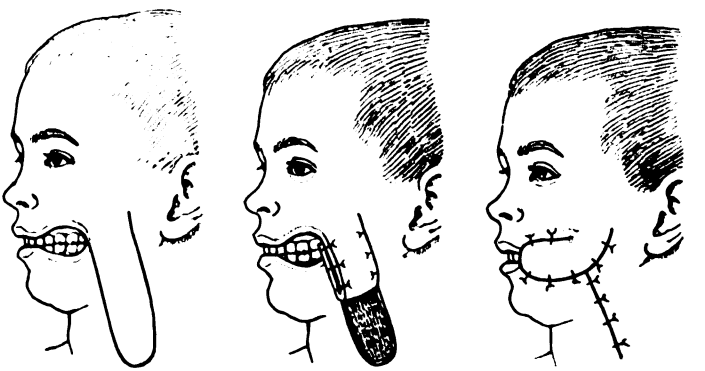

Fig. 79. Bildung eines gedoppelten Lappens.

Digitized by Google

dürfen keiner näheren Erklärung. In Fig. 77 ist die Bildung eines gestielten, von der Schläfe entnommenen Lappens dargestellt worden, der zur Deckung eines Augenlid-Defektes Verwendung findet. Die Abbildungen 78a bis 78c geben die Operation einer Mikrostomie, einer narbigen Verengerung des Mundes wieder. Ein jederseits vom Mundwinkel aus quer durch die Wangenhaut geführter Schnitt durchtrennt zunächst die äussere Haut in der Ausdehnung, wie sie der normalen Mundgrösse entspricht (Fig. 78a); dann wird die Schleimhaut in derselben Richtung durchtrennt, aber in der Art, dass man, 1 cm von dem Ende des ersten Schnittes entfernt, durch zwei kleine Seitenschnitte jederseits ein kleines dreieckiges Läppchen bildet (Fig. 78b); dieses Läppchen wird zuerst beiderseits nach aussen umgeklappt und in den Winkeln eingenäht, um die Wiederverwachsung der neugebildeten Mundwinkel zu verhindern. Schliesslich wird am oberen und unteren Rande Schleimhaut und äussere Haut durch einige Nähte vereinigt (Fig. 78c). In den Abbildungen Fig. 79 ist die Bildung eines gedoppelten Lappens skizziert worden, wie er oben bei Besprechung des Wangendefektes bereits kurz erwähnt worden ist. Trotz der in der Wange und am Halse recht günstigen Versorgung mit Blutgefässen, besteht bei Verwendung so langer, gestielter Lappen doch die Gefahr, dass das Ende des Lappens nicht mehr genügend ernährt ist und teilweise nekrotisch wird, deshalb muss man den Stiel breit genug lassen und mit grösster Sorgfalt alle in den Stiel des Lappens führenden Gefässe zu erhalten suchen. Als allgemeine Regel bei der Bildung gestielter Lappen merke man sich, dass man schon bei der Wahl der Schnittführung darauf Rücksicht nehmen muss, die Lage des Lappens möglichst dem Verlauf einer der grösseren Gesichtsarterien (Art. maxillaris, temporalis) entsprechen zu lassen. Rücksicht muss ferner darauf genommen werden, dass die Hautlappen nach ihrer Mobilisierung sich elastisch zusammenziehen und erheblich verkleinern; deshalb ist es nötig, die auf

Digitized by Google

den Defekt zu legenden Lappen um etwa $^1/_3$ grösser auszuschneiden, als der Defekt selbst ist; dann wird er leicht und ohne Spannung sich in die Lücke einfügen lassen. Die Beachtung sorgfältigster Asepsis und Blutstillung ist so selbstverständlich, dass es eines besonderen Hinweises wohl kaum bedarf. Schliesslich wäre aber noch zu erwähnen, dass die Verbände nicht zu fest angelegt werden dürfen, damit nicht hierdurch der Lappen in seiner Ernährung geschädigt wird.

Digitized by Google

III. Neuralgien des Kopfes.

Unter den von den Kopfnerven ausgehenden Neuralgien spielen die des Trigeminus ihrer Häufigkeit wegen die bedeutendste Rolle; die anderen zu erwähnenden Nerven, die dem 2. bis 4. Cervikalnerven entstammen, kommen erst in zweiter Linie in Betracht. Zur Beurteilung des ganzen Leidens und vor allem auch zur Einleitung einer zweckentsprechenden operativen Therapie ist es von grösster Wichtigkeit, sich das Haut-Versorgungsgebiet der einzelnen Nerven genau ins Gedächtnis zurückzurufen. Mit Hilfe des Bildes Tab. 12 (nach Bardeleben-Haeckel) prägen wir uns also zunächst ein, dass der erste, aus dem Foramen supraorbitale hervortretende Ast des Nerv. trigeminus die vordere Hälfte der entsprechenden Nasenseite, das obere Augenlid und einen Teil der Schädelhaut mit sensiblen Fasern versorgt (rote Färbung); der zweite Ast, Nerv. infraorbitalis, tritt aus dem Foramen infraorbitale hervor und versorgt den übrig gebliebenen Teil der Wangen- und Schläfenhaut (gelbe Färbung); vom dritten Trigeminusast dringt der Nerv. alveolaris inferior an der Lingula in den Unterkieferkörper ein und nahe der Mittellinie als Nerv. mentalis wieder aus dem Knochen heraus. Man merke sich, dass die Austrittstellen der Nerv. supraorbitalis, infraorbitalis und mentalis ungefähr in einer Linie liegen, welche man senkrecht von der leicht fühlbaren Fissura supraorbitalis aus auf eine in Kinnhöhe zu denkende Horizontale zieht. Ein anderer Zweig des dritten Trigeminusastes ist der Nerv. lingualis, ein weiterer der Nerv. auriculo-temporalis. Der dritte Trigeminusast versorgt die Haut der Unterlippe, des Kinns, sowie einen Teil der Wangen-, Schläfen-

Digitized by Google

Tab. 12.

Versorgungsgebiet des Nerv. trigeminus (nach Bardeleben-Haeckel), nebst einigen Varianten. I. Ast: rot. II. Ast: gelb. III. Ast: blau.

a) Nerv. auriculotemporalis; b) Nerv. occipitalis major; c) Nerv. occipitalis minor; d) Nerv. auricularis magnus.

---

und Ohrhaut (blaue Färbung). Auf demselben Bilde sind auch die Austrittstellen des Nerv. occipitalis major und minor, sowie des Nerv. auricularis magnus und zygomaticus angegeben, sowie einige Varianten in der Ausbreitung der einzelnen Bezirke.

Die Aetiologie der Kopfneuralgien ist, wenigstens was die primären Neuralgien anlangt, noch nicht einwandsfrei bisher sichergestellt. Die sekundären, durch Druck auf die Nervenstämme hervorgerufenen Neuralgien sind ihrem Wesen nach leichter zu verstehen und einer radikalen Therapie oft eher zugänglich. Solch ein Druck wird am ehesten dann schädlich einwirken können, wenn der Nerv in einer knöchernen Rinne oder einem Kanal liegend, einem durch entzündliche Schwellung oder Neubildung verursachten Druck schlecht ausweichen kann. Folgende Krankheiten kommen hierbei in Frage: Geschwülste im Bereich der betreffenden Nerven, Aneurysmen und Entzündungen — besonders syphilitische — der benachbarten Knochen und des dazu gehörigen Periosts. Von wie grosser Bedeutung die rechtzeitige Erkennung dieser Krankheitszustände ist, liegt auf der Hand, denn mit der Beseitigung der Ursache des Druckes wird sofort auch die Neuralgie aufhören. Für die Entstehung der primären Neuralgie hat man vorangegangene Infektions-Krankheiten (Malaria!), Syphilis, ferner Alkoholismus, Arteriosklerose und eine Reihe anderer angeblicher Ursachen beschuldigt; man muss aber gestehen, dass für eine grosse Anzahl von Fällen alle diese ursächlichen Momente nicht zutreffen und muss es der Zukunft überlassen, hier uns einen besseren Einblick dereinst vielleicht zu verschaffen.

Digitized by Google

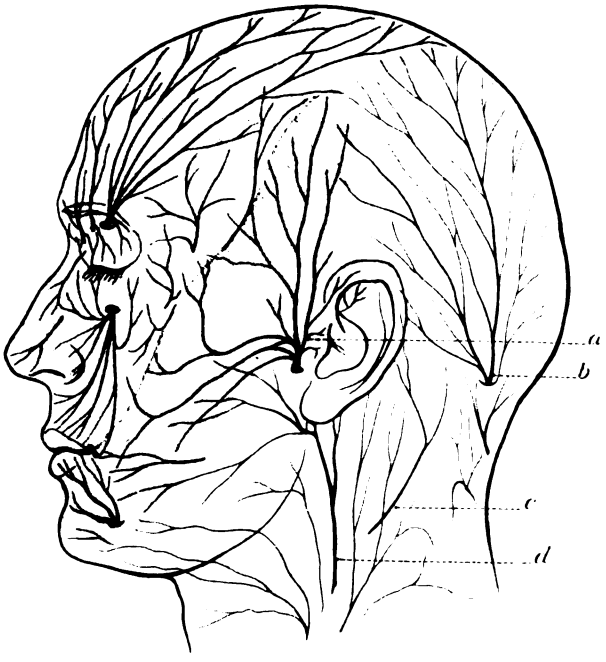

Fig 1

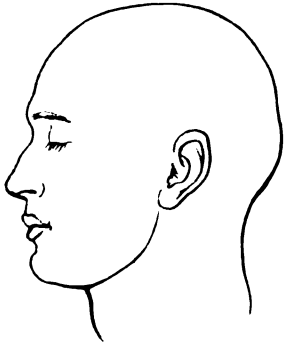

Fig 2

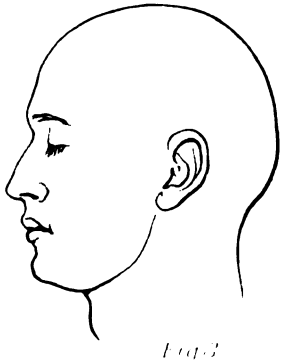

Fig 3

Digitized by Google

Digitized by Google

Der Verlauf der Neuralgien des Kopfes ist für die davon befallenen Patienten häufig ein so schwerer, die Beschwerden steigern sich dabei im Laufe der Zeit in so erschreckender Weise, dass solche Kranke zuweilen ganz der Verzweiflung anheimfallen und ihrem schier unerträglichen Leiden durch Selbstmord ein Ende bereiten. Anfangs pflegen die Schmerzanfälle nicht so häufig und nicht so intensiv aufzutreten; plötzlich ohne erkennbare Ursache setzen ziehende, reissende oder stechende Schmerzen ein, die in den allermeisten Fällen im Beginn des Leidens auf das Versorgungsgebiet eines Trigeminusastes beschränkt bleiben. Die Dauer des einzelnen Anfalles beträgt zuerst nur wenige Minuten, dehnt sich aber bei längerem Bestehen immer mehr aus, bis schliesslich die gepeinigten Kranken kaum mehr Ruhepausen haben. Bei manchen Kranken kann man die Diagnose schon aus der Entfernung stellen; die befallene Gesichtshälfte sieht schlaff aus, weil die Patienten kaum wagen, die Muskeln dieser Seite zu bewegen, das betreffende Auge wird halbgeschlossen gehalten und der Kranke hält schützend die Hand über der schmerzhaften Stelle. Ebenso plötzlich wie der Anfall einsetzte, hört er auch wieder auf. Im Laufe der Zeit bleiben die Neuralgien nicht auf einen Ast beschränkt, sie können nach mehr oder weniger langer Dauer auf andere Trigeminuszweige übergehen; nicht immer handelt es sich dabei aber um Neuralgien auch in diesen Nerven, sondern um ausstrahlende, irradiierte Schmerzen, die mit der Beseitigung des primären Krankheitsherdes von selbst verschwinden. Schon hieraus ist ersichtlich, von wie grosser Bedeutung die anamnestischen Erhebungen über den ersten Beginn des Leidens sind. Ein weiteres Hilfsmittel für die genaue Lokalisation des erkrankten Gebietes ist häufig die Feststellung charakteristischer Schmerzpunkte, und zwar durch Druck auf die befallenen Nerven, besonders an der Austrittstelle aus den Knochenkanälen.

Digitized by Google

Bei der Behandlung der Trigeminus-Neuralgien wird der Chirurg gewöhnlich erst zu Rat gezogen, wenn die inneren Mittel — Natr. salicylicum, Chinin, Antipyrin u. a. — erschöpft sind und wenn Schwitzbäder und womöglich auch längerer Aufenthalt in klimatischen Kurorten sich als machtlos erwiesen hat. Von den operativen Massnahmen ist die einfache Durchschneidung des erkrankten Nerven seit lange wieder verlassen worden, da hiernach sich Rezidive durch Wiederherstellung der Nervenleitung sehr schnell einstellen; auch die Resektion 1—2 cm langer Nervenstücke hat die Erfolge nicht zu bessern vermocht. Erst Thiersch hat uns gelehrt, dass man durch Extraktion den Nervenstamm mit seinen feinsten Verzweigungen zu entfernen imstande ist, und dass man damit teils vollkommene dauernde Heilung erzielen kann, teils das Auftreten von Rezidiven für längere Zeit, unter Umständen auf Jahre hinaus, zu verhindern vermag. Die Technik der Extraktion ist folgende: Der Nervenstamm wird freigelegt und mit einer von Thiersch für diesen Zweck angegebenen Zange fest gefasst. Um das Abgleiten der Zange zu verhindern, ist sie so gebaut, dass ihre beiden Branchen mit Querriffelungen (Krause benutzt eine längs geriffte Zange) versehen sind; ausserdem ist die eine Branche konvex abgerundet, die andere rinnenförmig ausgehöhlt. Mit einer so konstruierten Zange lässt sich der Nervenstamm ausserordentlich fest fassen; der Nerv wird dann zuerst im Sinne des peripheren Zuges durch langsame Rotationsbewegungen der Zange um ihre Längsachse — etwa in jeder Sekunde eine Zangendrehung — aufgewickelt. Hat man hiermit den Nerven bis in seine feinen Endverzweigungen herausgerissen, dann wird bei den peripheren Extraktionen der Stamm, soweit er sich zugänglich machen lässt, in der Tiefe durchschnitten. Man erhält auf diese Art, wenn man den Nerven gut isoliert gefasst hatte, ein erkleckliches Stück des Nervenstammes mitsamt seinen ganzen baumförmigen Verzweigungen.

Digitized by Google

Periphere Extraktion des I. Trigeminusastes.

Die Stelle, an der die Freilegung und Extraktion vorgenommen werden kann, ist für den Nerv. supraorbitalis der Austritt aus dem For. supraorbitale. Schnitt entlang dem oberen Orbitalrand, Durchtrennung

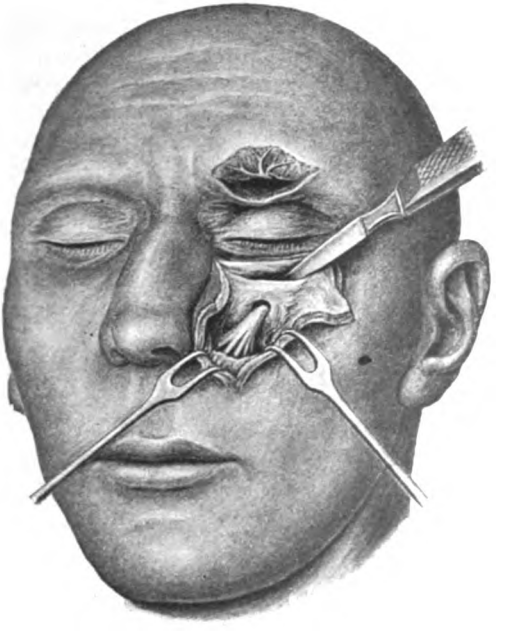

Fig. 80.
Periphere Freilegung des I. und II. Trigeminusastes.

des Periosts. Wenn man nun das Periost und mit ihm das Orbitalfett nach unten gegen den Bulbus abdrängt, sieht man an der Stelle der Incisura oder des Foramen supraorbitale (Fig. 80) den feinen Nerven mit einigen Verzweigungen nach oben zur Stirn hin verlaufen. Eine Verwechslung mit dem Musc. trochlearis ist nur

Digitized by Google

bei grosser Unachtsamkeit möglich, denn sowohl das Aussehen, wie der Verlauf beider Gebilde unterscheiden sie zur Genüge.

Periphere Extraktion des II. Trigeminusastes.

3 cm langer Horizontalschnitt am unteren Rand der Orbita; von der Mitte dieses Schnittes aus führt eine zweite, ebenfalls 3 cm lange Inzision senkrecht nach abwärts, so dass eine T-Form resultiert. Nachdem die Haut in zwei Lappen beiseite geklappt ist, legt man den Nervenstamm dicht an der Austrittsstelle aus dem Foramen infraorbitale frei. Die Messerführung geschehe hierbei ausschliesslich in der Richtung des Nervenverlaufs, um die quere Durchtrennung einzelner Aeste zu vermeiden. Hat man den Nervenstamm mit seinen Aesten gut isoliert, dann durchschneidet man von demselben Schnitt aus das Periost der Orbita und hebelt es behufs Freilegung der unteren Orbitalwand nach oben ab. Nun sieht man den Nerven unter der durchsichtigen Knochenlamelle schräg nach hinten und lateral verlaufen. Mit schräg eingesetztem, spitzem Knochenmesser durchschneidet man durch die Knochenlamelle hindurch den Nerven möglichst weit hinten in der Orbita und kann dann den durchtrennten Stamm von vorn her aus dem Foramen infraorbitale herausziehen; er wird mit der Thiersch'schen Zange gefasst, und die periphere Extraktion in der oben angegebenen Weise beendet (Fig. 80).

Periphere Extraktion des III. Trigeminusastes.

Der Nerv. alveolaris inferior tritt an der Hinterseite des aufsteigenden Kieferastes an der in der Mitte desselben befindlichen Lingula in den Knochen ein und, nachdem er Verzweigungen für die Zähne abgegeben hat, an der Vorderfläche des Kieferkörpers als Nerv. mentalis wieder heraus. Am einfachsten gelingt die Freilegung durch einen 3 cm langen Schrägschnitt, der in der Höhe des Kieferwinkels genau in der Mittel-

Digitized by Google

linie des Kieferkörpers geführt wird (Fig. 81): durch Wangenhaut und Muskel dringt man bis auf den Knochen vor, dessen Periost im Bereich des Schnittes abgehebelt wird. Mit Hilfe eines Trepanbohrers, wie er in Fig. 10 abgebildet ist, wird dann eine Knochenscheibe aus der vorderen Kieferwand entfernt, der Nerv freigelegt, mit einem Häkchen vorgezogen und nach Thiersch, wie angegeben, extrahiert.

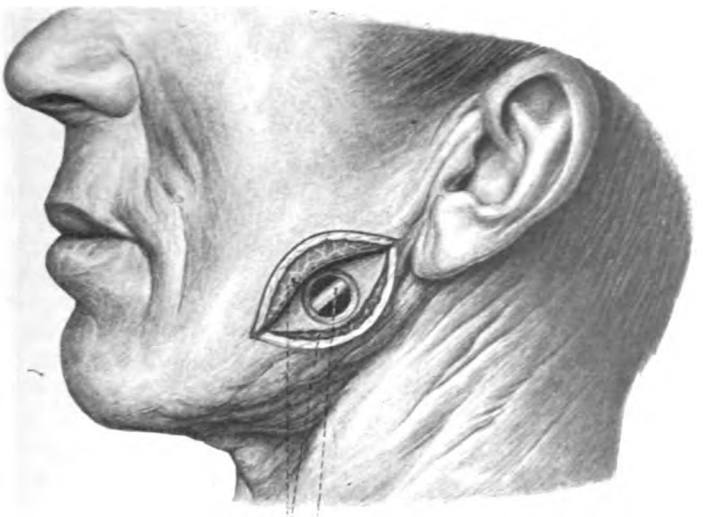

Fig. 81. Periphere Freilegung des III. Trigeminusastes.

Nur kurz sei erwähnt, dass es auch Methoden gibt, nach denen der Nerv. alveolaris inferior vor seinem Eintritt in die Lingula gefasst und extrahiert werden kann. Am hängenden Kopf (Fig. 52) wird ein Bogenschnitt um den Unterkieferwinkel geführt, der M. pterygoideus internus vom Knochen abgelöst und durch Emporziehen der Parotis mitsamt dem Nerv. facialis die Stelle der Lingula freigelegt. Verfolgt man nun den Nerv. alveolaris inferior gegen die Schädelbasis hin, dann gelingt seine Isolierung sogar noch oberhalb des Abganges des Nerv. lingualis, so dass von diesem Schnitt aus beide Nerven zugleich extrahiert werden können.

Digitized by Google

Weit grössere Stücke der Nerven lassen sich entfernen, wenn man die Extraktion dicht an der Schädelbasis, direkt nach dem Austritt aus dem Foramen rotundum bezw. Foramen ovale vornimmt.

Extraktion des II. und III. Trigeminusastes an der Schädelbasis (osteoplastisch nach Braun-Lossen).

Spitzwinkliger Hautschnitt, dessen einer Schenkel neben dem äusseren Orbitalrand 1 cm oberhalb des

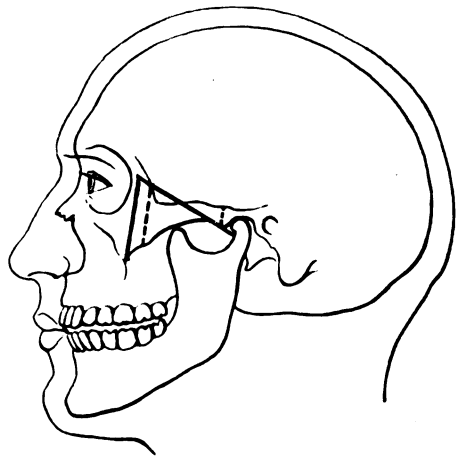

Fig. 82. Temporäre Jochbein-Resektion nach Braun-Lossen.

äusseren Augenwinkels schräg nach unten vorn, dessen anderer Schenkel vom oberen Ende des ersten Schnittes aus bis zum Ansatz des Proc. zygomaticus des Schläfenbeins verläuft (Fig. 82). Beim Zurückklappen dieses Hautlappens wird der Jochbogen an den in der Fig. 82 (punktierte Linie) bezeichneten Stellen durchtrennt und der gesamte Hautknochenlappen nach unten geklappt und stark beiseite gezogen. Damit ist die Schädelbasis

Digitized by Google

zugänglich gemacht, und nach vorsichtiger Präparation der Fossa sphenomaxillaris, event. nach Durchschneidung des vorderen Randes des Musc. temporalis lässt sich sowohl der zweite Trigeminusast dicht am Foramen rotundum wie der dritte Trigeminusast am Foramen ovale freilegen und extrahieren, nachdem man den Stamm an der Schädelbasis durchschnitten hat. Krause erleichtert sich die Freilegung noch dadurch, dass er den Proc. coronoideus des Unterkiefers entfernt.

Es gibt noch eine Reihe anderer Methoden, die dem gleichen Zweck dienen, welche aufzuzählen ich mir hier versagen muss. Wer sich eingehend hierüber orientieren will, dem sei die Monographie Krauses über „Die Neuralgie des Trigeminus", Leipzig 1896, empfohlen.

Kommt es trotz der Entfernung des Nervenstammes mit seinen Verästelungen zu einem Rezidiv, dann bleibt als ultimum refugium noch die intrakranielle Exstirpation des Ganglion Gasseri übrig, deren Ausführung nach Krause sich folgendermassen gestaltet: Umschneidung eines halbkreisförmigen Hautlappens, dessen $3^1/_2$ cm breiter Stiel dicht vor dem Tragus oberhalb des Jochbogens gelegen ist, und Bildung eines halbkreisförmigen Wagner' schen Haut-Periost-Knochenlappens (siehe Seite 27). Nach Zurückklappung des Lappens wird mit der Hohlmeisselzange so viel vom unteren Knochenrand des entstandenen Schädeldefektes abgekniffen, bis die Schädelbasis frei zutage liegt. Wenn man jetzt die Dura vorsichtig von der Schädelbasis abhebelt, dann sieht man die Art. meningea media vom Foramen spinosum her zur Dura verlaufen, isoliert das Gefäss, unterbindet es doppelt und schneidet es zwischen den Ligaturen durch. Nun hebelt man die Dura weiter nach vorn von der Schädelbasis ab, drückt mit einem stumpfen Seitenhebel Dura und Gehirn vorsichtig nach oben und bekommt dann — besonders wenn man die Tiefe der Wunde mit einer Stirnlampe beleuchtet — das Gasser'sche Ganglion mit seinen drei Aesten zu Gesicht (Tab. 13). Mit der Krause'schen längs gerifften Zange wird der Trigeminusstamm fest gefasst;

Digitized by Google

Tab. 13.

Freilegung des Ganglion Gasseri:

I: I. Ast des Nerv. trigeminus
II: II. Ast „ „ „
III: III. Ast „ „ „
Art. m. m.: Art. meningea media

---

dann durchtrennt man dicht am Foramen rotundum den II. und III. Ast des Trigeminus und kann nun durch Drehung der Zange um ihre Längsachse das Ganglion aus den noch haftenden Verbindungen extrahieren Dabei reisst der Trigeminusstamm gewöhnlich noch ein Stück von der Zange entfernt ab, der I. Trigeminusast dicht am Ganglion. Die weitere Isolierung dieses ersten Astes ist wegen der leichten Verletzlichkeit der dicht anliegenden Nerv. trochlearis und oculomotorius wie des Sinus cavernosus nicht zu empfehlen. Besonderer Schonung bedarf nach gelungener Operation das Auge der betreffenden Seite, da die Cornea anaesthetisch geworden ist und deshalb leicht zu Entzündungen neigt, die unter Umständen einen gefährlichen Charakter annehmen können.

Die Operation darf wegen der Gefahr der Blutung und der Nebenverletzungen von Gehirn und Nerven nur von einem erfahrenen Operateur ausgeführt werden.

Digitized by Google

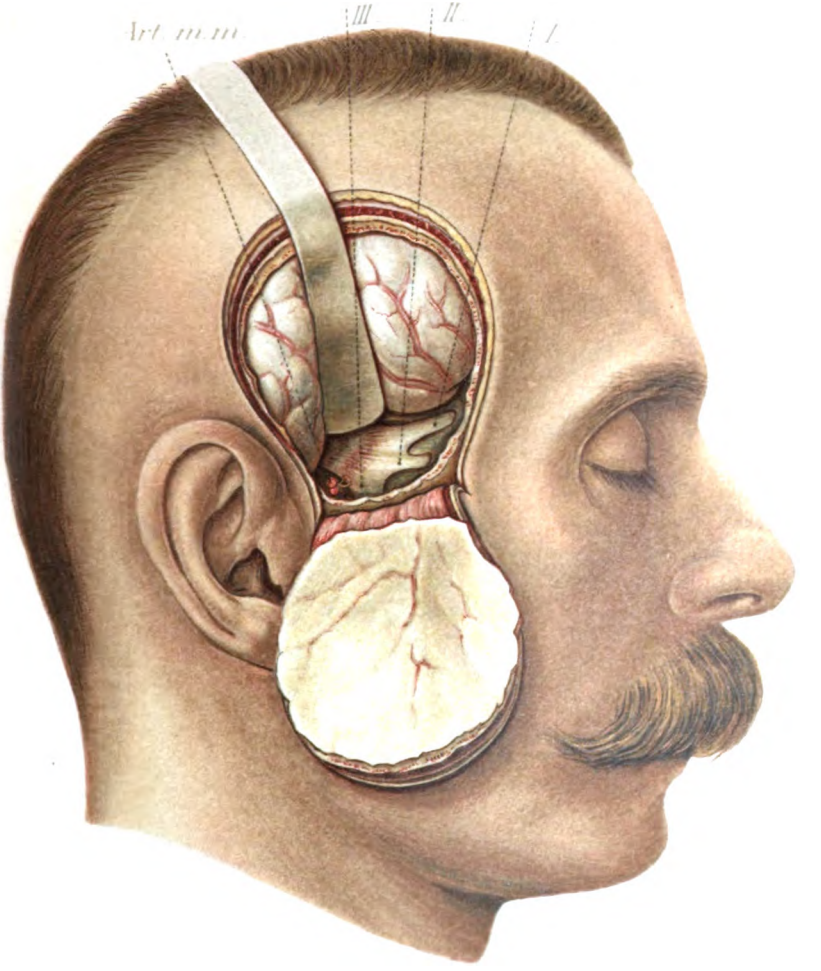

Digitized by Google

Digitized by Google

IV. Chirurgie der Nase, des Nasenrachenraumes und der Stirnhöhle.

Ueber die **Missbildungen der Nase**, soweit sie auf angeborener Spaltbildung beruhen, ist auf Seite 85 bereits das Wichtigste erwähnt worden. Hier möchte ich zunächst eine andere, den Chirurgen interessierende Missbildung schildern, deren Ursache in einer extrauterinen Wachstumsstörung gelegen ist. Das ist die durch Verkrümmung des knöchernen Nasenseptums bedingte sogenannte „schiefe Nase". Geringe seitliche Abweichungen der Nase sind so ausserordentlich häufig, dass man sie kaum als pathologisch bezeichnen kann. Solche leichte Abweichungen von der Norm machen indes gewöhnlich keinerlei Beschwerden. Anders verhält es sich bei stärkeren Verkrümmungen. Bei jugendlichen Individuen, die sich im Hauptwachstumsalter befinden, also etwa zwischen dem 14. und 18. Lebensjahre, wächst nämlich zuweilen das knöcherne Nasenseptum schneller als die benachbarten Knochen, und die Folge davon ist, dass es sich in dem Raum zwischen Siebbein und hartem Gaumen — gewöhnlich im Sinne einer S-förmigen Krümmung — falten muss. Wichtiger als die äusserlich erkennbare schiefe Stellung der Nase (Fig. 83) ist die Behinderung, welche die Nasenatmung erleidet; denn die S-förmige Verbiegung des Septums bedingt es, dass das Lumen beider Nasenhöhlen in mehr oder weniger hohem Grade — unter Umständen bis zur vollständigen Undurchgängigkeit — verlegt ist, und zwar, ent-

Digitized by Google

sprechend der Krümmung, die eine Nasenhöhle im oberen, die andere im unteren Abschnitt. Betrachtet man die Nasenlöcher eines solchen Kranken, dann sieht man deutlich, wie das unterste Ende des Septums

Fig. 83. Schiefes Nasenseptum.

nach der einen Nasenhöhle herübergedrängt ist und das eine Nasenloch fast ganz verlegt hat (Fig. 84). Abgesehen von der äusseren Entstellung, ist die Folge des Leidens, dass die Kranken fast ausschliesslich durch den Mund atmen müssen und deshalb zu häufigen

Digitized by Google

Katarrhen der Atmungsorgane neigen. Schon eine geringe Schwellung der Nasenschleimhaut verlegt selbst bei nicht so hochgradigen Verkrümmungen die Passage vollends, und durch die Erschwerung des Sekretabflusses sind die Katarrhe hartnäckiger, als bei anderen Menschen.

Für die Behandlung des Leidens stehen verschiedene operative Wege zur Verfügung. So hat man mit einer eigens dazu konstruierten Zange, welche

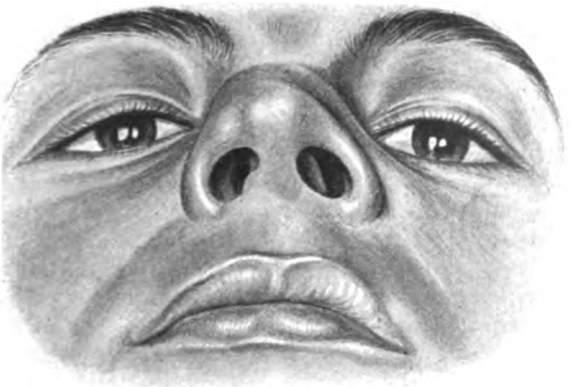

Fig. 84. Verlegung der linken Nasenhöhle durch das vorspringende schiefe Septum.

ähnlich einer Schaffnerzange konstruiert ist, ein kreisförmiges Stück von etwa 1 cm Durchmesser aus der Mitte des Septums ausgestanzt, und so die Nasenhöhlen durchgängig gemacht. Nach einer anderen empfehlenswerteren Methode lässt sich derselbe Effekt erzielen, wenn man auf das untere Septumende an der Grenze zwischen Schleimhaut und äusserer Haut eine Inzision macht, von dem Schnitt aus Schleimhaut und Periost mit einem Elevatorium beiderseits vom Septum abhebelt und mit einer starken Schere

Digitized by Google

ein keilförmiges Stück aus dem knöchernen Septum exzidiert.

Am besten wirkt jedoch das Verfahren König's, durch welches annähernd normale Verhältnisse wiederhergestellt und beide Nasenhöhlen in gleicher Weise durchgängig gemacht werden, ohne dass eine sichtbare Wunde gesetzt wird. Die Oberlippe wird mit einem Haken stark in die Höhe gezogen und an der Stelle der Spina nasalis ein 2 cm langer Querschnitt durch die Schleimhaut bis auf den Knochen gemacht. Von dieser Wunde aus wird Periost und Schleimhaut beiderseits vom knöchernen Septum bis möglichst weit nach hinten abgehebelt und nun mit schmalem Meissel oder Stichsäge ein kleiner Keil aus der ganzen Basis des Septums mitsamt der Spina nasalis herausgeschnitten und entfernt; die nicht erhebliche Blutung wird durch Einlegen eines schmalen Jodoformgazestreifens gestillt. Jetzt ist das Septum frei beweglich geworden und lässt sich durch Einführung eines Fingers in jede Nasenhöhle soweit gerade biegen, dass eine gleichmässig weite Durchgängigkeit beider Nasenhöhlen und eine Geradestellung der vorher schiefen Nase leicht zu erzielen ist. Beide Nasenhöhlen werden für etwa 8 Tage fest mit Jodoformgaze austamponiert und dann für weitere 4 Wochen bis zur vollendeten festen Heilung durch ständig zu tragende Gummi- oder besser Zelluloidröhrchen weit offen gehalten.

In dem Kapitel über Verletzungen der Knochen des Gesichtes (Seite 95 und ff.) sind die Frakturen des Nasengerüstes bereits besprochen worden; ebenda ist auch die Therapie des Nasenblutens eingehend beschrieben worden. Auch die Zerstörungen der Nase, welche durch chronische Entzündungen, durch Lues und Tuberkulose hervorgerufen werden, sind auf Seite 106 und 109 bereits abgehandelt worden. Hier sei ergänzend hinzugefügt, dass auch durch Rotz, Rhinosklerom und Lepra chronisch entzündliche Infiltrationen der Nase erzeugt werden können, die aber bei uns zu Lande ausserordentlich selten sind.

Digitized by Google

Eine Form der chronischen Nasenentzündung bedarf noch der Erwähnung, die **Stinknase, Ozaena**. Das Charakteristische der Erkrankung ist die Abscheidung eines eitrigen Sekretes von so aashaftem Gestank, dass die davon heimgesuchten Kranken jede menschliche Gesellschaft meiden müssen. Zuweilen stellt die Ozaena nur die Begleiterscheinung einer der vorhin genannten, chronisch entzündlichen Erkrankungen dar und wird — besonders bei Syphilis des knöchernen Nasengerüstes — durch vorhandene Sequester hervorgerufen; andererseits kann sie auch durch Eiterungen in den Nebenhöhlen — Antrum Highmori (Seite 188), Stirnhöhle (Seite 167) und Keilbeinhöhle — bedingt sein. In letzterem Falle kann man von der Nase aus an der Einmündungsstelle des Ausführungsganges zwischen mittlerer und oberer Muschel einen kleinen, scharfen Löffel durchstossen und so einen leichten Abfluss des Eiters in die Nase erreichen. Aber es gibt auch eine primäre Ozaena, welcher eine chronische Rhinitis mit hochgradiger Atrophie der Nasenschleimhaut zugrunde liegt (in seltenen Fällen kommt statt der Atrophie eine Hypertrophie der Schleimhaut dabei vor).

Die Therapie ist dankbar, wenn es sich um sekundäre Ozaena handelt, denn mit der Beseitigung des Grundleidens verschwindet auch die Ozaena. Die grössten Schwierigkeiten macht dagegen die Behandlung der primären Form. Ausschabungen mit scharfem Löffel und Fortmeisselung der unteren und eines Teils der mittleren Muschel sind vorgenommen worden, doch bewährt sich noch immer am besten die lockere Ausstopfung der Nasenhöhle mit Wattetampons, die mit Ichthyolvaselin bestrichen sind.

Von spielenden Kindern werden gelegentlich **Fremdkörper** in die Nase gesteckt, Fruchtkerne, Knöpfe, Erbsen, Bohnen etc. Die letzteren quellen schnell in der Nase auf und bieten der Entfernung, je länger sie darin bleiben, desto grössere Schwierigkeiten dar. Auch bei Erwachsenen kann man der-

Digitized by Google

gleichen hie und da beobachten. Ausser der Verstopfung der betreffenden Nasenhöhle verursacht der Fremdkörper bei längerem Liegen heftige, eitrige Schleimhautentzündungen, sodass seine möglichst schnelle Entfernung dringend angezeigt ist. Bei Erwachsenen gelingt die Beseitigung ohne Narkose; bei sehr empfindlichen Personen bepinsele man die Schleimhaut vorher mit 4% Kokainlösung, unruhige Kinder müssen narkotisiert werden. Zur Entfernung weicher Fremdkörper benutze man keine scharfen oder quetschenden Instrumente, also keine Hakenpinzetten und Kornzangen, sondern nehme eine starke, am Ende abgebogene Sonde, führe sie unter Leitung des Nasenspiegels an dem Fremdkörper vorbei und schiebe ihn im ganzen vorsichtig nach vorn. Ganz verfehlt wäre es, den Fremdkörper nach hinten durch die Choanen in die Rachenhöhle durchstossen zu wollen; man klemmt ihn bei solchen Versuchen nur desto fester ein. Misslingt die Entfernung grosser und festgeklemmter Körper auf die angegebene Weise, dann muss die Spaltung der Nase ausgeführt werden: Inzision genau in der Mitte des Nasenrückens bis in die verstopfte Nasenhöhle hinein. Aus der so freigelegten Nasenhöhle gelingt die Extraktion dann leicht und bei aseptischem Verlauf und sorgfältig ausgeführter Naht ist die lineäre Narbe später kaum bemerkbar.

Der **Nasengeschwülste**, soweit sie die äussere Nase betreffen, ist schon bei Besprechung der Gesichtstumoren Erwähnung getan worden (Seite 118 und 124); hier sollen die im Naseninnern vorkommenden Geschwülste besprochen werden, und zwar zunächst die gutartigen, unter denen die Schleimhautpolypen die Hauptrolle spielen.

Neuerdings neigt man zu der Annahme, dass sie nicht als eigentliche Neubildungen, sondern als die Folge eines chronisch entzündlichen Zustandes aufzufassen sind. Es sind gestielte, gewöhnlich von der lateralen Nasenwand ausgehende Geschwülste von

Digitized by Google

glasigem, opaleszierendem Aussehen, die oft traubenförmig gegliedert sind. Am ehesten lässt sich das Aussehen der Polypen mit einer stark ödematös durchtränkten Schleimhaut vergleichen. Die Erscheinungen, welche sie hervorrufen, bestehen im wesentlichen in der Verstopfung einer oder beider Nasenhöhlen und den hieraus sich ergebenden weiteren Folgezuständen, als da sind Mundatmung, häufiges Auftreten von Katarrhen, Sekretion und Entzündung der Nasenschleimhaut. Bei dieser Gelegenheit sei erwähnt, dass das Vorhandensein von Nasenerkrankungen, speziell von Polypen oder Muschelhypertrophien, zuweilen die Veranlassung zum Auftreten von Asthma oder Migräne ist.

Fig. 85.

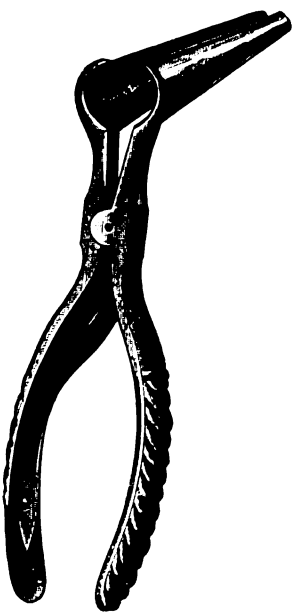

Fig. 86.

Für die Untersuchung der Nase stehen uns ausser der äusseren Besichtigung die Rhinoscopia anterior und posterior sowie die digitale Austastung des Nasenrachenraumes zur Verfügung. Bevor man an die direkte Besichtigung des Naseninnern geht, untersuche man beide Nasenhöhlen auf ihre Luftdurchgängigkeit, indem man das eine Nasenloch zuhält und durch das andere stark ein- und ausatmen lässt. Zur Ausführung der Rhinoscopia anterior führt man ein Speculum (Fig. 85 und 86) in die Nasenhöhle ein und beleuchtet mit Hilfe einer Stirnlampe oder eines Reflektors das

Digitized by Google

Naseninnere (Fig. 87). Während der Besichtigung lässt man bei zugehaltenem anderen Nasenloch den Patienten durch die Nase schnaufen, um etwa tiefer

Fig. 87. Rhinoscopia anterior.

Fig. 88. Rhinoscopia posterior.

gelegene Polypen nach vorn flottieren zu sehen. Die Rhinoscopia posterior (Fig. 88) ist bei empfindlichen Individuen nur nach Bepinselung der Rachen-

Digitized by Google

schleimhaut mit 4% Cocainlösung ausführbar. Man lässt den Patienten mit Hilfe eines leinenen Tuches seine Zunge selbst festhalten und führt einen kleinen, etwas stärker abgebogenen Kehlkopfspiegel in den Mund bis hinter die Uvula ein. Lässt man jetzt den Patienten behufs Hebung des Gaumensegels einen Vokal (a oder i) phonieren und beleuchtet man mit Stirnlampe oder Reflektor die Mundhöhle, dann bekommt man die Choanen, das Vomer und einen Teil der Nasenmuscheln (mittlere und untere) zu Gesicht. Wenn trotz Phonierens die Uvula vor dem eingeführten Spiegel liegen bleibt, dann kann man sich das Gesichtsfeld dadurch freihalten, dass man sie mit einem feinen einzinkigen Häkchen beiseite zieht.

Die digitale Austastung des Nasenrachenraumes erfordert etwas Uebung, um einerseits die für den Patienten höchst unangenehme Untersuchung möglichst schnell und schonend zu gestalten, und um andererseits in der kurzen Zeit alle Abweichungen von der Norm sicher bestimmen zu können. Bei Kindern und unruhigen Erwachsenen schiebe man in einen Mundwinkel einen Kork zwischen die Backzähne, um nicht gebissen zu werden, führe einen Zeigefinger bis an die hintere Rachenwand in den Mund des Patienten ein und taste nun, mit schnellem Griff die Uvula umgreifend, die Begrenzungen des Nasenrachenraumes ab, d. h. die beiden Choanen, die Schädelbasis, die hintere Rachenwand und die Gegend beider Rachentonsillen. So kann man sich am sichersten orientieren, ob die etwa vorliegende Nasengeschwulst nach hinten über die Choanen hinausragt oder ob die Behinderung der Nasenatmung durch Geschwülste des Nasenrachenraumes bedingt ist, welche die Choanenmündung hinten verlegen.

Die Entfernung der Nasenpolypen lässt sich in Fällen, in denen der Stiel gut zugänglich gemacht werden kann, durch Abschnürung mittels einer Drahtschlinge (Fig. 89) bewerkstelligen, In anderen Fällen fasst man sie fest mit einer Polypenzange, d. h. mit einer

Digitized by Google

Kornzange, deren Branchen gefenstert sind, und reisst sie mit einigen Drehbewegungen der Zange heraus. Infolge der Quetschung und Torsion der Polypen ist die Blutung gewöhnlich nicht erheblich und durch Tamponade der Nase mit Jodoformgaze leicht zu stillen. Ist die ganze Nasenhöhle mit Polypen angefüllt, die auch nach hinten über die Choane hinausragen, dann ist behufs radikaler Entfernung erstens eine leichte Narkose wünschenswert, zweitens zu empfehlen, einen Zeigefinger vom Mund her wie oben angegeben in den Nasenrachenraum zu führen und die sich nach hinten vorwölbenden Polypen durch die Choane nach vorn zurückzudrängen. Wenn man nun die Polypen mit der Zange entfernt, bis man den gegen die Choane drängenden Finger freiliegend fühlt, dann hat man die besten Garantien, die Ausräumung der Nasenhöhle auch vollständig gemacht zu haben. Man denke übrigens daran, dass bösartige Oberkiefergeschwülste nicht selten schon in einem früheren Stadium in die Nasenhöhle hineinwachsen und hier als „Polypen“ imponieren (siehe Seite 191).

Fig. 89.

Die bösartigen Geschwülste, Sarkome und Karzinome, des Naseninnern kommen primär selten zur Beobachtung, häufiger wachsen sie, z. B. vom

Digitized by Google

Oberkiefer ausgehend, sekundär in die Nase hinein. Das schnelle Wachstum, eine unförmige Auftreibung der Nase, häufiger auftretende Blutungen, sowie schliesslich die Metastasenbildung in der nächstgelegenen Lymphdrüsengruppe am Unterkieferrand müssen schon frühzeitig den Verdacht auf eine maligne Neubildung erwecken. Trotzdem geschieht es nicht selten, dass derartige Geschwülste als „Polypen" intranasal in wiederholten Sitzungen entfernt werden, bis schliesslich die schnell folgenden Lokalrezidive den bösartigen Charakter der Geschwulstbildung offenbaren. In anderen Fällen markiert sich die karzinomatöse Neubildung als ein Schleimhautgeschwür, welches trotz der mit Vorliebe ausgeführten, lang fortgesetzten Aetzbehandlung mit dem Argentumstift sich im Flächen- und Dickendurchmesser weiter entwickelt. Besteht irgend ein Zweifel über die Natur des Leidens, dann ist die mikroskopische Untersuchung eines exzidierten Probestückchens von der grössten Bedeutung.

Behufs radikaler Entfernung der primären malignen Nasengeschwülste ist eine ausgiebige Freilegung des Krankheitsherdes unbedingt erforderlich. Sie gelingt durch Spaltung der Nase in der Mittellinie, wie sie oben zur Entfernung fest eingeklemmter Fremdkörper (Seite 148) angegeben worden ist, oder durch temporäre Resektion der ganzen nach der Seite umzuklappenden äusseren Nase nach V. v. Bruns mit Hilfe eines Winkelschnittes, welcher Haut, Knorpel und Knochen an der Nasenwurzel und der Nasolabialfalte, sowie die Oberlippe dicht unterhalb des Nasenloches durchtrennt.

Die plastischen Nasenoperationen.

Plastische Operationen an der Nase kommen in Frage bei der sogenannten Sattelnase (Seite 109), bei Defektbildungen der Nase, die entweder durch chronisch entzündliche (tuberkulöse, syphilitische) Erkrankungen oder durch Operationen entstanden sind,

Digitized by Google

welche wegen bösartiger Geschwülste haben ausgeführt werden müssen, oder nach schweren Verletzungen. Zur Beseitigung der Sattelnase hat man früher komplizierte plastische Operationsverfahren anwenden müssen, um der eingesunkenen Nase durch eine feste knöcherne Stütze eine der Norm ähnliche Gestalt wieder zu verleihen. Das von König ausgebildete Operationsverfahren bestand aus drei Akten: 1. Quere Spaltung der Haut über dem Sattel und Auseinanderziehen der Wundränder in der Längsrichtung der Nase; 2. Bildung eines schmalen Hautperiostknochenlappens von der Stirn nach Müller-König (Fig. 13.), dessen Stiel dicht oberhalb der Nasenwurzel gelegen ist. Umklappung dieses Lappens derart, dass er, mit der Hauptseite gegen die Nasenhöhle gewendet, in die im ersten Akte gebildete Lücke zu liegen kommt. Einnähung hierselbst. 3. Bildung eines zweiten gestielten Lappens aus der Stirnhaut allein, dessen Stiel neben dem ersteren gelegen ist; Drehung des Lappens derart, dass seine Wundfläche die des ersteren deckt, und Fixation mit einigen Nähten. Bedeckung der infolge der Lappenbildung entstandenen Defekte durch Transplantation nach Thiersch. Die kleine Hautbrücke, welche infolge des im zweiten Akt gebildeten Lappens bestehen blieb, hat König einige Monate nach der ersten Operation durch Exzision und Naht geschlossen.

Dieses Verfahren, das später noch verschiedentlich modifiziert und verbessert worden war, findet wie gesagt, zur Korrektur der Sattelnase kaum noch Anwendung, da wir in den von Gersuny eingeführten Paraffin-Injektionen ein Mittel erhalten haben, um derartige Difformitäten auf einfachere und kosmetisch wirksamere Weise zu beseitigen. Gersuny hatte ursprünglich die Paraffin-Injektionen zur Beseitigung von Incontinentia urinae bei Frauen, deren Sphincter urethrae nicht funktionierte, angewendet, indem er unter aseptischen Cautelen rings um den Sphincter sterilisiertes Paraffin einspritzte, welches hier

Digitized by Google

einen harten Wall bildete und den unwillkürlichen Harnfluss verhinderte. Bald wurde die Methode auch für andere Zwecke verwendet und feierte besondere Triumphe bei der Korrektur der Sattelnase. Ursprünglich wurde hartes Paraffin mit einem Schmelzpunkt von etwa 50° verwendet, später zeigte Gersuny, dass dieselben Erfolge sich auch mit einem weichen Paraffin (Schmelzpunkt 42°), ja sogar mit einem Gemisch von Paraffin und Vaseline erzielen liessen. Gewisse Gefahren haften der Paraffin-Injektion an, die sich nur durch sorgfältigste Beachtung der Technik vermindern lassen. So kann es dadurch, dass das Paraffin in eine Vene gelangt, zu Embolien der Lungenkapillaren kommen mit bedenklichen Störungen der Atmung, dann sind einige Fälle von Thrombose der Vena ophthalmica mit folgender Blindheit auf einem Auge bekannt geworden, ja sogar eine Embolie der Art. centralis retinae trat im direkten Anschluss an die Korrektur einer Sattelnase bei einem Individuum ein, bei dem augenscheinlich ein Foramen ovale im Herzseptum als angeborene Anomalie vorlag. Eine weitere Gefahr liegt darin, dass bei Paraffinen mit hohem Schmelzpunkt die Temperatur der eingespritzten Masse leicht eine zu hohe ist und dass hierdurch die Gewebe bis zur Gangränbildung geschädigt werden können. Ueber die Frage, ob die Verwendung eines Paraffins mit höherem oder niederem Schmelzpunkt zweckmässiger ist, sind die Ansichten z. Zt. noch geteilt. Folgende Vorsichtsmassregeln sind bei Vornahme der Injektionen zu beachten: 1. Man führe zunächst eine feine Kanüle in das subkutane Gewebe ein und achte darauf, dass sich aus der Kanüle kein Blut entleert, um sicher zu sein, nicht direkt in eine Vene hinein zu spritzen. 2. Die Temperatur des Paraffins darf bei der Injektion 55° C nicht übersteigen. 3. Während der Injektion und bis zum Erhärten des Paraffins muss ein Assistent das Gewebe rings um die zu injizierende Stelle fest mit den Fingern komprimieren, damit eine Verschleppung des Paraffins auf dem Blutwege verhindert wird.

Digitized by Google

Abgesehen von den oben erwähnten Gefahren, liegt eine Schwierigkeit noch darin, dass das injizierte Paraffin leicht weiter in das Gewebe dringt, als der Operateur es beabsichtigt, und nur ein in dieser Methode geübter Arzt wird alle die genannten Klippen zu umschiffen wissen.

Fig. 90. Syphilitische Sattelnase.

Um das Paraffin während der Injektion so warm zu erhalten, dass es flüssig bleibt, und um die leicht sich verstopfende Kanüle unter starkem Druck ausspritzen zu können, sind eine Reihe besonderer Injektionsspritzen konstruiert worden. Das in das subkutane Gewebe eingebrachte Paraffindepot wird schnell vom Bindegewebe fest umwachsen und bleibt, soweit die bisherigen Erfahrungen reichen, bei asep-

Digitized by Google

tischem Verlauf unverändert als harte Masse im Gewebe liegen.

Fig. 90 gibt das Bild einer syphilitischen Sattelnase wieder, deren Korrektur durch Paraffin-Injektion in Fig. 91 dargestellt ist.

Kleine Defekte der Nase lassen sich durch ge-

Fig. 91. Korrektur der Sattelnase (Fig. 90) durch Paraffin-Injektion.

stielte Hautlappen aus der Nachbarschaft, speziell von der Wange, zum Verschluss bringen. Der Verlust eines Nasenflügels wird am besten durch einen Hautlappen, der der anderen Nasenhälfte entnommen ist, ersetzt (Fig. 92 und 93); die Wundfläche, welche der abgelöste Lappen zurücklässt, wird in derselben Sitzung nach Thiersch durch Haut-Transplantation gedeckt. Für den plastischen Ersatz der ganzen Nase liegen

Digitized by Google

hat, keine Wangen- oder Stirnnarben zu setzen, ist die von Tagliacozza ausgebildete italienische Methode. Nach ihr wird ein entsprechend zugeschnittener gestielter Hautlappen des Oberarms verwendet, der in den Defekt eingenäht wird. Um das zu ermöglichen, muss der Arm in eine Stellung gebracht werden, wie sie in Fig. 96 abgebildet ist, und

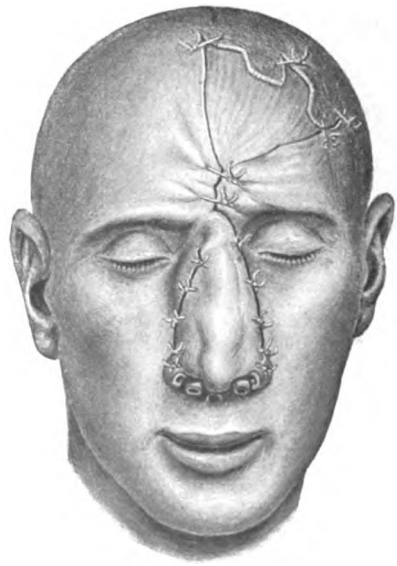

Fig. 95.

darin bis zur festen Einheilung des Lappens 12 bis 14 Tage lang durch einen Gipsverband erhalten werden. Dann kann der Stiel des Lappens durchtrennt werden. Dass diese Methode aber für den Patienten äusserst lästig und qualvoll ist, liegt auf der Hand.

Ist der Nasendefekt ein vollständiger und fehlt das knöcherne Septum, das eine Stütze für die neu

Digitized by Google

zu bildende Nase abgeben könnte, dann sind nur Operationsmethoden verwendbar, welche nach dem Prinzip der oben beschriebenen König'schen Operation der Sattelnase durch einen Hautknochenlappen ein festes Nasengerüst bilden. Die Methode ist, wenn der äussere Lappen zur Bildung der Nasenflügel und des häutigen Septums in der bereits angegebenen Art zugeschnitten

Fig. 96. Nasenplastik. Italienische Methode.

wird, hier ohne weiteres zu verwenden und gibt die besten Resultate.

Dass bei all diesen Operationen die allgemeinen Regeln in Bezug auf die Ernährung der Lappen, auf die Breite des Stieles, elastische Retraktion der Gewebe (Seite 131) u. s. w. beachtet werden müssen, versteht sich von selbst.

Digitized by Google

Die Geschwülste des Nasenrachenraumes.

Zu den Geschwülsten des Nasenrachenraumes, welche chirurgisches Interesse beanspruchen, gehören die Hypertrophie der Rachenmandel und die an der Schädelbasis gelegenen, in den Nasenrachenraum hineinragenden Fibrome oder Fibrosarkome.

Die Hypertrophie der Rachenmandel ist sehr häufig mit einer allgemeinen Wucherung adenoider Vegetationen in weiterer Umgebung der Rachenmandel und besonders auch an der hinteren Rachenwand vergesellschaftet. Die Erkrankung beschränkt sich ausschliesslich auf das Kindes- und Wachstumsalter und ruft eine Reihe nicht unbedenklicher Störungen hervor, deren ursächlichen Zusammenhang man erst in neuerer Zeit erkannt hat. Die durch adenoide Wucherungen bedingten Krankheitserscheinungen beruhen in erster Linie darauf, dass die Choanen und die Eustachi'sche Tube verlegt werden. Infolgedessen ist erstens die Nasenatmung behindert, die Kinder schlafen mit offenem Munde und sind hierdurch für Entzündungen der Gaumenmandeln und der oberen Luftwege leichter empfänglich; zweitens werden in den Tuben Sekretverhaltungen begünstigt, die Gehörfähigkeit der Kinder leidet, und der Entstehung von Mittelohrentzündungen ist Tür und Tor geöffnet. Nicht selten wird die Aufmerksamkeit der Eltern erst dadurch geweckt, dass das Kind in der Schule schlechter fortkommt, und dass Klagen über Unaufmerksamkeit, Trägheit und allgemeine Schlaffheit laut werden. Auf Befragen wird der Arzt dann häufig feststellen können, dass das Kind stets mit offenem Munde schläft, und wird sich durch die oben beschriebene digitale Untersuchung des Nasenrachenraumes von dem Vorhandensein der adenoiden Wucherungen als Quelle all der genannten krankhaften Zustände überzeugen können. Sobald die Ursache erkannt ist, ist auch die Entfernung der adenoiden Vegetationen indiziert. Ohne auf

Digitized by Google



Fig. 97.

eine Aufzählung der zahlreichen Spezialinstrumente einzugehen, die für diese Operation angegeben worden sind, will ich mich darauf beschränken, das Verfahren zu schildern, welches sich mir in häufiger Anwendung bewährt hat. Bei fast aufrecht gestelltem Oberkörper wird eine nicht zu tiefe Narkose eingeleitet; nach Einlegung einer Doyenschen Mundsperre (Fig. 97) drückt man mit der linken Hand mit rechtwinklig abgebogenem Spatel die Zunge nach abwärts, führt mit schnellem Griff die von Jurasz angegebene Nasenrachenzange

Fig. 98. Nasenrachenzange nach Jurasz.

(Fig. 98) hinter den weichen Gaumen und schneidet die vorher genau abgetasteten Wucherungen ab. Etwa noch hinten zurückgebliebene Reste werden entfernt, indem man gleich hinterher das von Beckmann konstruierte Ringmesser (Fig. 99) hinter den weichen

Fig. 99.

Gaumen einführt und dieselbe Stelle mit einigen schabenden Zügen von oben nach unten abschabt. Die Blutung ist dabei meist eine geringe.

Auch die an der Schädelbasis gelegenen und in den Nasenrachenraum hineinragenden Fibrome

Digitized by Google

und Fibrosarkome kommen nur bei jugendlichen Individuen vor und bilden sich gewöhnlich zurück, wenn das Wachstumsalter, also etwa das 21. Lebensjahr überschritten ist. Daraus wäre ja zunächst der Schluss berechtigt, solche Geschwülste ruhig sich selbst zu überlassen; das ist jedoch nicht immer angängig, denn die Beschwerden und Gefahren, denen ein solcher Kranker ausgesetzt ist, sind so erheblich, dass eine Entfernung der Geschwulst dringend erforderlich ist.

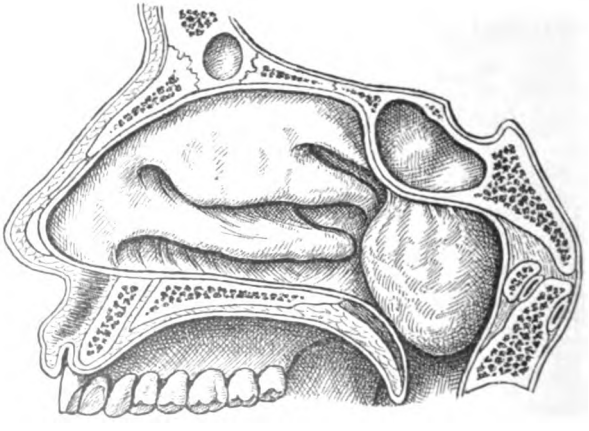

Fig. 100. Fibrosarkom des Nasenrachenraumes.

Fig. 100 stellt schematisch die Lage eines solchen Tumors dar und lässt ohne weiteres erkennen, wie mit zunehmendem Wachstum der Geschwulst die Choanenöffnungen mehr und mehr verlegt werden müssen. Dementsprechend tritt als erstes Symptom die Behinderung der Nasenatmung und der nasale Beiklang der Sprache in Erscheinung. Bei weiterer Grössenzunahme kann der Tumor in die benachbarten Kieferhöhlen hineinwachsen, ja sogar durch den kontinuierlichen Druck die anliegenden Knochen atrophisch machen und sie zur Usur bringen. Abgesehen von der durch

Digitized by Google

Behinderung der Nasenatmung bedingten Unbequemlichkeit und der geschaffenen Disposition für Entzündungen der Luftwege, harren aber noch ernstere Gefahren des Kranken, denn diese Geschwülste neigen sehr zu Blutungen, nicht selten so ernster Art, dass das Leben direkt bedroht ist.

Fig. 101. Temporäre Oberkiefer-Resektion nach v. Langenbeck.

Zur Entfernung der Geschwulst wird man sich in den Fällen, in welchen sie wie ein polypöser Tumor gestielt ist, der elektrisch glühbaren Drahtschlinge bedienen können, mittels deren der Stil entweder von der Nase oder vom Munde her umfasst und abgebrannt wird; man muss dabei auf ziemlich heftige Blutung gefasst sein, schnell einen Jodoformgaze-Tampon auf die blutende Stelle führen und ihn, während man den Patienten aufrecht setzt, etwa

Digitized by Google

10 Minuten lang fest mit den Fingern gegen die Schädelbasis andrücken. Ist der Tampon gut angelegt, so kann er mehrere Tage an Ort und Stelle liegen bleiben. Bei rezidivierenden grösseren oder stark blutenden Geschwülsten ist eine übersichtliche Freilegung des Krankheitsherdes sehr wünschenswert; man kann dies entweder vom Munde her durch Spaltung des mucös-periostalen Ueberzuges des harten Gaumens in der Medianlinie und Ausmeisselung eines etwa 4 cm langen und $2^1/_2$ cm breiten Stückes aus der knöchernen Gaumenplatte erzielen (Gussenbauer) oder in noch vollkommenerer Weise durch temporäre Oberkieferresektion, wie sie zuerst von v. Langenbeck ausgeführt worden ist. Bogenförmiger Weichteilschnitt wie in Fig. 101 angegeben, der bis auf den Knochen dringt. Zuerst wird eine Stichsäge in den Canalis pterygo-palatinus eingeführt und der Oberkiefer oberhalb seines Alveolarbogens parallel zum harten Gaumen durchsägt. Dann wird mit einer Drahtsäge, welche von der Fissura infraorbitalis aus um den Jochbogen geführt wird (siehe Seite 197) dieser durchtrennt. Die jetzt noch bestehende knöcherne Verbindung des Oberkiefers mit dem Stirn- und Nasenbein wird eingebrochen, indem man mit starkem Elevatorium den Oberkiefer heraushebelt und medialwärts umklappt. Nun übersieht man die Nasenrachenhöhle zur Genüge, um selbst ausgedehnte Tumoren unter Leitung des Auges exstirpieren zu können. Zum Schluss wird der bei Seite geklappte Teil des Oberkiefers wieder in seine normale Lage gebracht und die Haut darüber exakt vernäht.

Chirurgie der Stirnhöhle.

Die Verletzungen der Stirnhöhle gehören in den Bereich der Schädeldachfrakturen, über die das Wesentliche auf Seite 17 und ff. bereits gesagt ist. Als Besonderheit verdient noch Erwähnung, dass es hierbei durch Lufteintritt in das subkutane Zellgewebe und in die Orbita selbst zu Emphysem der

Digitized by Google

Augenlider und des Bulbus kommen kann. Die Folge ist eine akut entstandene, starke, emphysematöse Anschwellung der Lider und eine Protrusio bulbi, welche durch Pressen bei zugehaltener Nase sich willkürlich steigern lässt (Fig. 102). Der Patient und seine Angehörigen sind über die plötzlich eingetretene Entstellung gewöhnlich sehr erschreckt, doch gehen

Fig. 102. Emphysem der linken Augenlider bei Fraktur der Stirnhöhle.

die Erscheinungen unter einem Kompressionsverband schnell zurück.

Die eitrigen Entzündungen der Stirnhöhle sind häufiger, als es gemeinhin angenommen wird. Bekanntlich steht die Stirnhöhle durch einen, für eine Sonde meist bequem passierbaren Gang, der dicht unterhalb der mittleren Muschel in die Nasenhöhle mündet, mit dieser in direkter Verbindung, und so ist

Digitized by Google

es leicht erklärlich, dass Katarrhe und stärkere Entzündungen der Nasenschleimhaut sich in die Stirnhöhle hinein fortsetzen können. Darauf beruhen die quälenden Schmerzen, welche bei vielen Menschen im Verlauf eines jeden stärkeren Schnupfens in einer oder in beiden Stirnhöhlen sich lokalisieren. Solange der Abfluss in die Nase freibleibt, nimmt auch die Schleimhaut der Stirnhöhle mit Ablauf des Katarrhs bald ihre normale Beschaffenheit wieder an, ist er jedoch erschwert, dann kommt es zu Eiterverhaltungen in der Stirnhöhle. Der weitere Verlauf gestaltet sich verschieden, indem das eine Mal noch teilweise unvollkommene Eiterentleerungen von Zeit zu Zeit in die Nase stattfinden und das andere Mal bei vollständigem Verschluss der Kommunikationsöffnung sich ein Empyem in der abgeschlossenen Stirnhöhle entwickelt. Das Leiden wird chronisch, zieht sich gewöhnlich durch viele Wochen und Monate hin und ruft heftige, sowohl spontan auftretende, wie durch Druck von aussen auslösbare Schmerzen hervor. Ausser diesen genannten Symptomen haben wir noch in der Durchleuchtung der Stirnhöhlengegend ein Mittel, das uns zur Sicherstellung der Diagnose sehr wesentliche Dienste zu leisten vermag. Der in Fig. 103 abgebildete Apparat beherbergt eine kleine elektrische Glühlampe, über die ein zylindrischer Schutzmantel

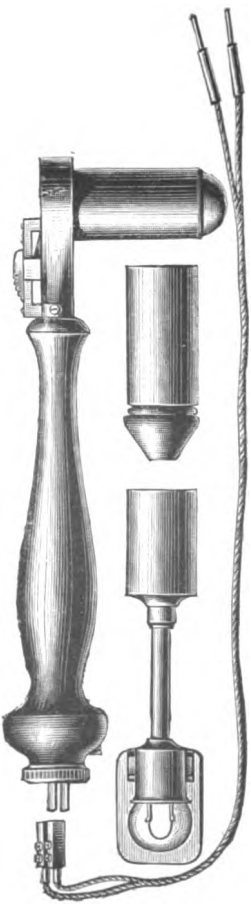

Fig. 103.

Digitized by Google

aus Hartgummi geschoben werden kann. Drückt man nun den Apparat, wie es in Tab. 14 erkennbar ist, in der Richtung nach innen und oben in den inneren Augenwinkel hinein, dann kann man im verdunkelten Raum die Stirnhöhle durchleuchten und ihre Grenzen erkennen. Ist die Stirnhöhle durch Eiter oder Tumormasse ausgefüllt, dann leidet natürlich ihre Durchleuchtungsfähigkeit, die kranke Seite bleibt dunkel, während die gesunde das normale Bild, wie es in Tab. 14 dargestellt ist, aufweist.

Stagniert das in der Stirnhöhle befindliche Sekret, so kann es nicht nur zu Dehnungen und Vorwölbungen der Knochenwände sowohl gegen den Bulbus, wie nach aussen hin, sondern auch zur Perforation des Knochens kommen. Und wenn ein solcher Durchbruch durch die hintere Wand der Höhle stattfindet, dann ist die Gefahr der Entstehung einer Meningitis natürlich eine sehr grosse. Zuweilen gelingt es noch, wenigstens in den Fällen, in denen die Kommunikationsöffnung noch nicht ganz verlegt ist, durch vorsichtige Sondierung von der Nase her und durch regelmässig durchgeführte Ausspülungen mit reizlosen antiseptischen Flüssigkeiten (Kalium permanganatum oder essigsaurer Tonerde) eine Ausheilung zu erzielen, in anderen Fällen ist aber eine vollkommene Heilung nur durch eine radikale chirurgische Operation möglich. Die früher gelegentlich gemachten Versuche, eine ausgiebige Kommunikation zwischen Stirn und Nasenhöhle dadurch herzustellen, dass man einen Troikart von der Nase aus in die Stirnhöhle hindurchstiess, hat man mit Recht aufgegeben, da es dabei leicht zu gefährlichen Verletzungen der Siebbeinzellen kommen kann. Ungefährlicher und in ihrem Verlauf sicherer ist die breite Freilegung der Stirnhöhle von aussen her nach Kuhnt. Dabei muss man sich genau die anatomischen Verhältnisse vor Augen führen, muss wissen, dass die Grösse der Stirnhöhle individuell sehr verschieden ist, dass das dünne Septum zwischen den beiden Höhlen gewöhnlich nicht in der Mittellinie liegt, sondern meist

Digitized by Google

Tab. 14.

Durchleuchtung der normalen Stirnhöhle im Dunkelzimmer.

---

schräg nach der einen oder anderen Seite verläuft und muss vor allen Dingen die knöchernen Auftreibungen der Siebbeinzellen kennen, die sich zuweilen stark in das Lumen der Stirnhöhle vorwölben. Behufs Eröffnung der Stirnhöhle wird ein Bogenschnitt im Bereich der Augenbraue geführt, um die Narbe späterhin möglichst wenig sichtbar zu machen; dann wird mit schmalem Hohlmeissel ein kleines Loch aus der Vorderwand der Stirnhöhle herausgeschlagen und von ihm aus mit der Hohlmeisselzange die ganze Vorderwand abgekniffen. Diese Abtragung muss vollständig ohne Zurücklassung irgendwelcher köchernen Buchten gemacht werden. Den Schluss der Operation bildet die Entfernung der gesamten Stirnhöhlenschleimhaut und sorgfältige Hautnaht, wobei man zweckmässigerweise für die erste Zeit noch ein dünnes Drainrohr einführt.

Um eine Entstellung nach Möglichkeit zu vermeiden, kann man die Operation auch osteoplastisch ausführen, indem man nach Kocher die Vorderwand der Stirnhöhle ohne Ablösung des Periostes mit schneidender Zange nach beiden Seiten durchtrennt, den so gebildeten Lappen an der Basis einbricht und ihn nach erfolgter Ausräumung wieder zurückklappt.

Als Geschwülste in der Stirnbeinhöhle kommen Schleimhautpolypen, Osteome, Karzinome und Sarkome zur Beobachtung. Sie rufen einen dumpfen Stirnhöhlenschmerz hervor und führen je nach dem Charakter der Geschwulst mehr oder weniger schnell zu einer Auftreibung der Stirnhöhlengegend. Eine sichere Diagnose ist in den meisten Fällen erst nach der Aufmeisselung der Höhle möglich.

Digitized by Google

Digitized by Google

Digitized by Google

V. Chirurgie der Kiefer.

Von den Missbildungen, welche an Zähnen und Kiefern zur Beobachtung kommen, haben die sehr häufigen Stellungsanomalien der Zähne, welche entweder mit den entsprechenden Zähnen des anderen Kiefers nicht in richtiger Weise zusammentreffen oder um ihre Achse gedreht und infolgedessen schief gestellt sind, oder an falscher Stelle zum Durchbruch gelangt sind, nur ein geringes chirurgisches Interesse. Wichtiger sind die Funktionsbehinderungen, welche durch Wachstumsstörung der ganzen Kiefer hervorgerufen werden können. Ist der Unterkiefer im Verhältnis zum Oberkiefer zu gross (sog. Progenie), dann kommen die beiden Zahnreihen nicht miteinander in Berührung, und der Kauakt kann dadurch bis zur Unmöglichkeit behindert sein. Ich sah einen solchen Fall bei einem jungen Mann von 18 Jahren, bei dem nur der letzte Backzahn jederseits mit dem gegenüberliegenden Zahn in Berührung gebracht werden konnte. Eine Beseitigung des für die gesamte Verdauung nicht ganz gleichgültigen Zustandes liesse sich vielleicht durch Resektion eines Unterkieferstückes erzielen.

Das Gegenstück hierzu ist der zu kleine, im Wachstum zurückgebliebene Unterkiefer (sog. Opisthogenie), wie er entweder angeboren oder als Folge in der Kindheit überstandener Resektion der Kiefergelenke oder anderweitiger Verödung der Epiphysengrenze, z. B. durch eine Entzündung, beobachtet wird. Das Gesichtsprofil erfährt durch das Zurückbleiben des Unterkiefers eine arge Entstellung, die man sehr bezeichnend „Vogelgesicht“ genannt hat. Ein ähnliches Bild kann auch bei normalem Unterkiefer dadurch zustande kommen, dass der Oberkiefer zu stark nach vorn wächst (sog. Prognathie).

Verletzungen der Kieferknochen.

Frakturen des Oberkiefers können den Alveolarbogen und den Körper betreffen. Die Brüche des Alveolarbogens entstehen zuweilen bei unvorschriftsmässigem Zahnziehen, wenn statt des Zahnes

Digitized by Google

die Alveole mit der Zange gefasst wird. Häufiger aber ist es ein starker Schlag, der das Gesicht trifft, nicht selten ein Hufschlag, durch den, wie ich es in einem Fall sah, der ganze Alveolarrand der einen Oberkieferhälfte im Zusammenhang herausgeschlagen werden kann. Der Oberkieferkörper ist so fest in seine Umgebung eingefügt, dass nur schwerste, direkte Gewalten ihn zu zertrümmern imstande sind. Als solche kommen nicht selten Explosionen in Steinbrüchen, dann auch Hufschläge in Frage. Die Behandlung hat neben der Reinigung äusserer Wunden auf peinliche Sauberhaltung des Mundes durch häufige Mundspülungen hinzuwirken, um septische Entzündungen der Wunde hintanzuhalten.

Die Frakturen des Unterkiefers können den Alveolarrand, den Körper, den aufsteigenden Kieferast und die Fortsätze betreffen. Der häufigste Bruch ist der des Unterkieferkörpers und zwar medial oder lateral neben dem Eckzahn. Die Entstehungsursache dieses Bruches ist entweder ein direkter Schlag, der den Unterkiefer trifft oder eine indirekte Gewalteinwirkung durch Zusammenpressung und Ueberbiegung des Unterkiefers. Durch den M. masseter und temporalis wird der hintere Teil des Knochens in typischer Weise derart dislociert, dass er gegen den Oberkiefer angezogen wird, während die Halsmuskeln (M. mylohyoideus, m. sternohyoideus, m. thyreohyoideus) das übrige Stück des Unterkiefers nach abwärts ziehen (Fig. 104).

Fig. 104. Fraktur des Unterkiefers nach Anger.

Die Therapie hat die Fixation in richtiger Stellung zu erstreben, wobei die Bewegungen des

Digitized by Google

Unterkiefers möglichst wenig behindert sein sollen. Seit uns die Zahnärzte gelehrt haben, durch zweckmässige Schienenverbände dieses Ziel zu erreichen, sind die in früherer Zeit angewandten schleuderartigen Verbände, welche den ganzen Unterkiefer gegen den Oberkiefer andrücken, nicht mehr in Verwendung. Fig. 105 zeigt, wie eine solche Zahnschiene anzulegen ist: Ein starker Silberdraht wird so um die gesamte Zahnreihe gebogen, dass er sich der Form des Alveolarrandes innig anschmiegt; durch kleine Drahtschlingen, welche, wie auf dem Bild ersichtlich, zwischen einzelnen Zähnen oder besser an Stelle von Zahnlücken hinzugefügt werden, wird er noch besonders befestigt. Hat man in der Anfertigung derartiger Schienen keine Uebung, dann lässt man sie besser durch einen Zahnarzt herstellen. Die Fixation durch Silberdrahtumwicklung nur einiger, der Bruchstelle beiderseits benachbarter Zähne zu bewirken, ist nicht empfehlenswert, weil dies leicht zum Lockerwerden und Ausfallen der betreffenden Zähne führt.

Fig. 105. Dratschiene für den Unterkieferbruch.

Schliesslich sei noch erwähnt, dass man in geeigneten Fällen, hauptsächlich wenn die Bruchfragmente durch ausgedehnte Weichteilverletzungen ohnedies freiliegen, auch durch eine Knochennaht die Vereinigung der Bruchenden bewirken kann; zu dem Zweck muss jederseits neben der Bruchstelle ein Loch durch den Kieferbogen gebohrt werden, behufs Durchführung eines kräftigen Drahtes aus Silber oder Aluminiumbronze.

Auf sehr sorgfältige Zahn- und Mundpflege ist in jedem Fall besonderes Gewicht zu legen.

Digitized by Google

Für die Brüche des Alveolarbogens gilt dasselbe, was oben für die gleichen Brüche des Oberkiefers gesagt worden ist.

Die Fraktur des aufsteigenden Kieferastes führt gewöhnlich nicht zu besonderer Dislokation; sie kann aus der Funktionsstörung beim Oeffnen und Schliessen des Mundes, aus der Druckschmerzhaftigkeit und aus der Krepitation bei Bewegungen diagnostiziert werden.

Der isolierte Bruch des Proc. coronoideus verdient als typisches Beispiel einer Rissfraktur durch Kontraktion des M. temporalis besondere Erwähnung.

Betreffs der Fraktur des Gelenkfortsatzes sei darauf hingewiesen, dass man normalerweise dicht vor dem äusseren Gehörgang die Bewegungen des Gelenkköpfchens beim Oeffnen und Schliessen des Mundes deutlich fühlen kann und dass an dieser Stelle beim Vorhandensein einer Fraktur erstens eine intensive Druckempfindlichkeit besteht, zweitens bei Bewegungen des Kiefers Krepitationsgefühl erzeugt wird.

Bei der Behandlung der letztgenannten Brüche begnügt man sich mit der sorgfältigen Anwickelung eines Capistrum duplex, um ausgiebige Bewegungen des Kiefers zu verhindern, und verordnet für die erste Zeit flüssige Kost.

Fig. 106.
Luxation des Unterkiefers nach vorn.

Bei forciertem Oeffnen des Mundes z. B. durch starkes Gähnen kommt es nicht selten zu einer doppelseitigen Luxation des Unterkiefers nach vorn, indem das Gelenkköpfchen dabei über das Tuberculum articulare hin-

Digitized by Google

weggleitet, sich vor dem Tuberculum verhakt und nun nicht wieder zurückgleiten kann. Der Mund bleibt infolgedessen weit geöffnet (Fig. 106) und kann trotz aller Anstrengung nicht geschlossen werden, das Sprechen ist unmöglich, nur unverständliche Laute können hervorgebracht werden.

Bei einseitiger Luxation des Unterkiefers nach vorn besteht neben dem krampfhaften Offenstehen des Mundes eine seitliche Neigung des Unterkiefers nach der gesunden Seite hin.

Die Einrenkung der doppelseitigen Luxation geschieht in der Art, dass man sich vor den auf einem Stuhl sitzenden Patienten stellt, beide Daumen in den Mund führt und mit starkem Druck auf die Backzähne des Unterkiefers ihn zuerst nach unten drückt und dann schnell nach hinten schiebt (Fig. 107). Manchmal ist die Spannung der Muskeln, besonders des M. temporalis eine so starke, dass trotz grosser Kraftanwendung die gleichzeitige Einrenkung beider Seiten nicht gelingt; dann kann man zum Ziel kommen, indem man in derselben Weise jede Seite einzeln einrenkt.

Fig. 107.
Einrenkung der Unterkiefer-Luxation.

Wie nach jeder Einrenkung einer Luxation, so müssen auch hier durch Anlegung eines Kinnschleuder-Verbandes für etwa 14 Tage ausgiebige Bewegungen in dem Gelenk verhindert werden, da es sonst leicht zu habitueller, d. h. sich wiederholender Luxation kommen kann.

Digitized by Google

Ein ganz seltenes Vorkommnis ist die Unterkiefer-Luxation nach hinten; sie entsteht, indem das Gelenkköpfchen sich an dem, hinter der Fossa glenoidalis gelegenen, gewöhnlich nur bei Frauen stärker ausgebildeten Tuberculum tympanicum verhakt. Die Folge davon ist, dass die Zahnreihen vom Ober- und Unterkiefer fest gegeneinander gepresst sind und dass der Mund nicht geöffnet werden kann. Behufs Einrenkung muss der Unterkiefer zuerst nach unten gedrückt und dann nach vorn gezogen werden.

Entzündungen der Kiefer.

Die an den Kiefern auftretenden Entzündungen können von der Schleimhaut, von der Zahnpulpa, vom Periost oder den Kieferknochen ausgehen und können auch die Nebenhöhlen des Oberkiefers, insbesondere die Highmorshöhle befallen.

Die Entzündung der Zahnschleimhaut, Gingivitis, kann verschiedene Ursachen haben; am häufigsten steht sie im direkten Zusammenhang mit kranken Zähnen oder dem entzündeten Kiefer, dann kann sie durch Verätzung mit Laugen oder Säuren bedingt sein, kann ferner als Folge einer Vergiftung — merkurielle Stomatitis, Bleivergiftung — auftreten und schliesslich der Ausdruck einer Allgemeinerkrankung, z. B. des Skorbuts oder der Möller-Barlow'schen Krankheit sein. Dabei ist das Zahnfleisch geschwellt und gerötet, leicht reizbar und schmerzhaft, liefert zuweilen, besonders an den Zahnansätzen ein eitriges Sekret und neigt — hauptsächlich bei Skorbut — zu Blutungen; bei Bleivergiftung ist ausserdem noch am Zahnansatz ein 1 bis 2 mm breiter, weisslich-grauer Streifen, der sogenannte Bleisaum, zu erkennen.

Die Behandlung der Gingivitis hat in erster Linie in der Beseitigung der ursächlichen Schädigung zu bestehen; kariöse Zähne, deren Wurzeln entzündet

Digitized by Google

sind, müssen extrahiert werden, periostitische Abszesse sind zu spalten und bei Blei- oder Quecksilbervergiftungen ist die Möglichkeit weiterer Giftzufuhr unbedingt auszuschalten. Im übrigen kann der Zahnfleischentzündung durch Spülungen mit antiseptischen und adstringierenden Flüssigkeiten, am besten mit dünner Tonerdelösung, Einhalt getan werden. Das leider immer noch zu Mundspülungen verwendete Kali chloricum sollte seiner giftigen Eigenschaften wegen niemals verordnet werden.

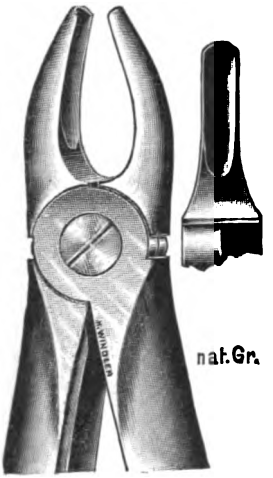

Fig. 108. Zange für obere Schneide- und Eckzähne, Schnabel in direkter Verlängerung des Handgriffes.

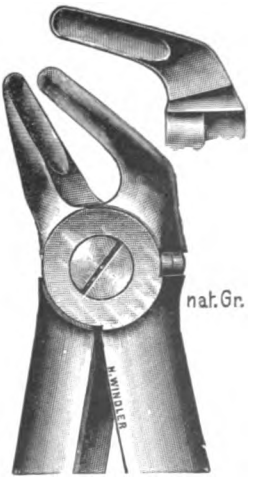

Fig. 109. Zange für untere Schneide-, Eck- und Prämolarzähne, Schnabel in stumpfem bis rechtem Winkel zum Handgriff.

Die überaus häufige Zahnkaries soll hier nur insoweit Erwähnung finden, als sie entweder durch sehr ausgedehnte Zerstörung der Zahnkrone oder durch Fortschreiten einer Entzündung auf die Zahnpulpa, Zahnwurzel und Kieferknochen zur Extraktion des betreffenden Zahnes führt. Ohne auf die Pathologie der erwähnten Zahnkrankheiten, die mehr in das

Digitized by Google

Gebiet der Zahnheilkunde gehören, näher einzugehen, soll hier nur die Technik der Zahnextraktion kurz besprochen werden, denn ihrer bedarf man auch zuweilen als Vorakt gewisser Operationen, z. B. der Ober- und Unterkieferresektion und anderer mehr. Um den zu extrahierenden Zahn sicher fassen zu können, lässt man den Kopf des sitzenden Patienten leicht nach hinten überbiegen, umfasst und fixiert ihn mit dem linken Arm und setzt die richtig ausgewählte

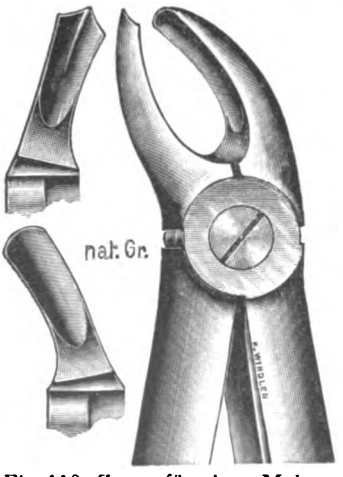

Fig. 110. Zange für obere Molarzähne rechts. Da die oberen Backzähne drei Wurzeln haben, von denen zwei auf der Wangenseite und eine auf der Gaumenseite sich befinden, so ist der zugespitzte Teil des Schnabels lateral, der abgerundete Teil medial an den Zahn anzusetzen.

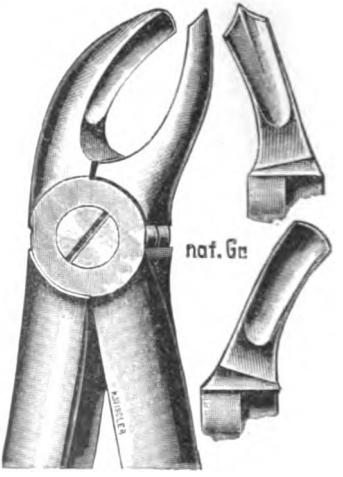

Fig. 111. Zange für obere Molarzähne links, Schnabelteile umgekehrt wie in Fig. 110.

Zahnzange so an die Zahnfleischgrenze an, dass man durch Vorschieben der Zange die Schleimhaut zurückstreift und den Zahn möglichst weit von der Krone entfernt tief fassen kann. Mit leichten, hebelnden Bewegungen, mit denen man bei den mit mehreren Wurzeln versehenen Backzähnen sehr vorsichtig sein muss, wird der Zahn gelockert und schliesslich mit

Digitized by Google

Fig. 112. Zange für untere Molarzähne, Schnabel in Form eines Rabenschnabels seitlich abgebogen.

Fig. 113. Bajonettzahnzange für obere Wurzeln.

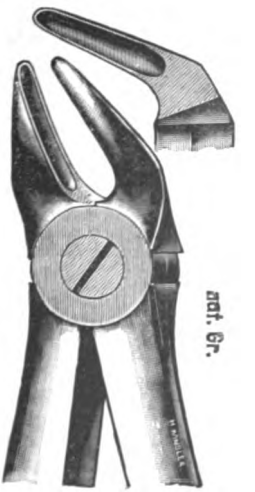

Fig. 114. Zahnzange mit stark abgebogenem Schnabel für untere Wurzeln.

Digitized by Google

kräftigem Zug extrahiert. Dass die Zahnzange wie jedes andere chirurgische Instrument in kochendem Wasser vor dem Gebrauch sterilisiert werden muss, ist heutzutage wohl ebenso selbstverständlich, wie dass das Operationsfeld, der Zahn, vorher gründlich zu reinigen ist.

Ob man eine Zahnextraktion im akuten Stadium einer Wurzelhautentzündung oder eines periostitischen Abszesses vornehmen darf oder nicht, soll von dem Allgemeinzustand des Patienten abhängig gemacht werden, denn man muss an die Möglichkeit denken, dass durch die Extraktion der bisher lokale Eiterungsprozess zu einer allgemeinen Blutvergiftung führen kann. Wenn daher der betreffende Kranke schwächlich und hinfällig ist und seine Widerstandsfähigkeit als gering erachtet wird, dann lässt man besser erst das akute Stadium trotz der quälenden Schmerzen abklingen; in anderen Fällen liegt aber kein Bedenken vor, den Zahn zu ziehen, ja es wird dadurch sogar der Prozess gewöhnlich schneller und schmerzloser verlaufen. Die Art der Zahnzange richtet sich nach der Form des zu extrahierenden Zahnes; zwar sind sogenannte Universalzangen im Handel, die für sämtliche Zähne brauchbar sein sollen, ihren Zweck aber nur unvollkommen erreichen.

Die vorstehenden Abbildungen geben die hauptsächlich gebräuchlichen Formen wieder.

Die früher vielfach im Gebrauch befindlichen Zahnschlüssel finden heute keine Anwendung mehr.

Hat man aus Versehen einen gesunden Zahn gezogen, so empfiehlt es sich, ihn sofort wieder zu reimplantieren, da seine Einheilung dann noch häufig gelingen wird.

Tief liegende Zahnwurzeln lassen sich auch gut mit Hilfe eines Zahnhebels herausbefördern; man verwendet dazu entweder einen „Gaisfuss“ (Fig. 115) oder einen Wurzelheber (Fig. 116), führt deren spitzes Ende zwischen Wurzel und Alveole ein und kann dann gewöhnlich leicht die Wurzel aus ihrem Bett herausheben.

Digitized by Google

Heftige, das Leben bedrohende Blutungen sind nach Zahnextraktionen selten, sie lassen sich am besten durch einen kleinen Jodoformgazetampon und langdauernde Digitalkompression, event. auch durch Kauterisation mit dem Paquelin zum Stillstand bringen. In hartnäckigen Fällen nehme man statt der Jodoformgaze Eisenchloridwatte oder Pengawar Dschambi (Seite 97).

Der im Verlauf einer Zahnwurzelentzündung sich bildende Eiter befindet sich oft nur in einem etwa kleinerbsengrossen, der Zahnwurzel anhängenden Säckchen; in anderen Fällen durchbricht er die Alveole, und unterhält eine kleine neben dem betreffenden Zahn gelegene Fistel. Der Eiter unterminiert aber auch zuweilen das Periost, nachdem er die Alveole durchbrochen hat, und führt zur Bildung eines Zahnabszesses, den man als Parulis bezeichnet; und schliesslich kann er — besonders am Unterkiefer — auch nach aussen durch die Haut, gewöhnlich am Kieferrand zum Durchbruch kommen. Allen diesen Fällen liegt sehr häufig eine Nekrose der Zahnwurzel zugrunde, nach deren Extraktion der Prozess schnell zur Ausheilung kommt; etwa vorhandene, noch geschlossene Abszesse müssen natürlich gespalten werden.

Fig. 115. Gaisfuss.

Fig. 116. Wurzelheber.

Von den Entzündungen der Kieferknochen selbst befällt die akute Osteomyelitis und die Phosphornekrose mit Vorliebe den Unterkiefer, während die Tuberkulose und Syphilis sich hauptsächlich im Oberkiefer lokalisieren.

Digitized by Google

Die akut infektiöse Osteomyelitis des Unterkiefers ist eine Krankheit des jugendlichen Alters; sie setzt plötzlich mit hohem Fieber und schwerem Krankheitsgefühl ein, die Wange schwillt an der befallenen Stelle des Unterkiefers an und wird hier spontan und auf Druck überaus schmerzhaft. Bald kommt es zur Bildung eines periostitischen nach aussen langsam durchbrechenden Abszesses. Oft stellt die Osteomyelitis des Unterkiefers nicht die einzige Lokalisation der Erkrankung dar und bildet sich hier, nachdem an anderen Körperstellen osteomyelitische Abszesse in die Erscheinung getreten sind, mehr schleichend aus. Als Ursache liegt in diesen Fällen meist der gewöhnliche Erreger der akuten Osteomyelitis, Staphylococcus pyogenes aureus zugrunde, welcher auf dem Blutwege dahin verschleppt worden ist, doch tritt die Krankheit auch metastatisch im Anschluss an andere Infektionskrankheiten auf und kann z. B. durch Streptokokken, Typhusbazillen und andere Keime hervorgerufen werden. Im ersten akuten Stadium wird man sich mit der Spaltung des Abszesses von ausssen her begnügen und wird dabei das Periost in mehr oder weniger grosser Ausdehnung vom Knochen abgehoben finden. Kommt es im weiteren Verlauf später zur Bildung eines Knochensequesters, dann fühlt man entweder an der äusseren oder inneren Fläche des Kieferkörpers eine knöcherne Verdickung, die sog. Totenlade, und von der an der Inzisionsstelle zurückgebliebenen Fistel aus gelangt man mit einer Sonde auf entblössten und rauhen Knochen. Mit der Freilegung und Entfernung des Sequesters muss man warten, bis die vollständige Demarkation des toten Knochenstückes angenommen werden kann; erst dann ist die neugebildete Totenlade stark genug, um dem Kiefer genügenden Halt zu gewährleisten. Je nach der Grösse des Sequesters ist dieser Zustand nach 1—2 Monaten erreicht.

Die Tuberkulose des Oberkiefers hat ihren Praedilektionssitz am unteren Orbitalrand jugendlicher Individuen. Langsam und schleichend bildet sich dicht

Digitized by Google

unterhalb des unteren Augenlides — sehr häufig als Teilerscheinung einer allgemeinen Knochentuberkulose — ein kleiner Abszess aus, nach dessen Spaltung man auf einen kariösen Herd am Orbitalrand gelangt. Sorgfältige Ausschabung des erkrankten Knochens bis ins Gesunde hinein und Entfernung der tuberkulösen Granulationen mit dem scharfen Löffel bringt die Erkrankung schnell zur Ausheilung.

Die Syphilis des Oberkiefers steht fast immer im kontinuierlichen Zusammenhang mit der gleichen Erkrankung des Nasengerüstes und führt zu sehr charakteristischen Defektbildungen des harten Gaumens. Es kommt hier nach spontaner Ausstossung oder nach operativer Entfernung von Sequesterstücken zu einer Fistelbildung des harten Gaumens, sodass man vom Munde aus mit einer Sonde durch die Fistel bis in die Nasenhöhle hineingelangt. Ausser der allgemeinen antisyphilitischen Behandlung und der erforderlichen Sauberhaltung der Mund- und Nasenhöhle kommt chirurgisch nur die Entfernung event. noch vorhandener Sequester in Frage.

Während die Aktinomykose des Unterkieferknochens die typische Lokalisation der Krankheit beim Rinde darstellt, bildet diese Form jedoch beim Menschen eine grosse Seltenheit. Aehnlich wie beim Rinde führt sie dann auch zu unförmiger Auftreibung, Verdickung und zu multiplen Fisteln des Knochens, die in gewundenen Gängen nach aussen durch die Haut durchbrechen. Der Verlauf ist ein sehr chronischer, die Diagnose wird aus dem Nachweis der auf Seite 290 beschriebenen und abgebildeten Aktinomyceskörner gestellt. Viel häufiger als der Kieferknochen werden die Weichteile des Halses von der Aktinomykose befallen. Die Behandlung besteht in Freilegung und Ausschabung der aktinomykotischen Granulationsmasse, event. nach Abmeisselung der sie bedeckenden Knochenlamellen. Innerlich gibt man gleichzeitig zweckmässig 1—3 Gramm Jodkali pro die.

Von der Phosphornekrose der Kieferknochen

Digitized by Google

werden, wie schon der Name besagt, Leute befallen, welche der schädlichen Einwirkung von Phosphordämpfen längere Zeit hindurch ausgesetzt sind. Besonders gefährdet sind die Verfertiger der früher gebräuchlichen gelben Phosphorzündhölzchen. Wenn diese heutzutage auch infolge der Verbreitung der sog. schwedischen Zündhölzer nur noch in geringem Masse im Gebrauch sind, und wenn auch durch die hygienischen Anordnungen der Aufsichtsbehörde die

Fig. 117. Phosphornekrose des Unterkiefers (nach Haeckel). *l* = Cortikaler Sequester. *k* = Beginnende Demarkation.

Gefahren der Fabrikation nach Möglichkeit verringert sind, so bestehen dieselben doch immer noch, besonders in Gegenden, wo die Herstellung der Zündhölzer wesentlich durch Hausindustrie erfolgt.

Durch die Einwirkung der Dämpfe bei gleichzeitigem Vorhandensein kariöser Zähne entsteht eine periostale Knochenverdickung mit Osteophytenbildung zunächst im Bereich des kranken Zahnes; dazu

Digitized by Google

gesellen sich dann periostale Eiterungen, die zu ausgedehnten Knochennekrosen am Unterkiefer (Fig. 117), manchmal zu Totalnekrosen des Knochens führen. Gelegentlich fehlt aber auch das Stadium der Knochenverdickung und die periostale Eiterung und Nekrosenbildung beherrscht von Anbeginn das Krankheitsbild. Wird der Erkrankte nicht rechtzeitig der gefährlichen Beschäftigung entzogen, dann kann die Entzündung auch auf die Knochen der Schädelbasis übergreifen und den Tod durch Meningitis herbeiführen.

Aus alledem geht hervor, dass der Schwerpunkt der Behandlung in der Prophylaxe liegt. Sorgfältigste Mund- und Zahnpflege sind allen Arbeitern dieser Industrie auf das Dringendste zu empfehlen, kariöse Zähne müssen gereinigt, plombiert, event. extrahiert werden. Bei jeder, auch der geringsten Entzündung im Munde oder am Kiefer muss der betreffende Arbeiter bis zur vollständigen Ausheilung dem Betriebe entzogen werden. Dasselbe muss natürlich auch geschehen, wenn es bereits zur Nekrosenbildung gekommen ist; dann muss ausserdem die Entfernung der Sequester, wenn angängig vom Munde her, vorgenommen werden; dabei ist die Schonung der neugebildeten Knochenlade und des Periosts, wie bei jeder Osteomyelitis, erforderlich. In ganz schweren Fällen bleibt, um dem Fortschreiten der Entzündung Einhalt zu gebieten, nichts andres übrig, als die totale Exstirpation des Unterkiefers, welche, wenn irgend möglich, subperiostal ausgeführt werden muss. (Siehe Seite 263.)

Die Entzündungen des Kiefergelenkes sind im ganzen selten; sie können akut als Metastasen beim Vorhandensein anderweitiger Entzündungsprozesse auftreten. So sieht man z. B. hie und da bei allgemeiner Sepsis eine Vereiterung auch des Kiefergelenks, ebenso bei eitrigen Prozessen der Nachbarschaft, wie der Parotis und des aufsteigenden Kieferastes. Auch bei der Gonorrhoe wird gelegentlich das Kiefergelenk von der Entzündung befallen, doch kommt es dabei

Digitized by Google

gewöhnlich nur zu einer teigigen, durch Granulationsbildung bedingten Anschwellung ohne Vereiterung. Von den chronisch verlaufenden Entzündungen verdient die in höherem Alter auftretende Arthritis deformans genannt zu werden, welche hier ebenso wie an den Gelenken der Extremitäten einerseits zu einer mit Knorpelschwund einhergehenden Abflachung der Gelenkflächen, andererseits zu unförmigen Verdickungen am Knorpelrande des Köpfchens und der Pfanne führt. Einseitige Arthritis deformans führt, sobald die Zahnreihen geschlossen werden, zu einer Abweichung des Kiefers nach einer Seite, wie bei einer einseitigen Luxation: sogenannter „schiefer Biss" (von Eiselsberg). Ganz vereinzelt ist auch eine tuberkulöse Entzündung des Kiefergelenks beobachtet worden.

Die Symptome der Kiefergelenkentzündung machen sich bei der akuten Erkrankung in erster Linie durch die intensiven Schmerzen kenntlich, die bei allen Bewegungsversuchen und durch Druck von aussen auf das Gelenkköpfchen, dicht vor dem Tragus, ausgelöst werden. Dazu kommt die im Bereich des Gelenks gelegene Anschwellung und bei Eiterbildung hohes Fieber. Infolge der Schmerzhaftigkeit der Bewegungen wird das Gelenk durch Spannung der Muskeln und Bänder so fest fixiert, dass eine Ankylose vorgetäuscht werden kann. Beim Verdacht auf gonorrhoische Entzündung muss natürlich der Nachweis eines vorhandenen Harnröhrentrippers erbracht werden. Bei der deformierenden Entzündung zieht sich die Krankheit über Jahre hin, die Schmerzen sind meist nicht so erheblich und die im Laufe der Zeit eintretenden Bewegungsstörungen beruhen auf einer mechanischen Behinderung durch Zunahme der Knochenwucherungen. Durch eine gute Röntgen-Aufnahme werden sich diese Veränderungen zur Anschauung bringen lassen. Im Gegensatz zu dieser nur bei älteren Individuen und häufig doppelseitig vorkommenden Erkrankung gehört die tuberkulöse Entzündung

Digitized by Google

dem jugendlichen Alter an und ist wohl immer nur die Teilerscheinung einer multiplen Knochentuberkulose.

Die in vorstehendem erwähnte Feststellung des Kiefergelenkes und die daraus resultierende Unmöglichkeit, den Mund zu öffnen, welche wir als Kieferklemme bezeichnen, kann aber noch andere Ursachen haben. Sie liegen ausserhalb des Kiefergelenks in vorhandener Muskelspannung bei Entzündungen und Geschwulstbildungen im Bereich der hinteren Backzähne, des Zungengrundes, der Tonsillen, des weichen Gaumens und des Pharynx. Während gewöhnlich mit Ablauf der akuten Entzündung auch die Kieferklemme sofort behoben ist, kann nach tiefer greifenden Zerstörungen eine so feste Narbenbildung sich in der Nachbarschaft des Gelenkes etablieren, dass die Kieferklemme dauernd bestehen bleibt. Am schlimmsten und irreparabelsten wird der Zustand, wenn, wie bei allgemeiner Myositis ossificans ein grosser Teil der Kiefermuskulatur sich verkürzt und verknöchert. Als Folge einer überstandenen Arthritis oder einer schweren Kieferfraktur kann das Gelenk selbst veröden, und es entsteht dann eine Kieferklemme, welche entweder durch bindegewebige oder feste, knöcherne Ankylose bedingt ist.

Die Behandlung der Gelenkentzündung besteht in Ruhigstellung durch Anwickelung eines Capistrum duplex und Bepinselung der Gelenkgegend mit Jodtinktur. Bei vorhandener Eiterung muss durch Inzision für Entleerung des Eiters gesorgt werden; man mache zu dem Zweck einen Horizontalschnitt dicht vor dem Tragus und hüte sich vor Verletzung des N. facialis! Bei dauernder Bewegungsstörung durch narbige oder knöcherne Ankylose, bei schwerer Tuberkulose und beim sogenannten „schiefen Biss“ kann mit gutem Erfolge die Resektion des Gelenkköpfchens ausgeführt werden. Mit einem T-förmigen Schnitt lässt sich das Gelenk ohne störende Nebenverletzungen gut freilegen; der horizontale Schnitt wird auf den

Digitized by Google

Tab. 15.

Durchleuchtung der beiden Highmorshöhlen vom Munde her im Dunkelzimmer.

unteren Rand des hinteren Jochbogenendes bis auf den Knochen geführt, der vertikale nur durch die Haut. Von oben her löst man, sich immer dicht am Knochen haltend, die Muskeln ab und zieht sie mitsamt dem Facialis nach abwärts. Bei der nun folgenden Freilegung und Abmeisselung des Gelenkköpfchens muss man sich ebenfalls immer dicht am Knochen halten, um nicht die dicht dahinter gelegene Art. maxillaris interna zu verletzen.

Fig. 118.

War die Kieferklemme durch Narbenbildung ausserhalb des Gelenks bedingt, so ist eine sehr sorgfältige Nachbehandlung durch Einführung von gezahnten Holzkeilen (Fig. 118) in den Mund erforderlich.

Das Empyem der Oberkieferhöhle (Antrum Highmori) entwickelt sich im Anschluss an Entzündungen der Nase oder des Mundes, die kontinuierlich auf die Schleimhaut der Highmorshöhle übergreifen. Leichtere Grade der Entzündung pflegen sich schon bei heftigem Schnupfen einzustellen und machen sich durch intensive Schmerzhaftigkeit in einem oder beiden Oberkiefern bemerkbar; mit dem Abklingen des Schnupfens verschwinden sie gewöhnlich spontan. Zuweilen aber bleibt die eitrige Entzündung der Oberkieferhöhle, hauptsächlich im Anschluss an Zahnwurzelentzündungen, insbesondere des Eckzahnes, bestehen, und es entwickelt sich ein höchst lästiger und langwieriger Krankheitszustand. Dauernde, ziehende, oft unerträgliche Schmerzen quälen die Kranken, der in der Highmorshöhle sich ansammelnde Eiter wird nur zeitweise und unvollständig durch den in die betreffende Nasenhöhle führenden Verbindungsgang in Höhe der unteren Nasenmuschel entleert und nimmt infolge der Stagnation bald einen widerlichen Geruch

Digitized by Google

Digitized by Google

Digitized by Google

an. Gewöhnlich geben die Kranken selbst schon an, dass durch Neigung des Kopfes auf die Seite der Eiter leichter herausfliesst und dass er nur aus einer Nasenhöhle sich entleert, und weisen damit schon auf die richtige Diagnose hin. In schweren Fällen von Empyem kann die Vorderwand verdünnt und eindrückbar werden, wodurch ein charakteristisches Geräusch, ähnlich dem Pergamentknittern erzeugt wird. Zur Sicherstellung der Diagnose kann uns die Durchleuchtung des Kiefers vom Munde her gute Dienste leisten. Ein mit einem Glühlämpchen armiertes Instrument (Fig. 100) wird dem Kranken in den Mund geführt (Tab. 15); so markieren sich im Dunkelzimmer beide Kieferhöhlen deutlich. Ist in einer Höhle Eiter angesammelt, dann wird sie schwächer als die gesunde, oder gar nicht durchleuchtet werden. Zuweilen ist ein in die Höhle eingedrungener Fremdkörper die Ursache der Entzündung.

Fig. 119.

Der Hydrops der Highmorshöhle, wie er von einigen als Folge einer entzündlichen Verengung des Ausführungsganges angenommen wird, beruht nach König nicht auf dieser Ursache, sondern wird vorgetäuscht durch Schleimzysten oder Zahnzysten, die in die Highmorshöhle hinein sich entwickeln, oder durch hydropische Flüssigkeitsansammlung bei Karzinom. Die Vorderwand der Highmorshöhle wird dadurch vorgewölbt, stark verdünnt, eindrückbar, so dass schliesslich der Knochen hier ganz schwinden kann.

Die Behandlung des Empyems der Highmorshöhle beginnt, wenn ein kranker Zahn die Ursache ist, mit dessen Extraktion. Falls nicht hiernach schon Heilung eintritt, so muss die Entleerung des angesammelten Eiters bewerkstelligt und für dauernd günstigen Abfluss gesorgt werden. Das kann auf verschiedene Weise erreicht werden. Der einfachste Weg ist der, von der Zahnlücke aus einen Troicart in die Highmorshöhle zu stossen; durch die entstandene Oeffnung

Digitized by Google

wird dann ein kleines Metalldrain eingeschoben, welches die Lücke offen hält und den Abfluss des Sekretes gestattet. Von hier aus lassen sich auch Ausspülungen der Höhle vornehmen. v. Mikulicz gab das in Fig. 119 abgebildete, mit seitlich abgebogenem, stacheligem Fortsatz versehene Instrument an, mit dem er von der Nase aus die dünne Scheidewand an der Mündungsstelle des Ausführungsganges durchbohrte und so eine breite Oeffnung gegen die Nasenhöhle hin erlangte. Beide Methoden lassen sich auch behufs besserer Durchspülung miteinander kombinieren. Schliesslich kann man noch nach Hochheben der Oberlippe und nach einem Schnitt durch die Schleimhaut die Vorderwand der Höhle aufmeisseln und mit der Hohlmeisselzange einen grossen Teil der vorderen Wand abtragen.

Die Geschwülste des Oberkiefers.

Zu den gutartigen Geschwülsten gehören zunächst die Schleimhautpolypen, welche ebenso wie in der Nase, sich auch in der Oberkieferhöhle entwickeln können, hier jedoch nur sehr selten durch Ausdehnung oder Durchwachsung der Höhle klinische Symptome hervorrufen. Sie werden mit scharfem Löffel entfernt, nachdem man durch Inzision der Schleimhaut die Vorderwand der Kieferhöhle freigelegt und teilweise abgetragen hat. Dann wären die von Zahnkeimen ausgehenden zystischen und soliden Geschwülste zu erwähnen, welche allerdings häufiger am Unterkiefer gesehen werden und auf Seite 199 genauer beschrieben sind. Hildebrand veröffentlichte einen Fall, in dem die Auftreibung beider Oberkiefer eines Knaben durch etwa 200 regellos gelagerte Zähne bedingt war. Schliesslich werden hier noch die der Bindegewebsreihe angehörenden, gutartigen Geschwülste,

Digitized by Google

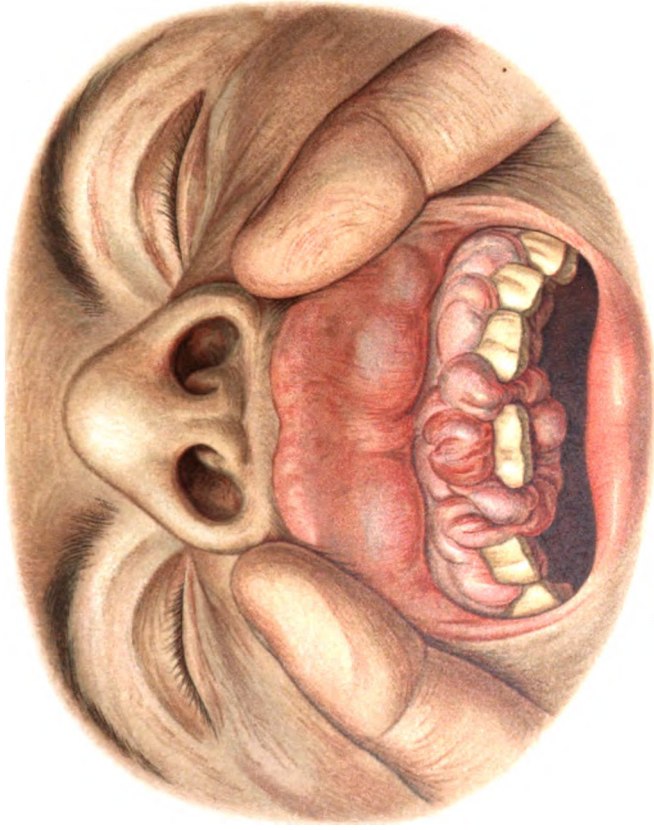

Digitized by Google

Digitized by Google

Fibrome, Enchondrome und Osteome beobachtet, welche vom Oberkieferkörper oder vom Periost ausgehen. Die Beseitigung der Tumoren geschieht durch Abtragung dicht an ihrer Ansatzstelle.

Relativ gutartig sind auch die vom Alveolarrand ausgehenden Fibrosarkome und Riesenzellensarkome, die mit dem Namen Epulis (Tab. 18) bezeichnet werden. Sie sitzen gewöhnlich breitbasig, manchmal auch gestielt dem Alveolarrande auf, vergrössern sich nur langsam und machen sehr selten Metastasen. Das Vorkommen einer rein fibromatösen Epulis, wie sie in Tab. 16 abgebildet ist, wird nicht sehr häufig beobachtet; die Geschwulst hat hier einen Schneidezahn vollkommen umwachsen.

Zur Entfernung der epuliden Geschwülste wird die Schleimhaut, nachdem im Wege stehende Zähne extrahiert sind, im Gesunden umschnitten, der Tumor mit dem Elevatorium vom Knochen abgehebelt und die Ansatzstelle am Kiefer durch einige flache Meisselschläge abgetragen. Ein fest angedrückter, kleiner Jodoformgazetampon bleibt zum Schutz der Wunde gegen Infektion für die ersten Tage darauf liegen. Sehr viel häufiger und wichtiger sind die bösartigen Geschwülste des Oberkiefers, meist Karzinome, seltener Sarkome.

Das Karzinom des Oberkiefers nimmt oft seinen Ausgangspunkt von der Schleimhaut der Highmorshöhle. Der Verlauf des Leidens gestaltet sich häufig derart, dass zunächst symptomlos die Höhle selbst von Geschwulstmassen erfüllt wird, welche dann in die benachbarte Nasenhöhle hineinwachsen und nun als „Nasenpolypen“ imponieren und behandelt werden. Ich habe wiederholt solche Patienten gesehen, welche sich Monate hindurch in ärztlicher Behandlung befunden hatten, bei denen die mit beängstigender Schnelligkeit wieder nachwachsenden „Polypen“ in zahlreichen Sitzungen stets von neuem entfernt wurden, bis endlich das weitere Wachstum der Geschwulst die richtige Diagnose erzwang — aber leider erst zu einer

Digitized by Google

Zeit, als eine radikale Beseitigung zweifelhaft oder von vornherein unmöglich erscheinen musste. Eines der ersten Zeichen des beginnenden Karzinoms ist häufig eine leichte Anschwellung der Wangengegend, durch welche die Nasolabialfalte verstrichen wird, und die gewöhnlich bedingt ist durch eine Vortreibung der

Fig. 120.
Rechtsseitiges Oberkiefer-Karzinom.

Vorderwand des Oberkiefers (Fig. 120). Wie dann bei weiterem Wachstum die Nasenhöhle von Geschwulstmassen erfüllt werden kann, ist bereits erwähnt worden, aber auch nach unten, nach oben und hinten wächst der Tumor weiter; nach unten, indem er den harten

Digitized by Google

Digitized by Google

Digitized by Google

Gaumen durchbricht und die ihn bedeckende Schleimhaut gegen die Mundhöhle hin vorwölbt (Fig. 121), nach oben, indem er in die Orbita dringt und den Bulbus nach vorn und oben verschiebt (Fig. 122), nach hinten, indem er nach der Schädelbasis zu weiter wächst. Das letzterwähnte Vordringen der Geschwulst macht eine Radikaloperation fast immer unmöglich.

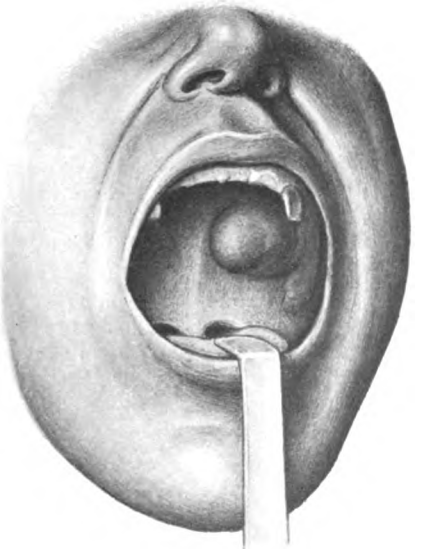

Fig. 121. Durchbruch eines Oberkiefer-Karzinoms durch den harten Gaumen.

Schliesslich können solche Tumoren, wenn nicht schon vorher der Tod eingetreten ist, als unförmige, die ganze Wange einnehmende, enorme Geschwülste nach aussen sich vorwölben (Fig. 123).

Hegt man bei Entfernung von Nasenpolypen die geringsten Zweifel, dann lasse man die Diagnose durch mikroskopische Untersuchung der exstirpierten Stücke sichern; glaubt man, eine Vorwölbung des

Digitized by Google

harten Gaumens zu erkennen, dann überzeuge man sich durch Einstechen einer feinen Nadel davon, ob der Knochen an dieser Stelle zerstört ist oder nicht. Oft ist der ganze Verlauf ein absolut schmerzloser, in anderen Fällen wieder sind heftige Neuralgien im Gebiet des Trigeminus damit verbunden.

Dasselbe, was hier von den Karzinomen des Oberkiefers gesagt ist, gilt auch von den zellreichen Sarkomen, die sehr viel seltener sind als die Karzinome, aber klinisch sich nicht von ihnen unterscheiden.

Fig. 122. Oberkiefer-Karzinom.

Hat man aus den angegebenen Symptomen die Diagnose auf eine maligne Oberkiefergeschwulst gestellt, dann ist nur durch möglichst frühzeitige, totale Entfernung des Oberkiefers noch eine radikale Beseitigung des schrecklichen Leidens zu erhoffen. Ueber die Aussichten der Oberkieferresektion gibt uns eine Arbeit von Martens auf Grund der in der Göttinger Klinik von König operierten Fälle Auskunft. Hiernach beträgt die Mortalität nach der Totalresektion des Oberkiefers immer noch etwa 30 Prozent, während Dauerheilungen (länger als 3 Jahre) in 28,5 Prozent festgestellt werden konnten.

Digitized by Google

Die Resektion des Oberkiefers hat durch wesentliche Verbesserung der Technik die grossen

Fig. 123. Oberkiefer-Karzinom.

Gefahren, die ihr früher anhafteten, zum Teil verloren. Das Hineinfliessen von Blut in die Trachea während der Operation und die nach der Operation von der grossen Wundhöhle aus gelieferten und aspirierten fauligen Sekrete riefen Pneumonien hervor, denen viele Kranke erlagen. Nach dem Vorgange Trendelenburgs ist man jedoch jetzt in der Lage, durch eine vorangeschickte temporäre Tracheotomie und Einführung der von ihm angegebenen Tamponkanäle (Fig. 124) jede Aspiration während des operativen Eingriffes zu verhindern;

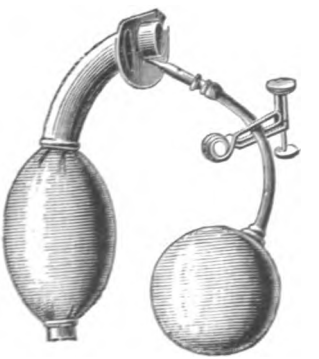

Fig. 124.

Digitized by Google

Fig. 125. Schnittführung zur Oberkiefer-Resektion.
——— nach Diffenbach-Fergusson.
— — — — nach Velpeau.
.... nach v. Langenbeck.

Fig. 126. Durchtrennung der Knochenverbindungen bei Oberkiefer-Resektion.

die Kanüle ist mit einem dünnen Kautschukballon versehen, der sich durch ein Gebläse von aussen mit Luft füllen lässt. Ausserdem haben wir gelernt, durch feste Tamponade der ganzen Wundhöhle mittels Jodoformgaze die Zersetzung der Wundsekrete zu verhindern. Um die oft nicht unerhebliche Blutung einzuschränken, hat man auch die vorgängige Unterbindung der Art. carotis externa empfohlen. Aber noch andere Mittel haben zur Verbesserung der Erfolge beigetragen, indem man nämlich den Kranken während der Operation fast aufrecht sitzen lässt und indem man die Narkose nach vorangeschickter Morphiuminjektion nur so weit treibt, dass das Schmerzgefühl zwar aufgehoben, aber die Reflexe noch erhalten sind; so bleibt der Kranke imstande, etwa in die Trachea geflossenes Blut sofort wieder auszuhusten. Diese letztgenannten Vorsichtsmassregeln zusammen mit der Jodoformgazetamponade der entstandenen Wundhöhle genügen für die meisten Fälle zur Gewährleistung eines günstigen Operationsverlaufes. So wird jetzt von den meisten Operateuren die präliminare Tracheotomie und Einführung der Tamponkanüle die doch immerhin eine neugeschaffene Komplikation bilden kann, nur für die Entfernung sehr ausgedehnter und blutreicher Geschwülste reserviert. Aus denselben Gründen wird auch von einer Unterbindung der Art. carotis externa meist abgesehen werden können und zwar dies um so eher, als dadurch die Blutung infolge von Collateralen der anderen Seite, doch nicht in dem gewünschten Grade verhindert wird.

Digitized by Google

Fig. 125.

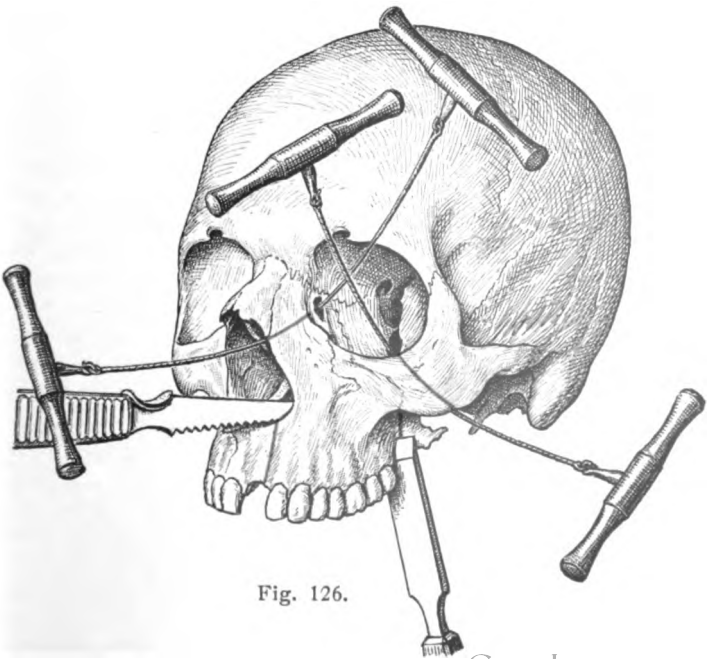

Fig. 126.

Digitized by Google

Digitized by Google

Durch Ausführung der Operation „am hängenden Kopf“ (Fig. 52) lässt sich zwar die Aspiration von Blut mit Sicherheit vermeiden, doch empfiehlt sich die Lagerung wegen der Steigerung der venösen Blutung nicht.

Unter den zur Freilegung des Oberkiefers dienenden Hautschnitten ist der geeignetste der von Dieffenbach-Fergusson angegebene, weil er am besten den Nerv. facialis schont und weil er sich den natürlichen Falten des Gesichtes so gut anschmiegt, dass die Narbe später am wenigsten störend wirkt. Ausser dieser Schnittführung sind in Fig. 125 noch die von Velpeau und v. Langenbeck eingezeichnet. Hat man den Dieffenbach-Fergusson'schen Hautlappen dicht vom Knochen abpräpariert und weit zurückgeschlagen, dann geht man an die Durchtrennung der einzelnen Knochenverbindungen, welche zweckmässig in der hier geschilderten Reihenfolge ausgeführt wird, damit die Stellen, an denen hauptsächlich die Gefahr des Bluteinfliessens besteht, zuletzt vorgenommen werden:

1. Durchtrennung des Nasenfortsatzes. Zuerst eröffnet man die Nasenhöhle durch Ablösung des Knorpels dicht an der Incisura pyriformis. Mittels einer stark gebogenen, grossen Unterbindungsnadel die durch das Tränenbein in die Nasenhöhle durchgestossen wird, führt man einen Seidenfaden und an ihn angeknüpft eine Gigli'sche Drahtsäge hindurch und durchtrennt damit den Nasenfortsatz. Ein provisorisch untergeschobener Tampon verhindert das Bluteinfliessen in den Rachen.

2. Durchtrennung des Jochbeins. Man löst das Periost der unteren Orbitalwand so weit ab, dass man eine grosse Unterbindungsnadel von der Fissura orbitalis inferior aus um den Jochbogen herum und möglichst weit lateralwärts führen kann. Mit der Nadel wird ebenso wie vorhin ein Seidenfaden und eine Drahtsäge nachgezogen und der Jochbogen durchsägt.

3. Durchtrennung des harten Gaumens. Nachdem man den im Wege stehenden Schneidezahn extrahiert hat, führt man eine Stichsäge dicht am

Digitized by Google

Tab. 17.

Epulis des Unterkiefers.
Mikroskopisches Bild dazu: Riesenzellensarkom.
a: Riesenzelle.

Nasenseptum in die Nasenhöhle ein und durchsägt den harten Gaumen. Die Säge darf dabei nur so tief eingeführt werden, dass Läsionen der hinteren Rachenwand mit Sicherheit vermieden werden. Ist der Schleimhautüberzug noch intakt, und der harte Gaumen noch nicht von Geschwulstmasse durchwachsen, dann wird man in ähnlicher Weise wie bei der Operation der Gaumenspalte (Seite 90) von einer dicht an der Zahnreihe geführten Inzision aus die ganze Schleimhaut mitsamt dem Periost vorher vom Knochen ablösen.

4. Durchtrennung der Verbindung des Oberkiefers mit dem Flügelfortsatz des Keilbeins. Der Mund des Patienten wird weit geöffnet, ein gerader Meissel hinter den letzten Backzahn angelegt und mit kurzem Schlage die knöcherne Verbindung von unten her gelöst.

Fig. 126 zeigt die Durchtrennungsstellen am Knochen und die dabei zu verwendenden Instrumente.

Nun wird mit kräftiger Knochenfasszange der ganze Oberkiefer gefasst und herausgewälzt; die noch daran haftenden Muskeln und der weiche Gaumen werden mit der Schere durchtrennt, und die ganze, zuweilen heftig blutende Höhle wird mit einem Gazetampon fest ausgestopft und etwa 5 Minuten lang komprimiert. Entfernt man nach dieser Zeit vorsichtig den Tampon, dann steht die Blutung aus den kleinen Gefässen bereits und man übersieht nun deutlich die noch spritzenden Gefässe, fasst und ligiert sie. Jetzt wird ein Jodoformgazestreifen auf die Wundfläche gedrückt, und sein Ende durch die Nase nach aussen geleitet. Hat man den Schleimhautperiostlappen des Oberkiefers erhalten können, dann wird er durch eine Anzahl von Catgutnähten mit dem Wundrand der Wangenschleimhaut wieder vernäht. Die sorgfältige

Digitized by Google

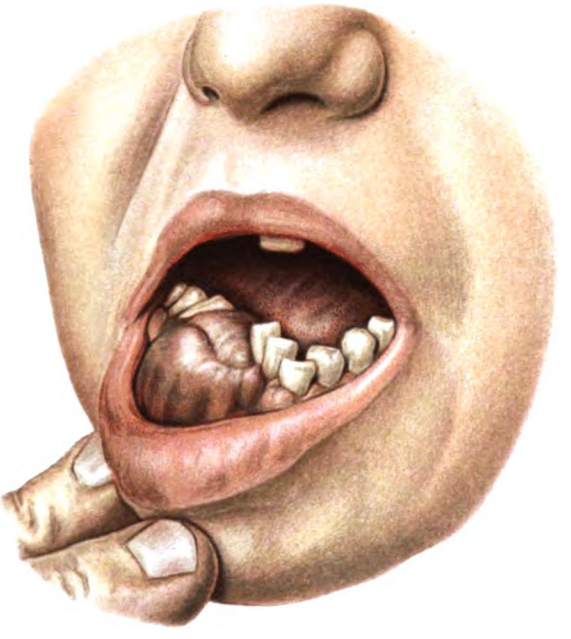

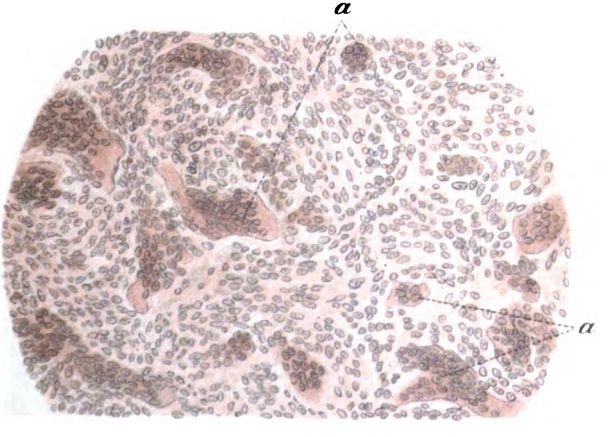

Digitized by Google

Digitized by Google

Wiederannähung des Hautlappens beschliesst die Operation. Der Tampon wird nach mehreren Tagen so weit herausgezogen und gekürzt, als er sich ohne stärkeren Zug ganz locker lösen lässt, nach 10 bis 20 Tagen wird sein letztes Ende entfernt werden können. Während der Nachbehandlung wird nur die Darreichung flüssiger Speisen mit der Schnabeltasse gestattet und für penible Reinhaltung des Mundes Sorge getragen.

Ueber temporäre Oberkiefer-Resektion siehe Seite 166.

Die Geschwülste des Unterkiefers.

Als gutartige Geschwülste des Unterkiefers werden selten Fibrome, etwas häufiger Echondrome und Osteome beobachtet; sie zeichnen sich durch ihr langsames Wachstum aus, die letzteren fühlen sich überdies steinhart an und wachsen zuweilen zu enormer Grösse aus. Ihre Abtragung muss mit möglichst guter Erhaltung des Kiefers erfolgen.

Von Zahnkeimen ausgehend sieht man gelegentlich die Bildung einkammeriger Zysten im Unterkieferkörper, welche auf einer Entwicklungsstörung bei der Entstehung des Zahnsäckchens beruhend den Kieferkörper auftreiben und unter Umständen recht erhebliche Grösse annehmen können. Sie sind glattwandig, von einer mehrschichtigen Epithellage ausgekleidet und enthalten im Innern manchmal einen oder mehrere Zähne. (Daneben kommen aber auch periostale Zysten vor, die aus Geschwülsten, Fibromen, Enchondromen und Sarkomen hervorgegangen sind). Man beseitigt die Zysten, indem man, bei günstig gelegenen Fällen vom Munde her, gewöhnlich aber von der Wange aus, die Vorderwand soweit abträgt, dass keinerlei Knochenbuchten zurückbleiben und die Weichteile nun glatt darauf festwachsen können. Die innere Auskleidung muss natürlich gründlich mit einem scharfen Löffel entfernt, etwa vorhandene Zähne müssen beseitigt werden.

Digitized by Google

Tab. 19.

Sarkom des Unterkiefers eines 14jährigen Mädchens. mit Durchbruch sowohl nach oben in den Mund, wie nach unten durch die Haut.

Von Zahnkeimen können ferner durch Entwickelungsstörung bei der Bildung des Schmelzorgans solide, epitheliale, zentral gelegene, gutartige Geschwülste ausgehen. Sie bestehen mikroskopisch aus alveolär angeordneten, durch Bindegewebszüge voneinander getrennten epithelialen Strängen, an die sich mehr oder weniger grosse, nur aus Schmelzzellen gebildete Nester anschliessen. Auch kleine, mit Epithel ausgekleidete und mit Schmelzzellen-Detritus angefüllte Zysten finden sich inmitten der Geschwulst. Ist das Leiden noch nicht zu weit vorgeschritten, dann kann die Heilung noch durch Aufmeisselung und sorgfältige Auslöffelung unter Erhaltung der Kontinuität des Unterkiefers erfolgen; in späteren Stadien kann jedoch der Kieferknochen durch den Druck der langsam wachsenden Geschwulst schon so verdünnt und usuriert sein, dass nur durch die Resektion eine endgültige Heilung zu erzielen ist.

Was von der Epulis des Oberkiefers und ihrer relativen Gutartigkeit, sowie ihrer Behandlung gesagt wurde, trifft in gleicher Weise auch für die ziemlich oft zu beobachtende Epulis des Unterkiefers zu (Tab. 17), ohne dass dem hier etwas hinzuzufügen wäre.

Unter den bösartigen Tumoren des Unterkiefers spielen die Sarkome die Hauptrolle. Es sind gewöhnlich weiche, kleinzellige, markschwammartige Geschwülste, welche, wenn sie zentral vom Knochenmark ausgehen, zunächst den Kieferknochen hervordrängen, ihn aber bald auch durchwachsen und nun sowohl gegen die Mundhöhle, wie gegen die Wange und Halsgegend hin unaufhaltsam weiterwachsen. Auch die vom Periost ausgehenden Sarkome durchwachsen schliesslich Knochen und Weichteile, sodass in einem späteren Stadium nach Zerstörung des Kiefer-

Digitized by Google

Digitized by Google

Digitized by Google

knochens beide Formen nicht mehr voneinander zu unterscheiden sind (siehe Fig. 127 und Tab. 19 u. 20).

Die selten zu beobachtenden Karzinome des Unterkiefers gehen von der Schleimhaut aus und entstehen auch wohl gelegentlich zentral im Kiefer aus epithelialen Nestern, welche durch Entwicklungsstörung bei Bildung des Schmelzorgans hier vorhanden sein können (siehe oben).

Fig. 127. Unterkiefer-Sarkom.

Die Operationen, welche zur Beseitigung maligner Unterkiefertumoren in Frage kommen, bestehen je nach der Lage und Ausdehnung der Geschwulst entweder in Resektionen aus dem Seitenteil des Kieferkörpers oder aus seinem Mittelstück oder in der Entfernung des Kieferastes durch Exartikulation. Am einfachsten ist die Resektion aus dem seitlichen Teil des

Digitized by Google

Tab. 20.

Dieselbe Patientin wie auf Tab. 19 vier Wochen später; die Geschwulst im Zustand ausgedehnter Ulzeration.

Körpers: Durch einen ausgiebigen Schnitt am Kieferrand wird von aussen her die Geschwulst so weit freigelegt, bis man zu beiden Seiten gesunde Knochen vor sich hat. Dann wird, indem man sich dicht an der Innenseite des Knochens hält, eine Umführungsnadel um den Kiefer geführt, in die Mundhöhle durchgestossen und eine Drahtsäge nachgezogen. Ein etwa im Wege stehender Zahn wird extrahiert und der Kiefer durchsägt. Wenn in derselben Weise der Knochen auch auf der anderen Seite durchtrennt ist, dann wird der Tumor aus seiner Weichteilverbindung gegen den Mundboden und gegen den Hals hin sorgfältig im Gesunden exstirpiert. Soweit es möglich ist, näht man die Schleimhaut mit Catgut wieder zusammen, das Uebrige wird mit Jodoformgaze tamponiert. Bevor man die Hautwunde schliesst, tut man gut, durch einen, der Grösse des entstandenen Defektes entsprechenden, durchlochten Metallstreifen, der mit Silberdraht an die zu dem Zweck durchbohrten Resektionsstümpfe befestigt wird, diese in ihrer normalen Lage zu fixieren. Man vermeidet damit unliebsame Verziehungen und Schrumpfungen und erleichtert wesentlich die spätere Einsetzung einer vom Zahnarzt herzustellenden Unterkiefer-Prothese. Die Bohrlöcher zur Befestigung des Metallstreifens wird man zweckmässig schon vor der Durchsägung des Knochens anlegen. Hautnaht und Drainage bilden den Schluss der Operation.

Die Resektion des Kiefermittelstückes vollzieht sich zunächst in gleicher Weise. Sie unterscheidet sich von der erstgenannten Operation dadurch, dass durch die Loslösung der Musculi genioglossi von ihrer Ansatzstelle die Zunge ihren Halt verliert, infolgedessen leicht nach hinten sinken und den Aditus laryngis verlegen kann. Die so Operierten sind daher in der ersten Zeit der Gefahr der Erstickung ausgesetzt, und es bedarf besonderer Vorsichtsmassregeln, um diese

Digitized by Google

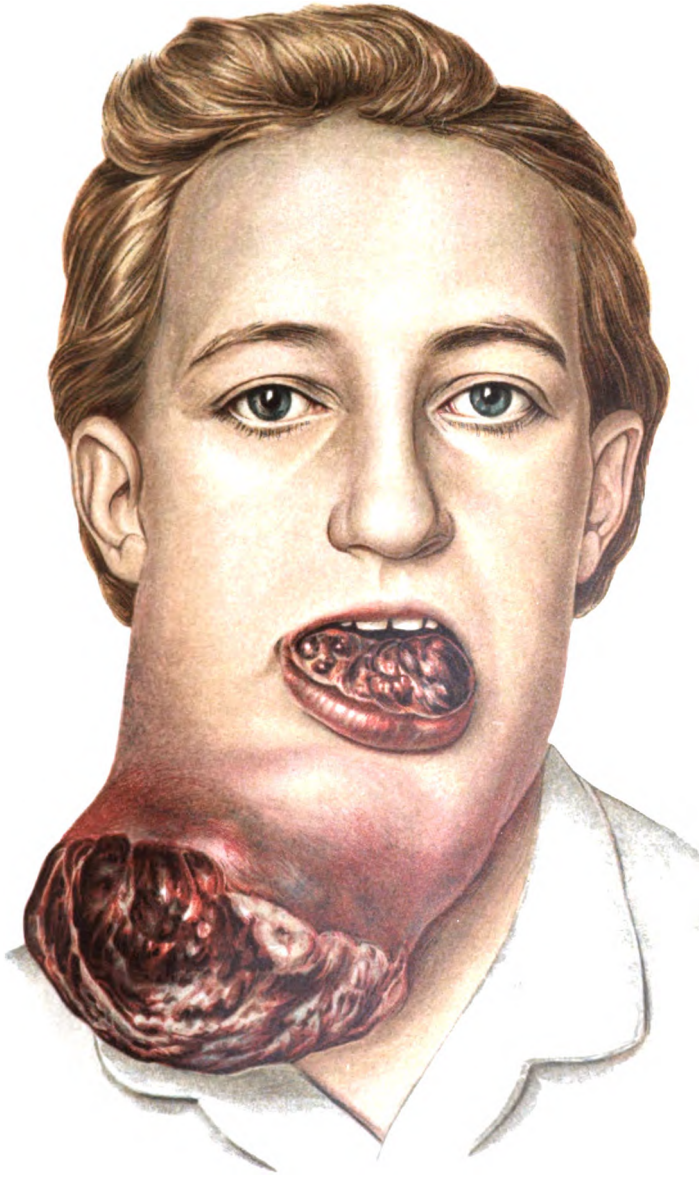

Digitized by Google

Digitized by Google

zu verhindern. Zu dem Zweck näht man den Zungengrund mit einigen Catgutnähten an die Haut an und schlingt überdies durch die Mitte der Zunge einen dicken Seidenfaden, um jederzeit die Zunge sofort nach vorn ziehen zu können. Die Fadenschlinge lässt sich leicht am Ohr des Patienten befestigen. Im übrigen verfährt man ebenso wie bei der Resektion aus dem Seitenteil. Dauernde Beaufsichtigung der Operierten während der ersten Tage und Nächte ist unbedingt erforderlich.

Die Exstirpation des Kieferastes durch Exartikulation beginnt mit einem Bogenschnitt am Rande des Kieferwinkels und mit der Durchsägung des Kieferkörpers in der bereits beschriebenen Art. Indem man dann mit einer Knochenfasszange den Kieferast hält, löst man von aussen den M. masseter, innen den M. pterygoideus internus ab und drückt nun den Kieferast so weit nach abwärts, dass man, sich dicht am Knochen haltend, mit einer schneidenden Knochenzange den Processus coronoideus mitsamt dem Temporalisansatz abschneiden kann. Nun hängt der Kiefer nur noch am Gelenk und an dem am Köpfchen inserierenden M. pterygoideus externus. Durch Drehbewegungen lassen sich auch diese Teile zugängig machen und dicht am Knochen ablösen. Tamponade, Naht und Drainage wie oben.

Die auf Seite 185 erwähnte, in schwersten Fällen von Phosphornekrose notwendig werdende totale Entfernung des Unterkiefers wird derart ausgeführt, dass man den Knochen zunächst in der Mittellinie durchsägt und dann jede Hälfte für sich wie geschildert exartikuliert. Nur muss man hier, um die Knochenneubildung nicht zu verhindern, streng subperiostal vorgehen.

Digitized by Google

VI. Chirurgie der Mundschleimhaut, der Zunge und des Mundbodens.

Bei allen **Entzündungen der Mundschleimhaut** forsche man nach, ob nicht eine Bleivergiftung (Seite 176) oder Quecksilber-Intoxikation vorliegt, um schleunigst die schädliche Ursache beseitigen zu können. Dann kommen auch erysipelatöse Entzündungen vor, die dadurch besonders gefährlich werden können, dass die entzündliche Schwellung auf den Kehlkopf übergreift und Glottisoedem mit Erstickungsanfällen verursacht. Von der durch Noma bedingten nekrotisierenden Entzündung der Wangenschleimhaut ist auf Seite 103 bereits die Rede gewesen. Syphilitische Prozesse der Mundschleimhaut sind im ganzen selten, aber sie kommen in allen Stadien der Erkrankung vor und können als harte Primäraffekte, als Papeln und Pusteln und als solide oder bereits ulzerös zerfallene Gummiknoten in die Erscheinung treten. Tuberkulöse Ulzera sind nicht häufig, sie sind meist multipel und gleichzeitig auch auf der Zunge vorhanden (Tab. 21) und zeichnen sich durch ihre Rhagadenform und ihr kraterförmiges Vordringen in die Tiefe aus. Aktinomykotische Abszesse können ebenso wie in der Wange (Seite 111) auch hier beobachtet werden. Die Therapie besteht ausser der etwa notwendigen Allgemeinbehandlung, wie bei Syphilis, in der Verordnung adstringierender und desinfizierender Mundspülungen mit übermangansaurem Kali oder dünner Tonerdelösung. Tuberkulöse Ulzera sind auszuschaben und mit dem

Digitized by Google

Argentumstift zu betupfen; aktinomykotische Abzesse werden gespalten und ausgeschabt.

Die von der Mundschleimhaut ausgehenden **malignen Geschwülste**, Karzinome und Sarkome, wachsen schnell gegen die Tonsillen und den Rachen hin und geben im ganzen eine schlechte Prognose. Man untersuche stets genau die nächstgelegenen Lymphdrüsenstationen auf etwa vorhandene Metastasen, und zwar die Gegend der Parotis, dann den Hals dicht unterhalb des Kieferrandes, vor und hinter dem M. sternocleidomastoideus und die Fossa supra- und infraclavicularis. Die im Bereich der Wangenschleimhaut sitzenden Tumoren werden durch quere Spaltung der Wange von aussen her freigelegt und müssen reichlich im Gesunden exstirpiert werden. Entsteht hierdurch ein Defekt von auch nur einigermassen beträchtlicher Ausdehnung, dann müssen plastische Operationen hinzugefügt werden, welche die verloren gegangene Schleimhaut zu ersetzen haben, weil sonst sich unaufhaltsam eine feste narbige Kieferklemme (siehe auch Seite 186) ausbildet, die durch noch so sorgfältige Nachbehandlung und noch so ausgiebige Bewegungsversuche schliesslich nicht zu verhindern ist. Man kann die Plastik auf verschiedene Weise ausführen; Kraske bildete einen Hautlappen aus der Nachbarschaft, dessen Stiel 1 cm vom Defektrand lag, klappte ihn mit der epithelialen Seite nach der Mundhöhle hin um und nähte ihn in die Lücke ein. Die neu entstandene Wundfläche wird in derselben Sitzung durch Transplantation nach Thiersch gedeckt. Gussenbauer bediente sich eines gedoppelten Lappens, der ähnlich wie es in Fig. 79 dargestellt ist, gebildet und in den Defekt eingenäht wird. Israel machte die Doppelung des Lappens in mehreren Intervallen; zuerst schnitt er einen langen Lappen aus der Haut des Halses, dessen Basis etwa am Kieferwinkel lag, klappte ihn um, so dass die epitheliale Seite nach innen sah und nähte das Ende des Lappens in den Defekt ein. 17 Tage später

Digitized by Google

durchtrennte er den Stiel und doppelte den Lappen, indem er das proximale Ende nach Abschabung der Granulationen auf das distale, bereits eingenähte legte, und es mit der Wange vernähte. In einem dritten Akt wurde der Mundwinkel durch Lippensaumverschiebung (siehe Seite 127) gebildet und schliesslich das noch vorhandene Loch in der Wange an der Umbiegungsstelle des Lappens nach Anfrischung derart geschlossen, dass der innere Lappenteil mit der Schleimhaut, der äussere mit der Wangenhaut vernäht wurde.

Von den **Missbildungen der Zunge** haben die zu beobachtenden spaltförmigen Einkerbungen an der Spitze, sowie die Haarbildungen auf dem Zungenrücken kaum chirurgisches Interesse. In früherer Zeit hörte man oft von angeblich zu kurzem Zungenbändchen (frenulum linguae), das die Zungenbewegungen behindere und „gelöst" werden müsse. Aus dieser Zeit stammt auch die jetzt noch übliche Form der Hohlsonde (Fig. 128). Die Sonde wurde so unter die Zungenspitze geschoben, dass das Frenulum in den kleinen Ausschnitt passte und mit Hilfe des Plättchens die Zunge gehoben und geschützt werden konnte, während man mit einem kurzen Scherenschlage das Frenulum durchschnitt. Heute wissen wir, dass diese Operation nur äusserst selten notwendig ist. Muss man sie doch einmal vornehmen, dann halte man sich mit der Schere dicht am Boden der Mundhöhle, um nicht die nach der Zungenspitze zu verlaufende Art. ranina zu verletzen.

Fig. 128.

Die angeborene unförmige Vergrösserung der Zunge, Makroglossie, beruht auf einer Lymphangiombildung und ist bei den Zungengeschwülsten (Seite 211) abgehandelt.

Verletzungen der Zunge entstehen am häufigsten durch Bisse, die sich die Patienten selbst, z. B. im epileptischen Anfall oder bei einem Fall auf den Unterkiefer, beibringen. Auch Stich- und Schussverletzungen sind

Digitized by Google

gelegentlich zu beobachten. Heftige Blutungen und lappige Zerfetzungen der Zunge können die Folge sein, doch haben die Zungenwunden im allgemeinen die Tendenz zu glatter Heilung. Etwa eingedrungene Fremdkörper werden entfernt, Lappenwunden mit tiefgreifenden Catgutnähten wieder vereinigt, womit gleichzeitig fast immer auch die Blutung zu stillen ist. Stärker blutende Gefässe müssen event. nach Erweiterung der Wunde gefasst und ligiert werden; zur Unterbindung der Art. lingualis an typischer Stelle (Fig. 157) ist man nur sehr selten genötigt gewesen.

Entzündungen der Zunge. Die Glossitis simplex stellt eine akut entzündliche, nicht in Eiterung übergehende Anschwellung der Zunge dar; die ganze Zunge ist dabei empfindlich, starr und unbeweglich, das Sprechen, Kauen und Schlucken ist erschwert, bei Zunahme der Schwellung kann erhebliche Atemnot Platz greifen. Eine Bepinselung der Zunge mit Jodtinktur bringt die entzündlichen Erscheinungen meist schnell zum Schwinden. In hochgradigen, mit Atemnot einhergehenden Fällen wird man günstige Erfolge auch durch multiple Skarifikationen der Zunge erzielen. Phlegmonöse Entzündungen der Zunge und des Zungengrundes sieht man nicht häufig. Die Krankheitserscheinungen sind stürmischer, als bei der einfachen Glossitis, unter hohem Fieber geht die entzündliche Schwellung schnell nach unten zu weiter und es bildet sich bald unterhalb des Kinnes eine derbe, gespannte und sehr druckempfindliche Vorwölbung aus. In anderen Fällen greift die Entzündung nach hinten auf den Kehldeckel und Kehlkopf selbst über, es bildet sich ein entzündliches Glottisoedem mit starker Atemnot aus, und nicht selten gehen solche Kranke noch bevor eine Tracheotomie zur Beseitigung der Atemnot in Frage kam, an allgemeiner Sepsis zugrunde. Die Behandlung hat möglichst frühzeitig einzusetzen und in breiter Spaltung zu bestehen, die je nach der Lage und Ausdehnung der Eiterbildung entweder vom Munde oder der Kinn-

Digitized by Google

Tab. 21.

Tuberkulose der Zunge eines an schwerer Lungen- und Kehlkopftuberkulose leidenden Mannes. Tiefe rhagadenförmige Ulcera.

Mikroskopisches Bild dazu:

Grosser, innerhalb der Zungenmuskulatur gelegener Tuberkel mit zentraler Verkäsung und mehreren Riesenzellen.

a) Quergestreifte Muskulatur.

b) Riesenzelle.

c) Verkästes Zentrum.

Speisen und achte auf sehr sorgfältige und schonende Mundpflege. Innerlich oder lokal anzuwendende Mittel, die das Leiden zum Verschwinden bringen, kennen wir nicht. Im allgemeinen vermeide man alle lokalen Medikamente, welche ihrerseits einen Reiz ausüben können. Nur wenn die betreffenden Stellen im Zustand stärkerer Entzündung sich befinden oder gar geschwürig geworden sind, dann gehe man ihnen schnell und energisch zu Leibe, am besten durch gründliche Ausschabung und nachfolgende Kauterisation mit dem Paquelin.

Tuberkulöse Geschwüre der Zunge kommen fast nur bei gleichzeitiger hochgradiger anderweitiger Tuberkulose vor, insbesondere bei ausgedehnter Lungen- und Kehlkopftuberkulose. Die Geschwüre sind meist multipel vorhanden, haben keine besonderen Praedilektionsstellen und gewöhnlich ein sehr charakteristisches Aussehen. Sie bevorzugen die Rhagadenform und stellen schmale, rissige, mit zackig unregelmässigen Rändern begrenzte Ulcera dar, die speckig belegt sind und ziemlich weit in die Tiefe vordringen (Tab. 21). Die Therapie besteht, falls man nicht wegen zu weit vorgeschrittener anderweitiger Tuberkulose überhaupt darauf verzichten muss, in gründlicher Ausschabung mit nachfolgender, vorsichtiger Kauterisation des Geschwürsgrundes.

Digitized by Google

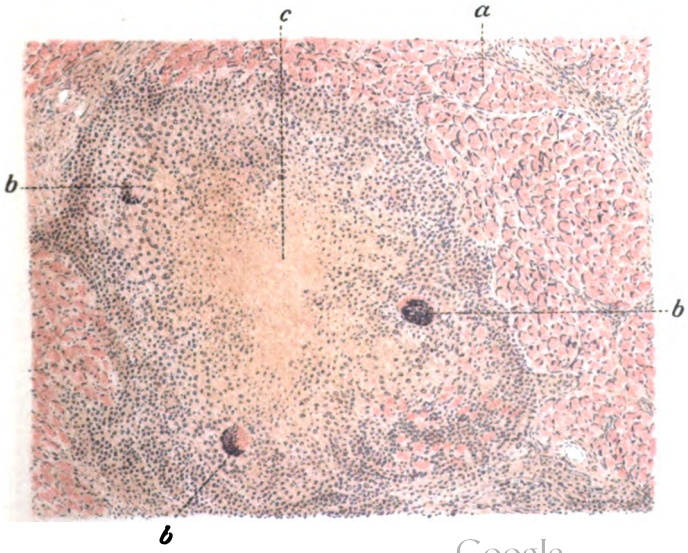

Digitized by Google

Digitized by Google

Von den **Geschwülsten der Zunge** bilden die gutartigen die Ausnahme. Lipome, Fibrome, ja sogar Enchondrome und Osteome sind als Raritäten beschrieben worden. Die als Makroglossie bezeichnete und oben bereits kurz erwähnte angeborene Lymphangiombildung der Zunge stellt eine totale, unförmige Vergrösserung der Zunge dar, sodass das Organ im Munde nicht genügenden Platz findet und mehr oder weniger weit zum Munde heraushängt.

Die mikroskopische Untersuchung lässt die Geschwulst gewöhnlich als kavernöses Lymphangiom erkennen.

Die Behandlung wird durch tiefe Kauterisation mit einem spitzen Paquelin die Geschwulst zur Verödung zu bringen trachten. Bleibt nach wiederholten Kauterisationen die Zunge immer noch zu gross, dann kann man sie noch durch Keilexzisionen und nachfolgende Naht verkleinern.

Es gibt auch eine erworbene Makroglossie, die aber nicht auf Lymphangiombildung, sondern auf einer infolge häufiger Entzündungen der Zunge sich entwickelnder Verdickung beruht.

Das Haemangiom der Zunge kommt als Angioma simplex vor und weist zuweilen gleichzeitig wie auch in dem auf Tab. 22 abgebildeten Fall die Bildung papillärer Exkreszenzen auf. Ausserdem kann es auch unter dem Bilde eines kavernösen Angioms auftreten und stellt dann eine mehr oder minder grosse Geschwulst von dunkel blauroter Farbe und glatter Oberfläche dar, die sich durch Druck verkleinern lässt und beim Nachlassen des Druckes sich wie ein Schwamm alsbald wieder anfüllt.

Die Beseitigung der flachen, mehr dem Bilde der Teleangiektasie (Seite 53) entsprechenden einfachen Angiome wird man zunächst durch Stichelungen mit einem spitzen galvanokaustischen oder Paquelinbrenner versuchen können. Günstig gelegene und gut umschriebene einfache oder kavernöse Angiome können, wenn sie nicht zu gross sind, auch exstirpiert

Digitized by Google

Tab. 22.

Angiom der Zunge mit papillärer Epithelwucherung.
Fig. 1 von oben gesehen.
Fig. 2 von unten gesehen.

---

werden, doch muss man sich unter Umständen auf heftige Blutungen gefasst machen.

Unter den bösartigen Geschwülsten sind die Sarkome sehr selten; inmitten der Zungenmuskulatur beginnend, wachsen sie schnell zu erheblicher Grösse an und bieten eine sehr ungünstige Prognose.

Die häufigste Zungengeschwulst ist das Karzinom; es kommt vorzugsweise im höheren Alter vor, häufiger bei Männern, als bei Frauen, nimmt seinen Ausgangspunkt entweder vom Epithel oder den Drüsen der Zungenschleimhaut und entwickelt sich nicht selten auch, wie es oben bereits erwähnt wurde, auf dem Boden einer alten Leukoplakie (Tab. 23). Im Anfang bildet sich eine ziemlich hart anzufühlende Verdickung in der Schleimhaut selbst oder dicht darunter gelegen und mit ihr verwachsen, die mit Vorliebe die Gegend des Zungenrandes einnimmt. Die Patienten fühlen diese Verhärtung wohl, halten sie aber oft für harmlos und holen ärztlichen Rat erst ein, wenn die Geschwulst grösser wird oder geschwürig zerfällt. Letzteres tritt meist schon ziemlich frühzeitig ein; das karzinomatöse Ulcus ist von unregelmässiger Form, sein Geschwürsrand ist leicht gewulstet und fühlt sich auffallend hart an. Oft fühlt man auch vom Grunde des Geschwürs aus einen harten in die Zungensubstanz hineinragenden Geschwulstknoten. Aber selbst wenn eigentliche Geschwulstknoten fehlen und das Geschwür noch ganz flach ist, muss die Härte des Geschwürrandes sofort den Verdacht auf Karzinom erwecken. Im Gegensatz dazu fühlen sich die syphilitischen und tuberkulösen Geschwüre weich an, sind meist multipel vorhanden und letztere überdies gewöhnlich rhagadenförmig. Die Verwechslung mit einem einfachen, durch einen scharfen Zahnstumpf verursachten

Digitized by Google

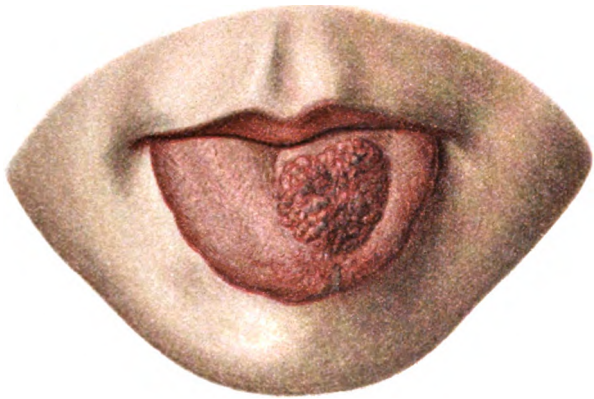

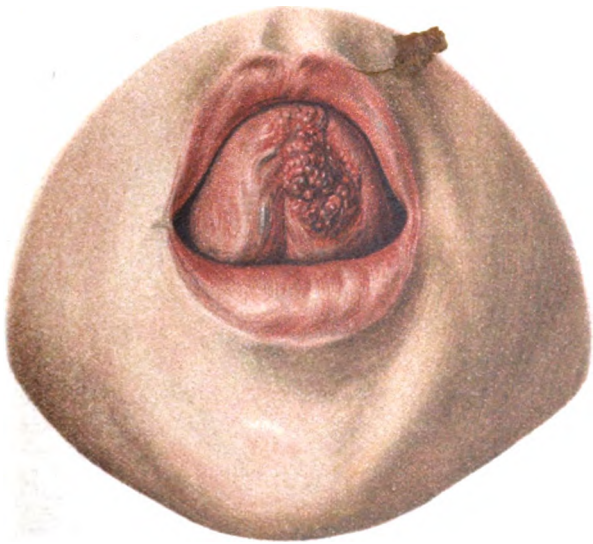

Digitized by Google

Digitized by Google

Geschwür wird bei Beachtung des oben Gesagten kaum vorkommen können. Bei weiterem Verlauf wird die Zunge mehr und mehr von der Geschwulst durchwachsen und kann schliesslich ganz in der Tumormasse aufgehen; auch nach unten und hinten macht das Wachstum der Geschwulst weitere Fortschritte; sie dringt dann in den Mundboden ein, zuweilen bis an den Kehlkopf heran oder greift auf die Gaumenbögen und die Tonsille über. Während auf der einen Seite der Tumor unaufhaltsam weiter wächst, zerfällt er andererseits auch in grösserer Ausdehnung geschwürig, sodass schliesslich der ganze Mund von jauchig zerfallener Geschwulstmasse erfüllt ist. Die subjektiven Beschwerden solcher Kranken sind naturgemäss meist sehr hochgradige; anfangs machen sie sich zwar nur in einer gewissen Bewegungsbeschränkung beim Sprechen und Schlucken geltend, bald aber nehmen diese Störungen sehr an Intensität zu und es gesellen sich oft quälende und lanzinierende Schmerzen dazu. Und wenn zu alledem noch der durch den Zerfall und die Jauchung bedingte Gestank hinzukommt, dann wird das Leiden fast unerträglich.

Hand in Hand mit der Wachstumszunahme geht auch die Metastasenbildung innerhalb der nächstgelegenen Lymphdrüsengruppen vor sich. Als solche kommen in erster Linie die Gegend unterhalb des ganzen Kieferrandes, ferner die medial, lateral und hinter dem M. sternocleidomastoideus, schliesslich die in der Fossa supraclavicularis gelegenen Drüsen in Betracht.

Gelegentlich der Leukoplakie-Besprechung ist schon hervorgehoben worden, wie ein Zustand chronisch entzündlicher Reizung (u. a. auch durch Rauchen, Kautabak, saure Speisen, Aetzmittel) die Karzinombildung begünstigen kann. Man hüte sich daher, solch einen Zustand durch allzulange Behandlung mit Aetzmitteln künstlich zu unterhalten. Je früher die Diagnose gestellt wird, desto günstiger sind die Chancen der Heilung! Bei dem geringsten Verdacht sichere

Digitized by Google

Tab. 23.

Karzinom der Zunge auf dem Boden einer Leukoplakie.

Mikroskopisches Bild dazu:

Karzinomnester (a) innerhalb der Zungenmuskulatur (b), z. T. mit verhornten Schichtungskugeln (c).

---

man die Diagnose lieber durch die mikroskopische Untersuchung eines kleinen zur Probe exzidierten

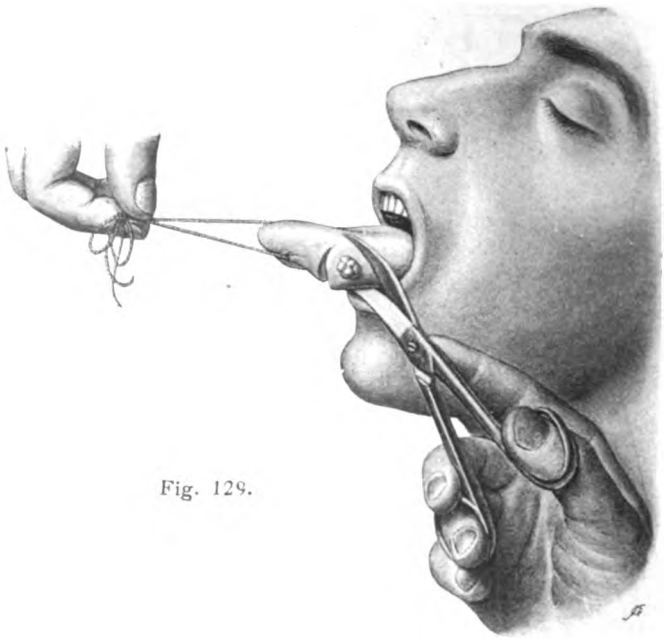

Fig. 129.

Stückchens, als dass man durch nutzlose Behandlung den richtigen Zeitpunkt verpasst.

Die Operation des Zungenkrebses. Die Säuberung des Operationsfeldes hat in ausgiebiger Zahnreinigung mittels der Zahnbürste zu bestehen,

Digitized by Google

Digitized by Google

Digitized by Google

ausserdem reibe man die ganze Umgebung des Karzinoms mit kleinen in 3% Karbollösung getauchten Jodoformgazebäuschchen gründlich ab. Günstig gelegene und nicht zu grosse Geschwülste lassen sich auf einfache Weise ohne weitere Hilfsschnitte durch eine Keilexzision entfernen. Man zieht, wie es in Fig. 129 dargestellt ist, mit Hilfe einer durch die Mittellinie der Zunge gelegten Fadenschlinge die Zunge stark hervor und kann so die Geschwulst ausserhalb der Mundhöhle lagern. Während man nun die keilförmige Exzision ausführt, kann man die stärker

Fig. 130.

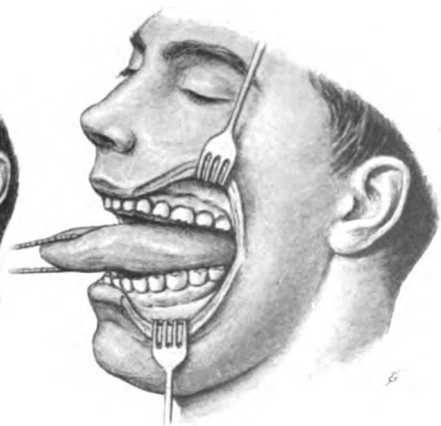

Fig. 131.

spritzenden Gefässe bequem fassen und unterbinden. Kleinere Blutungen stehen durch die Vernähung der Zungenwunde mit tiegreifenden Catgutnähten. Müssen gleichzeitig metastatische Lymphdrüsen entfernt werden, so tut man gut, aus Gründen der Asepsis zuerst die Drüsen und dann den Zungentumor zu exstirpieren.

Sitzt der Tumor mehr im hinteren Zungenabschnitt, dann muss er durch Hilfsschnitte so weit zugänglich gemacht werden, dass er frei vor Augen

Digitized by Google

liegt, dass die Blutung während der Operation gut übersehen und gestillt werden kann und dass sich das Einfliessen von Blut in Larynx und Trachea sicher vermeiden lässt. Ein solcher Hilfsschnitt ist die quere Spaltung der Wange, wie sie in Fig. 130 und Fig. 131 abgebildet ist.

Bei ausgedehnteren Geschwülsten und solchen, die womöglich schon auf die Gaumenbögen und die Tonsille übergegangen sind, wird man durch eine

Fig. 132.

Fig. 133.

temporäre Unterkieferresektion nach v. Langenbeck (Fig. 132 und Fig. 133) noch eine genügende Uebersicht des Operationsfeldes erzielen können. Ein vom Mundwinkel aus nach abwärts bis auf den Knochen geführter Schnitt legt den Kiefer frei, der nun in der Gegend etwa des 1. Prämolarzahnes ähnlich wie es bei der Unterkieferresektion beschrieben ist, durchsägt wird. Nur soll hierbei der Kiefer schräg in einer von hinten oben nach vorn unten verlaufenden Linie durchtrennt werden, damit

Digitized by Google

bei der späteren Vereinigung des Knochens eine Verschiebung der Teile verhindert wird, welche sonst durch das Bestreben der Kaumuskulatur (M. masseter, pterygoideus internus und temporalis) das Gelenkende gegen den Oberkiefer hin zu dislozieren, sehr leicht eintreten kann. Die Bohrlöcher für Durchführung des Metalldrahtes, mit dem nach erfolgter Exstirpation der Kiefer wieder zusammengenäht werden soll, wird man zweckmässig schon vor der Durchsägung anlegen. Sobald der Kiefer durchtrennt ist, werden die beiden Enden mit starken Knochenhaken auseinandergezogen; durchschneidet man nun noch den hinteren Bauch des M. biventer, dann hat man die ganze Zunge, Gaumenbögen und Tonsillen so übersichtlich vor sich liegen, dass man selbst eine totale Zungenexstirpation ausführen und etwa auf die Nachbarschaft übergegangene Geschwülste gut entfernen kann.

Um während der Operation grosser Zungentumoren die Blutung nach Möglichkeit einzuschränken, empfiehlt es sich, die Art. lingualis einseitig oder doppelseitig vorher an typischer Stelle zu unterbinden (Fig. 157). Reicht der Tumor bis in die Nähe des Kehlkopfeinganges, sodass die Gefahr des Bluteinfliessens in den Larynx in erhöhtem Masse besteht, dann muss der Geschwulstoperation die Tracheotomie vorausgeschickt werden. So lassen sich entweder durch Tamponade des Kehlkopfeinganges vom Munde her oder durch Einführung einer Trendelenburg'schen Tamponkanüle (Fig. 114) auch diese Gefahren meist glücklich vermeiden.

Zungengeschwülste lassen sich auch durch Inzisionen von aussen her freilegen und exstirpieren.

Billroth empfahl einen Schnitt, welcher dem Bogen des Kiefermittelstückes folgt und nach Durchtrennung der Mm. mylohyoidei, geniohyoidei und genioglossi, wobei man sich stets dicht an der Innenwand des Kieferkörpers halten soll, sowie nach Durchschneidung der Mundbodenschleimhaut das Hervorziehen der Zunge und ihre ausgiebige Freilegung gestattet. Auf die Vorsichtsmassregeln, die bei Durchtrennung der M. genioglossi notwendig sind, ist auf Seite 202 schon hingewiesen worden.

Digitized by Google

Tab. 24.

Ranula.

Kocher macht zu dem Zweck einen Winkelschnitt, der am Kinn beginnt, zunächst abwärts bis zur Mitte des Zungenbeines, dann in horizontaler Richtung nach hinten bis an den M. sternocleidomastoideus verläuft und schliesslich nach oben bis in die Nähe des Ohrläppchens reicht. Wird der so gebildete Hautlappen nach oben umgeklappt, dann können zuerst die etwa erkrankten Lymphdrüsen exstirpiert werden, dann wird man nach querer Durchtrennung des M. mylohyoideus und Durchschneidung der nun vorliegenden Mundbodenschleimhaut die Zunge durch die entstandene Lücke hervorziehen und operieren können.

Es ist erstaunlich, wie schnell die Patienten selbst nach ausgedehnten Zungenexstirpationen und wenn auch nur ein kleiner Stumpf zurückgeblieben ist, das Schlucken wieder lernen und wie bald sie eine verständliche Sprache wieder erlangen. Die Gefahr einer eintretenden Aspirations-Pneumonie wird man durch sorgfältig überwachte Nachbehandlung meist vermeiden können. Um die Expektoration zu erleichtern, soll der Kopfteil des Bettes so erhöht werden, dass die Kranken fast aufrecht sitzen. Reichliche Mundspülungen mit Lösungen von übermangansaurem Kali müssen die Zersetzung der Wundsekrete verhindern, feste Speisen sollen mindestens eine Woche lang ganz gemieden werden und selbst Flüssigkeiten sind nur in kleinen Portionen vorsichtig mittels einer Schnabeltasse zu verabreichen. Die Ernährung mit der Schlundsonde wird nur ausnahmsweise erforderlich sein. Ist das Durstgefühl sehr stark, dann mache man subkutane Kochsalzinfusionen oder in mehrstündigen Intervallen Rektumeingiessungen mit je 200 cbcm physiol. Kochsalzlösung.

Die **Geschwülste des Mundbodens** sind hauptsächlich Zysten, deren Ursprung, Lage und Ausdehnung eine sehr verschiedene sein kann. So sehen wir zuweilen einfache Retentionszysten, die durch Verschluss des Ausführungsganges einer der hier gelegenen Schleim- und Speicheldrüsen (Blandin-

Digitized by Google

Digitized by Google

Digitized by Google

Nuhn'sche Zungenspitzendrüse, Gland. submaxillaris und Gland. sublingualis) entstehen. Fig. 134 zeigt das Bild eines doppelseitigen angeborenen Verschlusses des Ductus submaxillaris (Whartonianus). Glasiger, klarer Schleim hatte sich in den beiden Ausführungsgängen angesammelt und diese in Gestalt zweier geschlängelter Wülste vom Mundboden abgehoben. Die Abtragung der vorspringenden Enden und die Spaltung jedes Ganges beseitigte das Leiden. Von den reinen Retentionszysten muss die sogenannte Ranula unterschieden werden.

Fig. 134. Retentionszysten durch doppelseitigen Verschluss des Ductus submaxillaris (Whartonianus).

Die als Ranula, Fröschleingeschwulst, bezeichnete Zyste hat den Namen wegen ihres an die Bauchhaut des Frosches erinnernden, durchscheinenden, glänzenden Aussehens erhalten. Die Zyste liegt lateral vom Frenulum linguae, wölbt sich gegen die Zunge hin vor und er scheint besonders deutlich, wenn man die Zunge nach der anderen Seite und hoch heben

Digitized by Google

Tab. 25.

Dermoid des Zungengrundes.

Der Mundboden ist durch die genau in der Mittellinie liegende zystische Geschwulst stark hervorgewölbt, die Zunge nach hinten gesunken.

lässt. (Tab. 24). Sie enthält glasigen, meist milchig getrübten Schleim, der durch die sehr dünne Zystenwand und die verdünnte, emporgehobene Mundschleimhaut hindurchschimmert. Ihre Grösse entspricht der einer Kirsche bis zu einer Walnuss, nur selten wird sie grösser. Ich sah eine Ranula, welche im Munde gegen die Zunge hin zur Grösse etwa einer mittleren Birne angeschwollen war, gleichzeitig aber unter dem Kieferrand bis zum Kieferwinkel nach aussen hin sich wölbte.

Nach neueren Untersuchungen entsteht die Ranula infolge einer chronischen Entzündung der Gland. sublingualis, in deren Verlauf es zu multiplen, kleinen Zysten innerhalb der Drüse kommt, die schliesslich zu einem Hohlraum konfluieren. Dementsprechend besteht die innere Auskleidung aus ganz locker aneinander gefügten kubischen Epithelien, die ohne jede scharfe Grenze in das darunter gelegene Bindegewebe übergehen. Ausser dieser Entstehungsursache, die wir als die häufigste ansehen müssen, gibt es aber noch eine andere, welche durch eine Entwickelungsstörung bei der Anlage des mittleren Schilddrüsenteils, des sogen. Tractus thyreoglossus (Seite 265) bedingt ist (Neumann). In diesem Fall entwickelt sich die Zyste aus zurückgebliebenen Resten dieses Ganges und ihre Innenwand ist dann aus einem hohen, mehrschichtigen, scharf gegen das Bindegewebe abgegrenzten Zylinderepithel, welches häufig mit Flimmerhaaren versehen ist, ausgekleidet. Macht man es sich zur Regel, in jedem Fall von Ranula etwas von der inneren Auskleidung abzuschaben und sofort frisch mikroskopisch zu untersuchen, dann wird man häufiger, als man gemeinhin glaubt, Flimmerzellen finden und damit den Zusammenhang mit dem Tractus thyreoglossus sicher stellen.

Digitized by Google

Digitized by Google

Digitized by Google

Früher hat man auch die Ranula für eine Retentionszyste infolge entzündlicher Verklebung des Ausführungsganges der Gland. sublingualis oder submaxillaris gehalten, eine Anschauung, die wir jetzt als irrig erkannt haben.

v. Reklinghausen glaubte, ihre Entstehung aus der Blandin-Nuhn'schen Zungenspitzendrüse herleiten zu können. Teichmann hielt ihre Entstehung aus einem entzündeten Schleimbeutel des Zungenbeines für möglich.

Die Behandlung der Ranula besteht zunächst in einer Spaltung der Zyste vom Munde her; dann trägt man, nachdem man die Schleimhaut nach beiden Seiten hin abgeschoben hat, die Zystenwand mit einer gebogenen Schere möglichst weit ab und vernäht jederseits den Schleimhautrand mit dem Zystenrand durch einige Catgutnähte. Zum Schluss schabt man die Innenwand des Zystenrestes noch mit dem scharfen Löffel aus und reibt sie mit einem in 3% Karbollösung getauchten kleinen Mullbausch gründlich aus. Innerhalb der nächsten Tage hat man noch dafür zu sorgen, dass nicht zu frühzeitig eine Verklebung der Wundränder wieder eintritt, indem man die Ränder mit einer Sonde vorsichtig auseinander drängt. Wenn man genau nach dieser Vorschrift verfährt, wird man die meisten Fälle damit glatt und dauernd zur Heilung bringen können. Tritt trotzdem ein Rezidiv ein, dann empfiehlt es sich, die ganze Gland. sublingualis mitsamt der Zyste von aussen her durch einen Schnitt am Kieferrande zu exstirpieren.

Die Beziehung des oben erwähnten Tractus thyreoglossus zur Entwicklung des mittleren Schilddrüsenteiles erklärt es auch, dass auf dem ganzen Wege, den dieser Gang zurücklegt, sich akzessorische Schilddrüsen bilden können. Der Tractus thyreoglossus (Fig. 150) beginnt am Foramen coecum der Zunge, geht schräg nach unten und vorn durch die Zungenmuskulatur hindurch zur Mitte des Zungenbeines und von hier an der Vorderseite des Kehlkopfes bis zum Isthmus der Schilddrüse herab. Man denke daher daran, dass sich im Zungengrunde auch solide oder zystische Strumen entwickeln können; eine solche Zungenstruma ist übrigens meist die einzige vorhandene Schilddrüse des betreffenden Individuums, nach deren vollständiger Exstirpation Tetanie und Cachexia strumipriva zu befürchten ist. (Siehe Seite 313).

Die Dermoide des Mundbodens nehmen gewöhnlich die Mitte des Zungengrundes ein, wölben

Digitized by Google

Tab. 26.

Dermoid des Zungengrundes.

Längsschnitt durch Zunge und Kehlkopf des auf Tab. 25 abgebildeten Patienten, der an Herzfehler gestorben war. Die Lage der Zyste im Verhältnis zur Zunge und zum Zungenbein ist klar erkennbar. Die innere Auskleidung der Zyste besteht an den grauweisslichen Stellen aus einem mehrschichtigen Plattenepithelbelag, an den bräunlich-rötlichen Partien aus Granulationsgewebe.

Der auf einem Glasschälchen befindliche gelbliche Brei bildete den Inhalt der Zyste.

---

die Gegend des Frenulum linguae zu einer kugligen Anschwellung hervor und drängen die Zunge nach oben und hinten. Je nach der Grösse der Zyste werden mehr oder weniger starke Behinderungen beim Sprechen und Schlucken durch sie bedingt sein. Tab. 25 zeigt das Bild einer solchen Zyste, welche in diesem Fall einen zufälligen Nebenbefund bei einem alten, herzkranken Manne bildete. Da der Patient kurze Zeit nach seiner Aufnahme starb, war es mir möglich, durch den in Tab. 26 abgebildeten Längsschnitt das Lageverhältnis der Zyste zur Zunge und zum Zungenbein zur Darstellung zu bringen.

Der Keim der Zyste ist durch eine embryonale, epitheliale Abschnürung bei Bildung der mittleren Halspartie, des mesobranchialen Feldes gelegt (siehe „Mittlere Halszysten", Seite 265) und kann in jedem Lebensalter zu einer Zyste auswachsen.

Die Exstirpation der Zyste kann vom Munde aus erfolgen, nachdem man die Zunge mit einem durch die Mittellinie geführten Seidenfaden angeschlungen hat. Wenn man sich nach der Inzision der Mundschleimhaut stets dicht an die Zystenwand hält und sie soweit als möglich stumpf aus ihrem Bett löst, dann ist die Blutung meist unbedeutend. Zum Schluss wird die Schleimhaut durch einige Catgutnähte wieder vernäht.

Digitized by Google

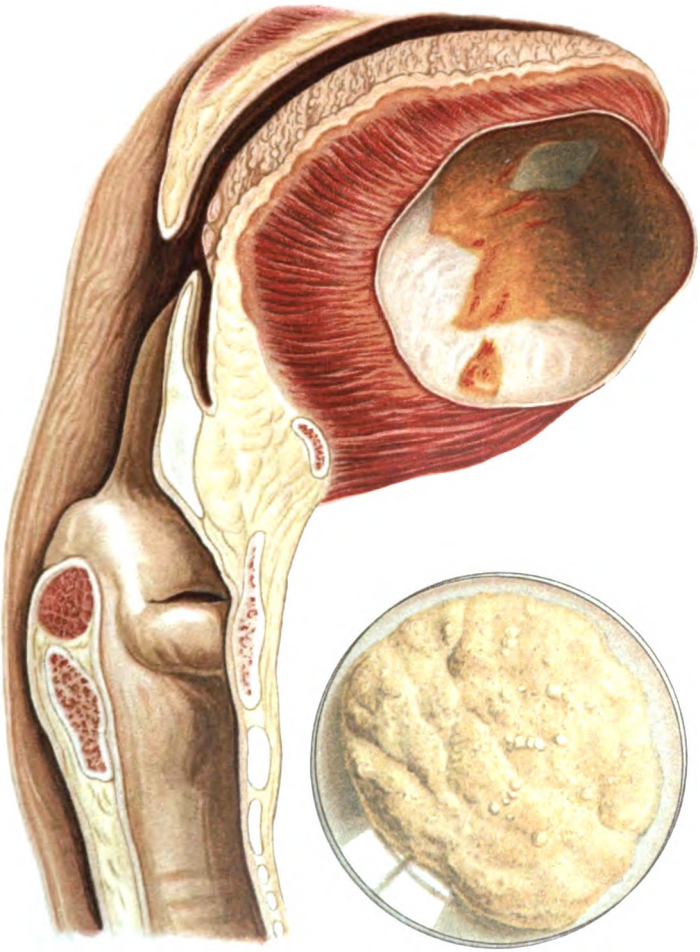

Digitized by Google

Digitized by Google

VII. Chirurgie des Rachens und der Tonsillen.

Die akuten **Entzündungen** der Rachenschleimhaut gewinnen eine erhöhte chirurgische Bedeutung dadurch, dass besonders bei erysipelatösen und phlegmonösen Zuständen sich leicht ein entzündliches Glottisödem ausbildet, durch welches plötzlich äusserst heftige und gefährliche Erstickungsanfälle bedingt sein können, die schleunigst eine Tracheotomie erforderlich machen.

Die zwischen der hinteren Rachenwand und der Wirbelsäule gelegenen sogenannten Retropharyngealabszesse beruhen nur selten auf einer akuten Entzündung, sind vielmehr in der überwiegenden Mehrzahl tuberkulösen Ursprungs und durch eine Spondylitis cervicalis tuberculosa (Kapitel XVIII) bedingt. Die Patienten empfinden eine mit der Grösse des Abszesses zunehmende Behinderung und Schmerzhaftigkeit beim Schlucken, zu der schliesslich auch Erschwerungen des Sprechens und Atmens hinzukommen. Schaut man einem solchen Kranken, indem man seine Zunge mit einem Mundspatel niederdrückt, in den Mund, dann erscheint die Schleimhaut der hinteren Rachenwand mehr oder weniger stark vorgewölbt, ihre Falten sind verstrichen und die Oberfläche häufig dunkel gerötet. Gelingt es, die Anschwellung vom Munde aus zu palpieren, dann fühlt man schwappende Fluk-

Digitized by Google

tuation. Allerdings ist die Besichtigung und die Palpation nicht selten durch einen gewissen Grad von Kieferklemme erschwert.

Die Eröffnung des Abszesses kann vom Munde aus erfolgen, wenn der Abszess nicht gross ist, soll aber auch dann nur durch eine kleine Inzision geschehen, weil sonst der in grosser Menge schnell herausfliessende Eiter die Luftwege überschwemmen kann und hierdurch nicht nur tuberkulöse Infektionen der Lunge, sondern auch sofortige Erstickung hervorzurufen imstande ist. Ist man, z. B. bei Kindern, gezwungen, die Eröffnung in Narkose vorzunehmen, dann empfiehlt es sich, „am hängenden Kopf" (Fig. 52) zu operieren. Bei Erwachsenen und bei allen grossen Abszessen dringt man am besten von aussen her auf den Abszess ein, durch eine am vorderen Rand des M. sternocleidomastoideus geführten Schnitt unter Schonung der Nerven und der grossen Gefässe, indem man nach Durchtrennung der Halsfascien die Muskeln stumpf auseinander drängt.

Die häufigste Form der Mandelentzündung ist die Angina simplex, die unter dem Bilde einer akut auftretenden, meist mit hohem Fieber verlaufenden Anschwellung und Rötung einer oder bedier Gaumentonsillen verläuft. Bei sehr heftigen Entzündungen pflegen auch die unter dem Kieferwinkel gelegenen Lymphdrüsen mit anzuschwellen. Die Schmerzen und Schluckbeschwerden sind im Beginn oft so gering, dass die Kranken, besonders Kinder, durch keine Angabe auf die Stelle der Erkrankung hinweisen. Man mache es sich daher zur Regel, in allen Fällen plötzlich einsetzenden Fiebers, das nicht anderweitig einwandsfrei sich erklären lässt, eine genaue Inspektion der Tonsillen vorzunehmen. Bettruhe, hydropathische Umschläge um den Hals und Gurgelungen mit dünner Alaunlösung — man vermeide das noch vielfach beliebte Kali chloricum wegen seiner Giftwirkungen auf die Niere — bringen die Erkrankung gewöhnlich innerhalb weniger Tage zum Schwinden.

Digitized by Google

So harmlos das Leiden im allgemeinen ist, so kommt ihm doch eine erhöhte pathologische Bedeutung dadurch zu, dass wahrscheinlich gar nicht selten von der entzündeten Tonsille aus Eitererreger in die Blutbahn übertreten. Jedenfalls haben wir hierin eine der Quellen zu sehen, aus der die Infektionserreger der akuten Osteomyelitis, mancher Nephritis und vielleicht auch des akuten Gelenkrheumatismus stammen können.

Die Angina follicularis unterscheidet sich von der eben genannten durch das gleichzeitige Auftreten von graugelblichen, etwa stecknadelkopfgrossen Schleim- und Fibrinpfröpfen, die in den Lakunen der Tonsille sitzen, über ihre ganze Oberfläche verstreut sind und ihr ein gesprenkeltes Aussehen verleihen. Der Verlauf der Krankheit und ihre Therapie entsprechen ganz der Angina simplex. Gelegentlich lagern sich nach häufigeren follikulären Mandelentzündungen in den Fibrinpfröpfen, welche in den lakunären Buchten zurückbleiben, Kalksalze ab; diese können schliesslich zu kleinen Tonsillensteinen sich vergrössern und einen dauernden Reiz ausüben, der nach Auslösung und Beseitigung der Steine wieder verschwindet. Der Tonsillenabszess hat seinen Sitz entweder inmitten der Tonsille oder dicht neben ihr und wird relativ häufig an der Uebergangsstelle der Tonsille zum weichen Gaumen gesehen. Die Tonsille selbst und ihre Umgebung ist dunkel gerötet, die Abszessstelle selbst gespannt und vorgewölbt. Es besteht gewöhnlich hohes Fieber dabei, das Schlucken und alle Bewegungen des Mundes sind erschwert und schmerzhaft, und ein gewisser Grad von Kieferklemme fehlt fast niemals dabei.

Bei der Inzision des Abszesses ist Vorsicht vonnöten, um nicht bei ungebärdigen Kranken und durch plötzliche Bewegungen im Moment des Einstechens Nebenverletzungen zu machen. Man bediene sich daher eines schmalen, spitzen Skalpells, dessen Schneide man mit einem kleinen Heftpflasterstreifen

Digitized by Google

so umwickelt hat, dass nur die Spitze etwa 1 cm weit herausschaut. Da die Inzisionswunde Neigung hat, zu verkleben, so wird man innerhalb der nächsten Tage öfter genötigt sein, durch Einführung einer Sonde oder einer kleinen Kornzange für ausreichenden Eiterabfluss Sorge zu tragen. Spülungen mit antiseptischen Mundwässern vervollständigen die Nachbehandlung.

Die Diphtherie des Rachens und der Tonsillen, die mit der früher oft als Croup bezeichneten Erkrankung identisch ist, ist eine akute, mit der Bildung fibrinöser Auflagerungen einhergehende Infektionskrankheit, als deren Erreger der von Löffler entdeckte Diphtheriebazillus angesehen werden muss. Die Krankheit befällt hauptsächlich das jugendliche Alter, ist leicht übertragbar, beginnt mit Fieber, Schmerzen beim Schlucken und lässt bei der Inspektion des Mundes anfangs häufig nur eine Schwellung und Rötung einer oder beider Tonsillen erkennen, eine Rötung von allerdings so gesättigter Farbe, dass auch beim Fehlen jeglichen fibrinösen Belages der Verdacht auf beginnende Diphtherie geweckt werden muss. Sehr schnell pflegt diese Rötung auf die Gaumenbögen und den hinteren Abschnitt des weichen Gaumens und besonders auf die Uvula überzugreifen und mit der Bildung der schon erwähnten fibrinösen Auflagerungen einherzugehen. Es entstehen auf der Tonsille selbst, an den Gaumenbögen, an der Uvula und auf der hinteren Rachenwand gelbliche, flächenhafte oder streifige Beläge, welche die Neigung haben, miteinander zu konfluieren — im Gegensatz zu der follikulären Angina, bei der das Konfluieren der einzelnen Pfröpfe und derart flächenhafte Auflagerungen niemals vorkommen. Im weiteren Verlauf kann die diphtheritische Entzündung auf den Kehlkopf, die Trachea und sogar auf die grösseren und kleineren Bronchien übergreifen; letztere füllen sich zuweilen mit Fibrinmassen, welche als zusammenhängende baumförmig verzweigte Ausgüsse

Digitized by Google

gelegentlich ausgehustet werden. Welche Erscheinungen durch Mitbeteiligung des Kehlkopfes hervorgerufen werden, ist auf Seite 327 genauer geschildert; hier soll nur auf die dabei sehr leicht eintretende Atemnot hingewiesen werden, welche sich durch den meist lauten Stridor und die sehr charakteristischen inspiratorischen Einziehungen des Thorax und Abdomens schon in leichteren Graden kenntlich macht. Man versäume nie, bei Untersuchung eines diphtheriekranken Kindes Brust und Leib daraufhin genau zu besichtigen. Diese Atemnot kann einerseits bedingt sein durch die entzündliche Schwellung der wahren und falschen Stimmbänder und die daraus entspringende zunehmende Verengerung des Kehlkopflumens, andererseits durch teilweis abgelöste und flottierende fibrinöse Membranen der Trachea, welche bei Hustenstössen die Glottis vorübergehend verlegen. In letzterem Falle tritt bei sonst noch ganz freier Atmung plötzlich ein schwerer Erstickungsanfall ein, welcher, wenn die Fibrinmassen nicht ausgehustet werden, sich mehrfach wiederholen, ja sogar den Erstickungstod herbeiführen kann; bei solchen Zuständen ist die schleunige Ueberweisung in ein Krankenhaus, in welchem bei Wiederholung des Anfalles sofort die Tracheotomie ausgeführt werden kann, dringend erforderlich. Der Verlauf einer Rachendiphtherie ist je nach der Empfänglichkeit des Patienten und je nach der Virulenz des Diphtheriegiftes ein sehr verschiedener; in schwersten Fällen geht die Entzündung mit geschwürigem Zerfall der betreffenden Stellen einher, in anderen wieder besteht gleich von Anbeginn ein schwerer, septischer Allgemeinzustand, der gewöhnlich auf einer Mischinfektion mit Streptokokken beruht und nicht selten Vereiterungen der Halslymphdrüsen, eitrige Mittelrohrentzündungen und septische Pneumonien im Gefolge hat. Aber selbst wenn die akute diphtheritische Entzündung überstanden ist, dann ist der Kranke immer

Digitized by Google

noch nicht jeder Gefahr entronnen, denn ihm droht, unabhängig davon, ob die Diphtherie eine schwere oder leichte war, noch das Gespenst der postdiphtheritischen Lähmung, deren schlimmste Form die Lähmung der Herzzentren ist. So kann, manchmal erst 8—14 Tage nach glücklich überstandener Diphtherie, plötzlich ein schwerer Collaps, ja der Tod infolge von Herzlähmung eintreten. Am häufigsten wird die Lähmung des Gaumensegels beobachtet und daran erkannt, dass die Kranken sich leicht „verschlucken", d. h. dass ein Teil der geschluckten Flüssigkeit in den Larynx gerät oder zur Nase wieder herausfliesst. Seltener sind die Lähmungen der Extremitäten und Sinnesnerven. Im allgemeinen ist die Prognose der postdiphtheritischen Lähmung eine günstige; nach Verlauf einiger Wochen oder Monate ist die normale Funktion gewöhnlich wiederhergestellt.

Die Behandlung der Diphtherie hat durch die Behring'sche grosse Entdeckung des Heilserums neue und ungeahnte Erfolge gezeitigt. Seit diese Therapie Gemeingut der Aerzte geworden ist, also seit etwa 10 Jahren, ist die Gesamt-Mortalität an Diphtherie so erheblich gesunken, dass auch die anfangs skeptischen Beurteiler nunmehr ihre Anerkennung nicht versagen können; es wäre auch zu gezwungen, das Sinken der Mortalität seit der Einführung des Heilserums als ein rein zufälliges Zusammentreffen ansehen zu wollen. Je früher die Behandlung einsetzt, desto besser wird sie ihre Wirksamkeit entfalten können; subkutane Einspritzungen von 1000—2000 Immunitäts-Einheiten, unter aseptischen Kautelen in die Aussenseite des Oberschenkels injiziert, genügen als Heildosis, nur selten wird man genötigt sein, die Injektion zu wiederholen oder stärkere Dosen anzuwenden.

Dass neben den vielen Tausenden von Seruminjektionen, die ohne jeden Schaden vertragen worden sind, in ganz vereinzelten Fällen im Anschluss an die Einspritzung der Tod eintrat — vielleicht bedingt durch eine zufällige Idiosynkrasie gegen das Serum

Digitized by Google

— kann die Anwendung des Mittels ebensowenig verhindern, als man wegen eines unter Tausenden von Narkosen sich ereignenden Todesfalles auf die Segnungen der allgemeinen Narkose verzichten wird.

Durch das Heilserum sind alle anderen Behandlungsweisen der Diphtherie — auch die seinerzeit viel gerühmten Pinselungen mit Jodtinktur, Liquor ferri sesquichlorati, Zitronensäure und noch vielen anderen Medikamenten — in den Hintergrund

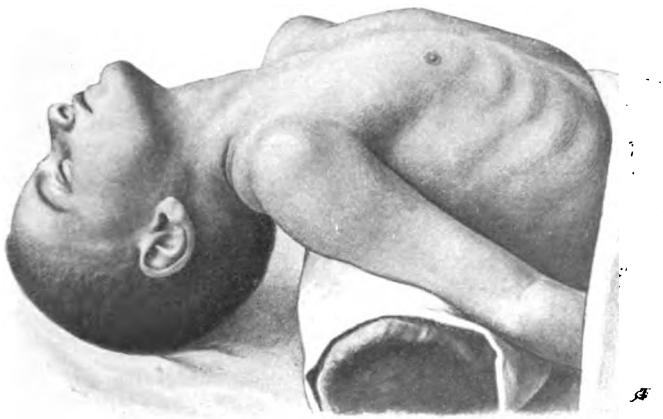

Fig. 135. Lagerung zur Tracheotomie.

gedrängt worden. Man sorge durch Spülungen und Gurgelungen mit dünner Alaunlösung für die nötige Reinhaltung des Mundes, und suche, durch die auch subjektiv angenehm wirkenden kalten Halsumschläge — am besten mit einer sogen. Eiskrawatte, einem schmalen, mit Eisstückchen gefüllten Gummibeutel — die Heftigkeit der Entzündung zu mildern.

Um die bei vorhandener Erstickungsgefahr notwendig werdende Tracheotomie auszuführen, lagere man den Kranken so, dass die Schultern durch ein Kissen oder eine Rolle angehoben werden und der

Digitized by Google

Tab. 27.

Tracheotomia inferior.

a) Fascia superficialis.
b) Musc. sterno-hyoideus.
c) Glaud. thyreoidea.
d) Fascia profunda.

Kopf stark nach hinten zurücksinken kann (Fig. 135). Schnitt genau in der Mittellinie vom Ringknorpel bis ins Jugulum. Nach Durchtrennung der Halsfascie werden die langen Halsmuskeln stumpf auseinandergedrängt; etwa quer verlaufende Venen werden doppelt gefasst und ligiert. Nun wird die hintere Halsfascie durchschnitten und bei Ausführung der von mir bei Diphtherie bevorzugten und in Tab. 27 abgebildeten Tracheotomia inferior die Schilddrüse mit einem stumpfen Haken nach oben gezogen. Durch Einführung eines Fingers in die Tiefe der Wunde überzeugt man sich schnell von der Lage der Trachea, die an den quer gestellten Knorpelringen leicht erkennbar ist, und hakt sie mit einem einzinkigen scharfen Häkchen fest, um sie am Weggleiten zu verhindern. Die Inzision der Trachea selbst soll 1—1½ cm lang sein, um die Einführung der Kanüle bequem zu gestatten. Bevor jedoch die Kanüle eingeführt wird, lässt man mit Wundhäkchen die Tracheotomiewunde auseinanderhalten, um etwa erreichbare fibrinöse Massen mit Pinzette oder entsprechend gebogener Kornzange oder durch Auswischen der Trachea mit einer weichen Feder zu entfernen. Ist die Atmung nun ganz frei, dann erst wird die Kanüle hineingesteckt und mit einem Bändchen sofort befestigt.

Weiteres über Tracheotomie siehe Seite 334.

Die Wiederherstellung der Funktion nach diphtheritischer Lähmung wird man durch Faradisation der befallenen Gebiete zu beschleunigen trachten.

Bei der hohen Gefahr der Uebertragbarkeit des Leidens müssen diphtheriekranke Personen streng

Digitized by Google

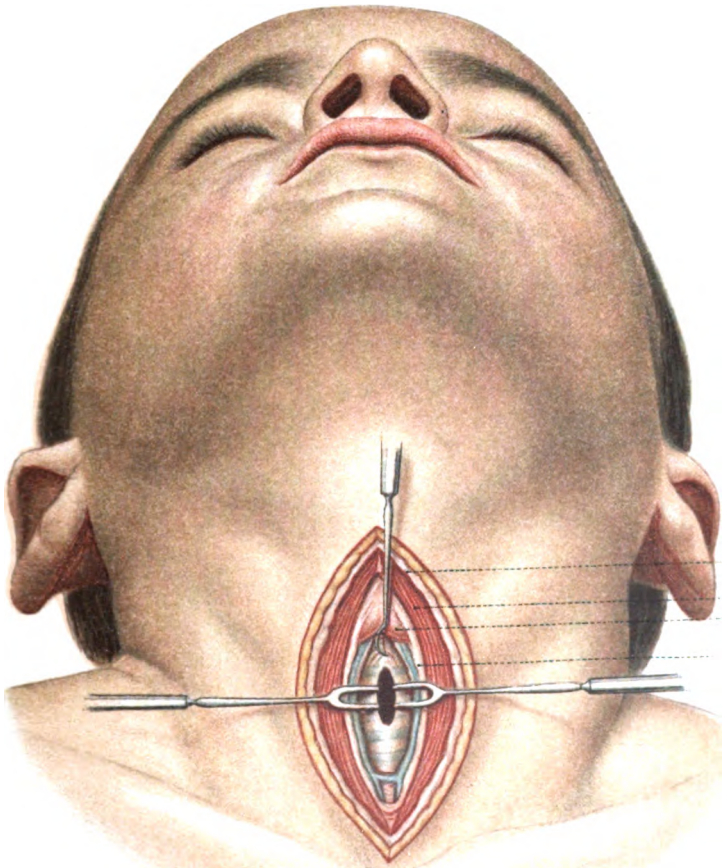

Digitized by Google

Digitized by Google

isoliert werden; die mit ihnen doch schon in Berührung gekommenen Personen, ganz besonders die Kinder, können mit Vorteil durch eine Heilseruminjektion immunisiert werden; als Immunisierungs-Dosis genügen je nach dem Alter der Person 200—600 Immunisierungs-Einheiten.

Die Syphilis des Rachens und der Tonsillen kommt im sekundären Stadium der Krankheit in Form der sog. Plaques opalines zur Beobachtung. Man erkennt sie an dem grauweissen, opaleszierenden, dünnen und durchsichtigen Belag, der gleichmässig, gewöhnlich über beide Tonsillen ausgebreitet ist. Tertiäre Lues erscheint in Form von Gummiknoten in den Tonsillen, am harten und weichen Gaumen und an der hinteren Rachenwand, häufiger bekommt man sie erst im Zustand ulzerösen Zerfalles zu Gesicht, und man sieht dann torpide, indolente, kraterförmige Geschwüre, welche tiefgreifende Zerstörungen, besonders der Uvula und der Tonsillen herbeiführen können. Alte Narben an der hinteren Rachenwand, an den Tonsillen und Gaumenbögen, sowie Narbendefekte am weichen Gaumen und besonders der Uvula müssen stets den Verdacht auf vorangegangene Syphilis erwecken. Ihr Nachweis wird nicht selten bei zweifelhaften Erkrankungen an anderen Körperstellen auf die richtige Diagnose führen.

Tuberkulöse Geschwüre sind selten, sie verhalten sich wie die der Mundschleimhaut und der Zunge.

Als Folge mehrfach überstandener Tonsillitis oder als ein Teil der den Nasenrachenraum erfüllenden, hypertrophischen adenoiden Vegetationen sieht man nicht selten eine Hypertrophie der Tonsillen, die so stark werden kann, das die Mandeln in der Mittellinie fast zusammen stossen und dadurch in sehr lästiger Weise die Atmung behindern. Auch wenn die Hypertrophie nicht so hochgradig ist, dass ein direktes Hindernis für die Atmung besteht, so ist meist schon durch die Häufigkeit, mit der solche Patienten,

Digitized by Google

vorzugsweise des jugendlichen und Pubertätsalters, von Anginen befallen werden, die Vornahme der Tonsillotomie indiziert. Die Tonsillotomie soll nur im entzündungsfreien Stadium an blasser und nicht empfindlicher Tonsille ausgeführt werden und ist, wie der Name schon andeutet, keine vollständige Exstirpation; es genügt, die Tonsille mit einem geeigneten Instrument hervorzuziehen und im Niveau des Gaumenbogens abzutragen. Der Eingriff ist so wenig schmerzhaft, dass er an einigermassen verständigen Patienten ohne jedes Anaesthetikum vorgenommen werden kann; bei empfindlichen Personen bepinsele man vorher einige Minuten lang die Tonsillen mit 4% Cocainlösung. Nur bei ganz ungebärdigen Kindern wird man genötigt sein, die Narkose, die auch dann keine tiefe sein darf, einzuleiten. Bei Erwachsenen ziehe man, während die Zunge mit einem rechtwinklig abgebogenen Mundspatel von einem Gehilfen herabgedrückt wird, mittels einer mit Doppelhäkchen versehenen Pincette die Tonsille hervor und trage sie mit dem Tonsillenmesser (Fig. 136), das zum Schutz gegen Nebenverletzungen geknöpft und nur auf kurze Strecke schneidend gemacht ist, schnell ab. Bei beiderseitiger Abtragung ist es zweckmässig, zuerst, solange der Patient noch nicht unruhig geworden ist, wegen der schwierigeren Handhaltung die rechte Tonsille zu entfernen. Bei Kindern kann man sich mit Vorteil des sehr sinnreich erdachten Tonsillotoms (Fig. 137) von Matthieu bedienen; da das Instrument es gestattet, mit einem Handgriff das Festhalten, Hervor-

Fig. 136.

Fig. 137. Tonsillotom nach Fahnenstock-Matthieu.

Digitized by Google

ziehen und Abschneiden der Tonsille zu bewirken, so behält man die andere Hand frei, um selbst mit einem Spatel die Zunge herabdrücken zu können. Die nach der Tonsillotomie eintretende Blutung ist meist sehr gering und es genügt, Mundspülungen mit eisgekühlten antiseptischen Wässern (1% Borlösung) für die ersten Tage zu verordnen und das Schlucken fester Speisen zunächst vermeiden zu lassen. Ausnahmsweise kann aber auch mal eine starke Nachblutung eintreten, deren Stillung unter Umständen bei der für Tamponade und digitale Kompression sehr ungünstig gelegenen Stelle die grössten Schwierigkeiten bereiten kann. v. Mikulicz hat für solche Fälle ein Kompressorium (Fig. 138) angegeben in Form eines scherenartigen Instrumentes, dessen eine Branche mit einem nierenförmigen, in die Tonsillengegend passenden Ansatz versehen ist. Das Instrument wird so angelegt, dass die eben beschriebene Branche in den Mund geführt und auf die Tonsillotomiewunde gedrückt, während die andere Branche von aussen her mit ihrem entsprechend geformten Ende dagegengedrückt wird; durch eine Arretierungsvorrichtung am Griff des Instrumentes oder durch Umschnürung des Griffes mit einem Gummischlauch kann man einen beliebigen Grad der Kompression für längere Zeit — es genügen einige Stunden — einwirken lassen. Wenn man die oben gegebenen Vorschriften bei der Tonsillotomie befolgt, dann wird eine Verletzung der Carotis interna nicht möglich sein. Dagegen kann eine Hyper-

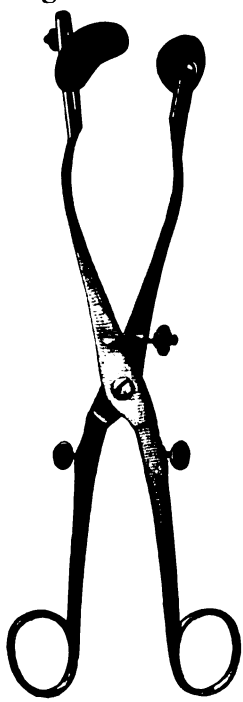

Fig. 138.
Kompressorium nach v. Mikulicz.

Digitized by Google

trophie vorgetäuscht werden durch die Hervordrängung der Tonsille infolge eines dahinter gelegenen Aneurysma der Carotis interna; macht man in einem solchen Fall die Tonsillotomie, dann kann allerdings eine sofortige tötliche Blutung die Folge sein. Einseitige Tonsillarhypertrophien bedürfen daher ganz besonders sorgfältiger Untersuchung durch Palpation (Pulsation bei Aneurysma!) und event. Probepunktion mit ganz feiner Kanüle.

Die Geschwülste des Gaumens, Rachens und der Tonsillen.

Gutartige Geschwülste dieser Gegend sind selten; sie können am Gaumen als Fibrome, Enchondrome und Osteome, Adenome und adenomatöse Mischgeschwülste vorkommen. Von der Rachenschleimhaut gehen zuweilen gestielte Polypen aus, die wie eine einfache Cutis pendula zusammengesetzt sind, ausserdem sind hier merkwürdige, behaarte Rachenpolypen beobachtet worden, die auf einer embryonalen Keimversprengung beruhen und mikroskopisch sich als Dermoide und Teratome erwiesen haben. Sie können durch Verlegung des Aditus laryngis Erstickungsanfälle hervorrufen. Bösartige Geschwülste, welche vom Oberkiefer ausgehend den harten Gaumen durchwachsen und sich gegen die Mundhöhle hin vorgewölbt haben, sind oben bereits erwähnt und abgebildet worden.

Ausserdem gehen primär vom Periost und der Schleimhaut des harten Gaumens, ebenso wie vom weichen Gaumen Sarkome aus, die in erster Linie gegen den Mund, dann auch nach oben und hinten weiterwachsen. Primäre Karzinome der Gaumenschleimhaut sind seltner. Die Gaumengeschwülste lassen sich am übersichtlichsten „am hängenden Kopf“ (Fig. 52) exstirpieren.

Ueber die Tumoren des Nasenrachenraumes ist oben das Notwendige bereits gesagt worden.

Digitized by Google

Die von der Tonsille und der hinteren Pharynxwand ausgehenden malignen Geschwülste sind in der Mehrzahl Karzinome, welche ebenso wie die Karzinome der Zunge und der übrigen Mundschleimhaut frühzeitig zu geschwürigem Zerfall neigen. Als kleine knötchenförmige Verdickung beginnend, wachsen sie innerhalb weniger Monate zu umfangreichen Geschwülsten aus und rufen nicht selten dabei so geringfügige subjektive Beschwerden hervor, dass ihre Träger erst durch die Vergrösserung der metastatisch erkrankten Halslymphdrüsen auf ihr Leiden aufmerksam gemacht werden. So kann man unter Umständen schon bei der ersten ärztlichen Untersuchung durch Besichtigung und Palpation Geschwülste konstatieren, welche so ausgedehnt sind und so unverschiebbar fest ihrer Unterlage aufsitzen, dass eine radikale Entfernung kaum mehr möglich ist. In günstiger gelegenen Fällen, wenn der Tumor noch gut abzugrenzen und noch nicht zu fest in seiner Umgebung eingemauert ist, wenn ausserdem der Sitz, die Ausdehnung und Verwachsungen der etwa vorhandenen Lymphdrüsenmetastasen es noch gestatten, lassen sich mit Erfolg auch solche Geschwülste operativ beseitigen. Dieselben Gesichtspunkte, die Operabilität betreffend, sind auch für die Beurteilung der viel seltener hier auftretenden Sarkome massgebend.

Es sei besonders erwähnt, dass starke, geschwulstartige Vergrösserungen der Tonsillen auch bei Leukämie, Pseudoleukämie und malignen Lymphomen vorkommen können, die man bei nicht genügender Beachtung des Allgemeinzustandes mit primären Tonsillensarkomen verwechseln könnte. Jüngst sah ich eine Patientin mit einer solchen kleinapfelgrossen, blaurot aussehenden leukämischen Tonsillenanschwellung der rechten Seite, doch konnte wegen multipler Lymphdrüsenanschwellungen des Körpers, ferner aus der enormen Milzvergrösserung und vor allem aus dem Ergebnis der Blutuntersuchung leicht die Diagnose auf Leukämie gestellt werden.

Behufs Operation der Tonsillengeschwülste wird man sich mit Vorteil desselben Schnittes bedienen, wie er oben für die Geschwülste des hinteren Zungen-

Digitized by Google

abschnittes angegeben worden ist, und wird durch die temporäre Unterkieferresektion und breites Auseinanderziehen der Kieferstücke das Operationsfeld genügend zugänglich machen können. Um den Tonsillentumor selbst aus seinem Bett herauszuheben, durchtrennt Kocher mit einem messerförmigen Paquelin-Brenner die Schleimhaut des vorderen Gaumenbogens und des weichen Gaumens in entsprechender Entfernung von der Geschwulst und löst dann stumpf mit dem Finger den Tumor von der Unterlage ab, so dass er zum Schluss nur noch an der zuletzt zu durchtrennenden Schleimhaut des hinteren Gaumenbogens hängt.

Die Hauptgefahr der Operation liegt in der infolge der Stagnation und Zersetzung der Wundsekrete leicht eintretenden Aspirationspneumonie. Dem beugt man nach v. Bergmann am besten dadurch vor, dass man die Mundschleimhaut unterhalb des wieder vereinigten Kiefers in die Hautwunde einnäht und damit für die erste Zeit eine Pharynxfistel anlegt, welche alle schädlichen Sekrete sofort nach aussen befördert.

Auch ein Teil der Pharynxkarzinome wird sich mit Hilfe der temporären Unterkieferresektion ebenso gut wie die Tonsillengeschwülste entfernen lassen. Bei Geschwülsten aber, die tiefer sitzen und sich vom Munde aus nicht mehr erreichen lassen, wird man zweckmässiger die Eröffnung des Pharynx unterhalb des Zungenbeines, die Pharyngotomia subhyoidea vornehmen. Durch einen in Höhe des unteren Zungenbeinrandes gelegenen Querschnitt wird die Haut, das Platysma und die Mm. sterno- und thyreohyoidei durchtrennt, dann gelingt es leicht, dicht am Zungenbein sich haltend, den Pharynx breit zu eröffnen. Mit einem Häkchen kann man nun die Epiglottis hervorziehen und hat diese, sowie die aryepiglottischen Falten und die hintere und seitliche Pharynxwand bequem zugänglich gemacht. Durch Hinzufügung eines seitlichen Schnittes

Digitized by Google

lassen sich auch umfangreiche Geschwülste, ja selbst der obere Teil der Speiseröhre genügend freilegen. Dann wird man allerdings, und das gilt auch für grosse Tonsillentumoren, zweckmässig vorher die Tracheotomie machen, um durch Tamponade des Kehlkopfeinganges von der Wunde aus die Gefahr des Bluteinfliessens zu verhindern. Die Jodoformgazetamponade der Wunde und die Einführung eines Schlundrohres, durch welches in der ersten Zeit die Ernährung stattzufinden hat, beschliessen die Operation.

Digitized by Google

VIII. Chirurgie des Ohres.

Die Otologie, welche sich in den letzten Jahrzehnten wegen der Vielseitigkeit des gut abgegrenzten Gebietes mit Recht zu einer besonderen Disziplin entwickelt hat, soll hier nur in den Teilen behandelt werden, welche speziell chirurgisches Interesse beanspruchen.

Fig. 139. Kind mit abstehenden Ohren und einem Aurikular-Anhang.

Missbildungen des äusseren Ohres kommen in verschiedenster Gestalt vor, in extremster Form als ein Fehlen der ganzen Ohrmuschel; daneben

Digitized by Google

beobachtet man partielle Defekte und Verkrüppelungen, die häufig ein sehr auffälliges Abstehen der Ohren bedingen. Der Bildung übermässig grosser Ohren hat man den Namen Makrotie gegeben, die verkrüppelt kleinen mit Mikrotie bezeichnet. Am häufigsten sieht man Aurikularanhänge, d. h. kleine, gewöhnlich vor dem Tragus gelegene Hautanhängsel, welche im Innern oft Knorpelstückchen enthalten. (Fig. 139 und Fig. 45.) Schliesslich seien noch Kiemengangsfisteln am Ohr, entstanden durch eine Entwicklungsstörung bei Bildung der ersten Kiemenfurche erwähnt, und die

Fig. 140. Dasselbe Kind nach der Operation.

sehr selten vorkommende vollständige Verwachsung des äusseren Gehörganges.

Der Ersatz des fehlenden Ohres durch plastische Operationen ist zwar versucht worden, doch ist der Erfolg wegen der Kompliziertheit des Baues bisher ein wenig befriedigender gewesen. Am ehesten

Digitized by Google

lässt sich bei verkrüppelten und stark nach vorn abstehenden Ohren eine kosmetische Besserung erzielen, indem man nach Exzision eines ovalen Hautstreifens am Uebergang der Ohrhaut zu der des Kopfes und nach Exstirpation etwa hinderlicher Knorpelteile das Ohr durch die Naht in besserer Lage fixiert. Kompressivverbände können zur Sicherung des Operationsresultates beitragen. (Fig. 139 und Fig. 140.)

Verletzungen des Ohres.

Die Bisswunden, Schnitt- und Stichverletzungen des äusseren Ohres bedürfen kaum besonderer Erläuterungen, da sie sich genau wie andere äussere Wunden verhalten und entsprechend behandelt werden müssen. Um spätere Missstaltungen und wulstige Narben zu vermeiden, ist auf sorgfältigste Adaptierung der Wundränder zu achten. In einzelnen Fällen hat die Wiederannähung selbst vollkommen abgetrennter Teile der Ohrmuschel diese noch zu erhalten vermocht.

Gelingt es nicht, den Wundverlauf aseptisch zu gestalten, dann kann eine langwierige und lästige Perichondritis die Heilung verzögern.

Subkutane Blutungen der Ohrmuschel sog. Othaematome werden nicht selten bei Geisteskranken beobachtet, ohne dass eine vorangegangene Verletzung nachgewiesen werden kann. Trotzdem ist die Ursache derselben wahrscheinlich in kleinen Traumen zu erblicken.

Erfrierungen ist die Ohrmuschel leicht ausgesetzt. In leichten Graden sieht man sie als blaurote, etwas erhabene Flecken (Frostbeulen), (Therapie: Einreibung mit Calcar. chor. 1,0 Ung. paraffini 9,0); bei der Erfrierung zweiten Grades wird die Oberhaut in mehr oder weniger grossen Blasen abgehoben, (Therapie: Anstechen der Blasen. Desinfektion. Trockenverband); und im dritten Grade tritt eine Gangrän der am stärksten zerstörten Teile auf. In letzterem Falle warte man mit der Abtragung der nekrotischen Teile

Digitized by Google

so lange, bis eine vollständige Demarkierung eingetreten ist.

Zerreissungen des Trommelfelles entstehen zuweilen dadurch, dass zur Entfernung von störendem Ohrenschmalz oder wegen Juckreizes ein ungeeigneter Gegenstand verwendet wird, der durch einen plötzlichen, zufälligen Stoss nach innen getrieben wird. Auch durch Ohrfeigen können infolge starken Luftdruckes Zerreissungen des Trommelfelles verursacht werden. Ueber die Rupturen des Trommelfelles bei Schädelbasisfrakturen siehe Seite 31. Die Symptome bestehen in geringfügiger Blutung und in Schmerzen; bei empfindlichen Menschen kann Uebelkeit, Erbrechen, ja sogar Ohnmacht hinzutreten. Die Behandlung hat durch Tamponade des äusseren Gehörganges mit Jodoformgaze das Eindringen von Infektionserregern zu verhüten. Bei schwereren Störungen muss für einige Tage Bettruhe verordnet werden.

Fremdkörper geraten nicht selten in den Gehörgang, teils aus Spielerei bei Kindern (Erbsen, Glasperlen etc.) teils aus therapeutischen Gründen (Verbandstückchen etc.), teils sind es Insekten, die hineinkriechen und sich dort verfangen. Für die Entfernung eines eingedrungenen Fremdkörpers muss als erster Grundsatz dienen, alles zu vermeiden, was den Körper tiefer in den Gehörgang treiben könnte. Feste Körper fallen häufig spontan heraus, wenn man den Kopf seitlich überhängen und schütteln lässt. Weichere Fremdkörper und Insekten werden herausbefördert, indem man den Gehörgang vorsichtig mit lauwarmem Wasser ausspritzt. Ist durch diese Manipulationen die Entfernung nicht gelungen, dann führe man mit Hilfe des Ohrtrichters (Fig. 141) unter Leitung des Auges ein gebogenes stumpfes Häkchen hinter den Fremdkörper und schiebe ihn so vorsichtig nach vorn. Die Versuche, mit einer Pinzette den Körper fassen zu wollen, führen gewöhnlich nur

Fig. 141

Digitized by Google

dazu, ihn weiter in die Tiefe zu verlagern. Wenn alles erfolglos geblieben ist und wenn womöglich eine Entzündung um den Fremdkörper bereits eingetreten ist, dann muss die Ohrmuschel durch einen bis auf den Knochen führenden bogenförmigen Schnitt hinter der Ansatzstelle des Ohres nach vorn abgeklappt werden. Man lockert von diesem Schnitt aus den häutigen Gehörgang, *zieht* ihn aus dem knöchernen Gehörgang heraus und hat nun den Fremdkörper meist so vor sich liegen, dass man ihn leicht herausbefördern kann; eventuell muss noch ein Teil der hinteren knöchernen Wandung mit einem kleinen Hohlmeissel abgetragen werden. Naht und Tamponade des äusseren Gehörganges mit Jodoformgaze beschliessen die Operation.

Verletzungen des inneren Ohres beobachtet man als Begleiterscheinung einer Schädelbasisfraktur ziemlich häufig. Fast jede nach einer Kopfverletzung auftretende Ohrblutung, die nicht durch Wunden des äusseren Ohres und des äusseren Gehörganges ihre Erklärung findet, beruht auf einem Bruch, meist einer Fissur, des Felsenbeines (Fig. 14), bei der gleichzeitig das Trommelfell eingerissen ist. Die übrigen Symptome und die Therapie solcher Schädelbasisbrüche sind oben bereits besprochen worden.

Auch durch heftige Detonationen können schwere Störungen des Gehörs, Kopfschmerzen und Gleichgewichtsstörungen hervorgerufen werden, als deren Ursache man wohl Blutungen in das Labyrinth anzunehmen hat.

Unter den akuten Entzündungen des äusseren Ohres sind in erster Linie die Furunkel des äusseren Gehörganges zu nennen. Mit heftigen ziehenden Ohrschmerzen einsetzend, bildet sich eine zunehmende Schwellung des Gehörganges aus, bei gewöhnlich gleichzeitig bestehendem hohen Fieber. Die genaue Besichtigung mit Hilfe der elektrischen Stirnlampe oder eines Hohlspiegelreflektors

Digitized by Google

wird den Sitz des Furunkels leicht erkennen lassen und die frühzeitige Inzision wird das Spannungsgefühl alsbald beseitigen und schnelle Heilung herbeiführen.

Ekzeme der Ohrmuschel sind, besonders im Anschluss an entzündliche Prozesse der Nachbarschaft ziemlich häufig und oft recht hartnäckig. Zahlreiche, das ganze Ohr bedeckende Schrunden, aus denen eine seröse Flüssigkeit heraussickert, wechseln mit borkig belegten Stellen ab, von denen nach Ablösung der Borken ebenfalls Flüssigkeit sezerniert wird. Vorsichtige Abweichung der Borken mit Olivenöl und Bestreichen der ganzen ekzematösen Partien mit einer dickbreiigen Paste, die man sich leicht selbst aus Zincum oxydatum und Olivenöl anrühren kann, bringen die Ekzeme zur Heilung.

Phlegmöse Entzündungen des äusseren Ohres sind selten; sie greifen zuweilen von Entzündungsprozessen der Nachbarschaft auf das Ohr über und sind nach allgemeinen Grundsätzen durch Inzisionen zu behandeln. In schweren Fällen kann sich eine eitrige Periostitis des äusseren Gehörganges anschliessen, welche durch Uebergreifen auf die Cellulae mastoideae oder auf den Sinus transversus (eitrige Sinusthrombose) die Prognose sehr ungünstig gestaltet.

Die Tuberkulose des äusseren Ohres ist nicht selten eine Teilerscheinung eines ausgedehnten Gesichts-Lupus mit typischen Knötchengruppen oder Geschwüren und narbigen Defektbildungen. Besonderes Interesse erwecken die am Ohrläppchen primär auftretenden tuberkulösen Granulationsgeschwülste, welche durch direkte Implantation von Tuberkelbazillen bei unsauber ausgeführter Durchlochung des Ohrläppchens behufs Anbringung von Ohrringen (Fig. 55) entstanden sind; solche Infektionen finden zuweilen auch doppelseitig statt. Die Therapie entspricht der bei Gesichts-Lupus üblichen und ist auf Seite 108 bereits angegeben worden.

Digitized by Google

Die Geschwülste des äusseren Ohres.

Zu den gutartigen Neubildungen zählt in erster Reihe das Haemangiom, welches in allen seinen verschiedenen Formen ähnlich wie an Kopf und Gesicht auch am Ohr vorkommt. So sieht man ausser feinen Teleangiektasien auch hahnenkammartige kavernöse Angiome, ja zuweilen ausgedehnte Rankenangiome, welche über das Ohr hinaus auch auf die Kopf- und Gesichtshaut übergegangen sind. Für die Therapie dieser Geschwülste sind dieselben Gesichtspunkte massgebend, welche bei den Kopf- und Gesichtsangiomen bereits angegeben sind.

Zu den seltneren gutartigen Geschwülsten des Ohres gehört das Lipom, Fibrom, Enchondrom, etwas häufiger sind kleine Atherome und Dermoidzysten.

Die Mehrzahl der malignen Ohrgeschwülste sind Karzinome, und zwar meist jene in der Form flacher, fressender Geschwüre wachsenden, die wir unter den Namen eines Ulcus rodens unter den Kopf- und Gesichtsgeschwülsten schon kennen gelernt haben. Es sind langsam sich vergrössernde flache Geschwüre mit rötlichem, z. T. borkig belegtem Grunde und unregelmässig gezacktem, härterem und leicht gewulstetem Rande. Dieser Zustand kann Jahre, selbst Jahrzehnte lang bestehen bleiben und das Ulcus nimmt in dieser Zeit zwar an Flächenausdehnung zu, ohne aber, wie wir es sonst an Karzinomen zu sehen gewohnt sind, in die Tiefe weiter vorzudringen oder Metastasen zu machen. Plötzlich kann aus uns bisher noch unbekannten Gründen sich der Charakter der Geschwulstbildung ändern, indem das Karzinom als derber kompakter Tumor sowohl nach der Tiefe zu, wie nach aussen hin weiter wächst und metastatische Geschwülste in den Lymphdrüsen des Halses, am Kieferrand, zu beiden Seiten des M. sternocleidomastoideus und in der Fossa supraclavicularis hervorruft.

Digitized by Google

Ein Karzinom des Ohres, welches auf die Wange übergegriffen hat und tief in die Gland. parotis hineingewachsen ist, zeigt Fig. 142.

Die Sarkome sind selten, kommen aber hie und da vor.

Fig. 142. Karzinom des Ohres und der Wange.

Ueber die Art der Exstirpation solcher Geschwülste lassen sich keine festen Regeln aufstellen, sie hängt von der Ausdehnung und dem Tiefenwachstum des Tumors ab. Bei den Uebergängen der Geschwulstbildung auf die Parotis, wobei manchmal der Hauptstamm des Nerv. facialis von Tumormassen dicht

Digitized by Google

umwachsen ist, wird man, sobald eine radikale Exstirpation im Gesunden noch ausführbar ist, selbst die Mitfortnahme des Facialis nicht scheuen dürfen und die dadurch bedingte Lähmung mit in Kauf nehmen müssen.

Mittelohrentzündung. Otitis media.

Die Rachen- und Paukenhöhle stehen durch die Tuba Eustachii miteinander in direkter Verbindung, daher geschieht es nicht selten, dass Entzündungen des Rachens sich auf die Tube und das Mittelohr fortsetzen. Als Ausgangspunkt für eine Otitis media sind deshalb in erster Linie die Tonsillitis und die von den adenoiden Wucherungen des Nasenrachenraumes ausgehende Entzündung zu nennen. Andererseits kann die Mittelohrentzündung auch hämatogenen Ursprungs sein, d. h. es können die Entzündungserreger auf dem Blutwege im Anschluss an eine akute Infektionskrankheit (Masern, Scharlach, Diphtherie etc.) in das Mittelohr gelangen. Und schliesslich können Eiterungen, die an eine mit Trommelfellruptur einhergehende Verletzung sich anschliessen, bis in die Paukenhöhle fortschreiten. Als Symptome einer akuten Mittelohrentzündung sind Fieber, Ohr-, Kopf- und Zahnschmerzen, bei Kindern nicht selten auch Krämpfe zu erwähnen. Bei Untersuchung mit dem Ohrtrichter erscheint das Trommelfell gerötet und vorgebuckelt.

Der weitere Verlauf kann sich sehr verschiedenartig gestalten. In leichten Fällen wird das entzündliche Exsudat spontan resorbiert, in anderen durchbricht der Eiter das Trommelfell und entleert sich nach aussen, in noch anderen Fällen schreitet die Eiterung auch auf die Nachbarschaft fort und führt zu einer Knocheneiterung im Bereich des Proc. mastoideus und kann von hier aus eine extradurale oder subdurale (meningitische) Eiterung hervorrufen oder

Digitized by Google

eine entzündliche Thrombose des Sinus transversus oder die Bildung eines oder mehrerer Hirnabszesse veranlassen.

Die Knocheneiterung im Bereich der Cellulae mastoideae macht sich durch Fieber und Schmerzen hinter dem Ohr bemerkbar, besonders beim Betasten und Beklopfen des Processus und seiner Nachbarschaft. Häufig setzt sich die Entzündung auf das Periost und die bedeckende Haut fort, welche ödematös anschwillt, dann mehr und mehr gerötet, vorgewölbt und verdünnt wird, bis ein spontaner Eiterdurchbruch nach aussen erfolgt. Ebenso wie von der Warzenfortsatz-Entzündung aus eine Eitersenkung längs der Halsmuskeln möglich ist, kann natürlich auch die Eiterung nach dem Schädelinnern zu fortschreiten, doch können bei Kindern auch ohne Beteiligung der Hirnhäute und des Gehirns zerebrale Symptome (Erbrechen, Benommenheit, Krämpfe) ausgelöst werden.

Es gibt auch eine primäre Warzenfortsatz-Entzündung, die durch metastatische Invasion von Entzündungserregern verursacht wird. So kann es ebensowohl zu akut osteomyelitischen Eiterungen durch Staphylo-Strepto-Pneumokokken und andere Bakterien im Proc. mastoideus kommen, wie zu chronisch-kariöser (tuberkulöser) Knocheneinschmelzung.

Setzt sich die Entzündung nach innen zu fort, so gesellen sich dem Krankheitsbilde mehr oder weniger stark ausgeprägte Hirnerscheinungen hinzu, die sogar schon bei extradural gelegenen Eiterungen infolge Hyperämie und ödematöser Durchtränkung der Nachbarschaft sich in Gestalt von Kopfschmerzen, Uebelkeit, Erbrechen und leichter Benommenheit äussern können. In noch viel höherem Grade wird das Befinden alteriert, wenn der Eiter die Dura mater durchbricht und die weiche Hirnhaut infiziert. Die so entstehende eitrige Leptomeningitis kann eine Zeitlang auf einen umschriebenen Bezirk beschränkt bleiben, geht aber gewöhnlich auf die gesamte weiche Hirnhaut über und führt unter den Zeichen einer allgemein eitrigen Meningitis cerebrospinalis (Fieber, Kopfschmerz, Uebelkeit, Nackensteifigkeit, Benommen-

Digitized by Google

heit, eventuell auch Krämpfe oder Lähmungen) schnell zum Tode.

Die Infektion der Hirnhaut erfolgt meist durch ein kontinuierliches Vordringen der Entzündung bis in die Tiefe, seltener durch eine Verschleppung der Entzündungserreger auf dem Lymph- oder Blutwege. Dasselbe gilt auch für die Bildung eines Hirnabszesses, welcher hauptsächlich im Schläfenlappen, in unmittelbarer Nachbarschaft der Knocheneiterung, dann auch im Kleinhirn angetroffen wird. Die allgemeinen Symptome eines Hirnabszesses sind auf Seite 38 schon erwähnt worden; hier sei noch hinzugefügt, dass selbst umfangreiche Abszesse im Schläfenlappen meist keine eigentlichen Herdsymptome hervorrufen, während Kleinhirnabszesse durch Schwindelgefühl, Ataxie und Nystagmus als solche erkannt werden können.

Das Auftreten einer Sinusthrombose, d. h. einer eitrigen Thrombophlebitis des Sinus transversus ruft einerseits allgemeine Hirnerscheinungen, wie sie oben angegeben sind, hervor, andererseits einen pyämischen Allgemeinzustand. Schubweise gelangt von der vereiterten Vene aus infektiöses Material in den Blutkreislauf, wodurch Schüttelfröste mit hohem Fieberanstieg, oft auch Bronchopneumonien und metastatische Abszesse das Krankheitsbild beherrschen. Gelegentlich setzt sich die Thrombose in die benachbarten Sinus oder auf die Vena jugularis interna fort; letztere fühlt man dann als einen schmerzhaften, verdickten Strang am Halse.

Für die chirurgische Therapie der akuten eitrigen Otitis media und ihre Folgezustände kommen folgende Eingriffe in Frage:

Die Parazentese des Trommelfelles, wenn keine Neigung zur Resorption des Exsudates besteht und das Trommelfell deutlich vorgewölbt ist. Unter Leitung des Auges wird die am meisten vorgebuckelte Stelle des Trommelfelles mit ganz schmalem, spitzem Skalpell — am besten mit einer rechtwinklig abge-

Digitized by Google

bogenen Parazentesenadel — breit inzidiert, sodass der Eiter freien Abfluss nach aussen findet. Jodoformgazestreifen in den äusseren Gehörgang, Ohrverband.

Aufmeisselung des Warzenfortsatzes und Eröffnung des Antrum mastoideum bei Vereiterung der Cellulae mastoideae. Inzision hinter dem Ohr auf die Stelle, an der man nach dem Aussehen der Haut, nach dem etwaigen Vorhandensein von Fluktuation oder einer Fistelöffnung oder auf Grund der stärksten Schmerzhaftigkeit den Eiterherd vermuten muss. Führt schon ein Fistelgang in den Knochen hinein, so geht man ihm vorsichtig nach und legt mit Hilfe eines kleinen Hohlmeissels und einer Luer'schen Knochenkneifzange — bei kleinen Kindern genügt dazu ein scharfer Löffel — den Eiterherd bis ins Antrum mastoideum (siehe Tab. 28, Fig. 3) frei. Man orientiere sich genau über die Lage des Sinus transversus, des Gehirnes (Tab. 28, Fig. 6) und des Nerv. facialis um Nebenverletzungen zu vermeiden. Jodoformgazetamponade. Verband.

Von derselben Wunde aus erfolgt auch die Freilegung der Dura mater im Bereich des Schläfenlappens (Tab. 28, Fig. 6 No. 16) durch vorsichtige, schichtweise Abmeisselung des Knochens an der in der Abbildung bezeichneten Stelle. Besteht der Verdacht auf einen Hirnabszess im Schläfenlappen, dann wird man hier gleich eine Probepunktion mit feiner Kanüle anschliessen können. Vermutet man den Abszess im Kleinhirn, dann muss der Schädelknochen nach hinten und unten bis über den Sinus transversus hinaus abgetragen werden. Fördert die Punktion Eiter zutage, dann eröffnet man den Abszess durch Einstechen eines schmalen, spitzen Messers, erweitert die Wunde mittels einer Kornzange und sorgt durch Einlegung eines Drains für genügenden Abfluss des Eiters.

Auf der Abbildung (Tab. 28, Fig. 6 No. 17) erkennt man, an welcher Stelle bei eitriger Sinusthrombose der Sinus transversus freigelegt werden muss. Der Sinus wird breit inzidiert, die ihn ausfüllenden, eitrig

Digitized by Google

Tab. 28 (nach Brühl).

Fig. 1. **Entfernung eines Fremdkörpers.**

1. Knöcherner Gehörgang.
2. Gazestreifen, der die Ohrmuschel nach vorn zieht.
3. Fremdkörper im knöchernen Gehörgang.
4. Linea temporalis.
5. Fossa mastoidea.
6. Sehne des M. sternocleidomastoideus.

Fig. 2. **Durchbruch der Corticalis processus mastoidei bei Otitis media acuta und Mastoiditis acuta.**

1. Sehne des M. sternocleidomastoideus.
2. Spina supra meatum.
3. Linea temporalis.
4. Sutura squamomastoidea.
5. Fistel in der Fossa mastoidea.
6. Hintere häutige Gehörgangswand.

Fig. 3. **Typische Aufmeisselung des Antrum mastoideum nach Schwartze.**

1. Nach vorn gezogener Gehörgangsschlauch.
2. Spina supra meatum.
3. Linea temporalis.
4. Ausgemeisselter, im Antrum endender Knochentrichter.
5. Spur der Sutura squamomastoidea.
6. Sehne des M. sternocleidomastoideus.

Fig. 4. **Breite Aufmeisselung des Proc. mastoideus und Wegnahme der hinteren knöchernen Gehörgangswand.**

7. Gazestreifen, der die Ohrmuschel samt Gehörgangsschlauch nach vorn zieht.
8. Trommelfell mit Hammergriff.
9. Pars ossea recessus epitympanici.
10. Stehengebliebener unterer Teil der hinteren knöchernen Gehörgangswand (Sporn).
11. Antrumschwelle.

Fig. 5. **Vollendete Radikaloperation.**

12. Prominentia canalis facialis.
13. Paukenhöhle mit Steigbügel.
14. Prominentia canalis semicircularis facialis.
15. Lappen der hinteren häutigen Gehörgangswand nach Körner.

Fig. 6. **Freilegung der Dura mater des Schläfenlappens und des Sinus transversus; Gehörgangsplastik nach Panse und retroauriculäre Plastik nach Schwartze.**

16. Dura mater.
17. Sinus transversus.
18. Gehörgangslappen nach Panse.
19. Retroauriculäre Plastik nach Schwartz.
20. Vorderer Teil der stehengebliebenen Linea temporalis.
21. Abgeflachter Sporn.

Digitized by Google





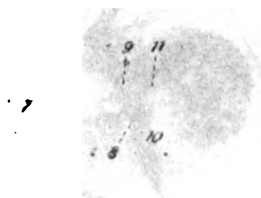



Digitized by Google



Digitized by Google

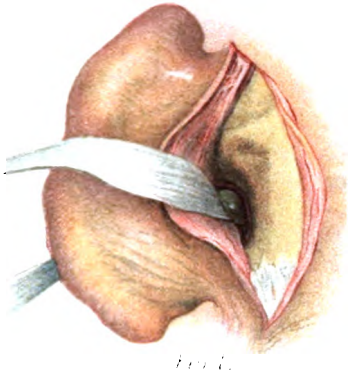

Fig. 1.

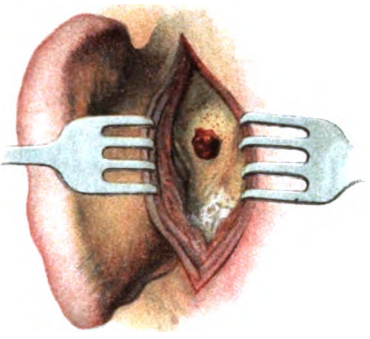

Fig. 2.

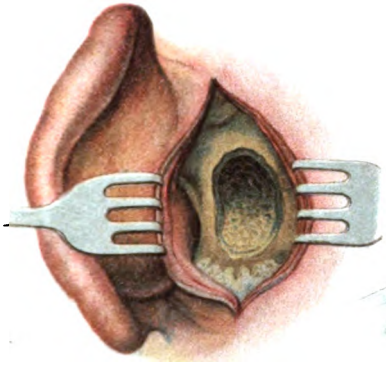

Fig. 3.

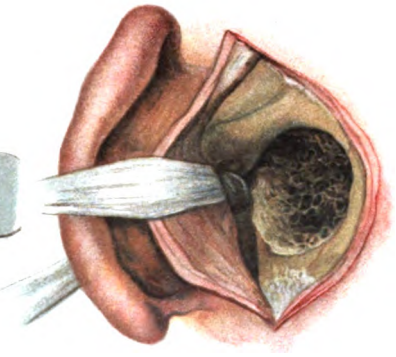

Fig. 4.

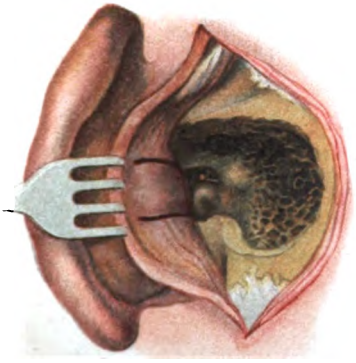

Fig. 5.

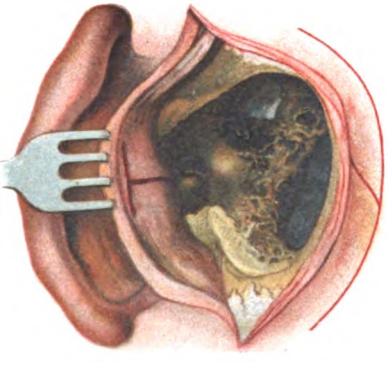

Fig. 6.

Digitized by Google

Digitized by Google

zerfallenen Thrombusmassen werden mit einem kleinen scharfen Löffel ausgeschabt und die ganze Höhle mit Jodoformgaze ausgestopft. Selbst in Fällen, in denen die Thrombose sich bereits auf die Vena jugularis interna erstreckt hat, lässt sich oft noch durch breite Freilegung mittels Inzision am inneren Rand des M. sternocleidomastoideus und durch Unterbindung der Vene unterhalb des Thrombus das Fortschreiten der Eiterung verhindern und die Entzündung selbst zur Heilung bringen.

In neuester Zeit ist auch die Bier'sche Stauungshyperämie zur Heilung der akuten Mittelohrentzündung und der Mastoiditis von Bier selbst und anderen vielfach angewandt worden. Zu dem Zweck wird ein mit Haken und Oesen versehenes Gummiband so um den Hals unterhalb des Kehlkopfes angelegt, dass eine zwar deutliche, aber doch noch gut erträgliche venöse Stauung des ganzen Kopfes erzielt wird. Die Stauung soll, wenn möglich, 20 Stunden lang einwirken. Die bisher vorliegenden Erfahrungen reichen noch nicht aus, um ein endgültiges Urteil über die Erfolge der Behandlung fällen zu können (siehe auch Seite 376).

Eine chronische Mittelohreiterung bleibt nicht selten nach der akuten Entzündung zurück und macht sich durch anfangs oft wenig beachtete Hörstörung und durch das Bestehenbleiben eines geringen eitrigen Ohrausflusses bemerkbar. Dieser den Kranken wenig belästigende Zustand erfährt durch Eiterretentionen und infolgedessen eintretendes Fieber und Schmerzhaftigkeit zuweilen akute Verschlimmerungen. Gelegentlich wird die chronische Entzündung auch durch Caries der Gehörknöchelchen und des Felsenbeines unterhalten. Ebenso wie die chronische Mittelohreiterung, wird auch die Knochenerkrankung im Warzenfortsatz leicht chronisch und kann viele Jahre hindurch unter wechselnden Beschwerden bestehen bleiben. Zerstörungen des Trommelfelles, Eiterausfluss aus dem Ohr, Bildung von Polypen oder Granulationen im äusseren Gehörgang, Schmerzhaftigkeit des Warzenfortsatzes mit Temperatursteigerungen und Periost-

Digitized by Google

schwellungen sind die Symptome der Erkrankung. Ueberdies können in gleicher Weise, wie es bei der akuten Mittelohr- und Warzenfortsatzeiterung vorkommt, jederzeit intrakranielle Komplikationen hinzutreten. Als Folge einer chronischen Mittelohreiterung sieht man relativ häufig in den erkrankten Knochen die Bildung sogenannter Cholesteatome, d. h. weisse, perlmutterartig glänzende Massen, die aus geschichteten Lamellen zusammengesetzt sind und aus abgeschilferten, verhornten Plattenepithelien bestehen. In solchen Fällen ist die Epidermis vom Trommelfell oder dem Gehörgang aus in die Paukenhöhle und in den Warzenfortsatz hineingewachsen, woselbst dann durch entzündlichen Reiz die Abschilferung der Epithelien erfolgt ist.

Das Cholesteatom tritt — sehr selten — auch als primäre Geschwulstbildung auf, als deren Ausgangspunkt eine epidermoidale Keimversprengung anzunehmen ist.

Wenn die bei der chronischen Mittelohreiterung übliche Behandlungsmethode — Ausspülungen mit 1 % Lysollösung, Austupfen eingedickten Eiters, Entfernung der Granulationen — nicht zur Heilung geführt hat und ganz besonders dann, wenn aus den oben angegebenen Symptomen eine chronische Knochenerkrankung angenommen werden muss, dann ist die Radikaloperation indiziert. Durch sie wird das Antrum mastoideum sowie die Paukenhöhle freigelegt und die hintere knöcherne Wand des Gehörganges entfernt, sodass eine gemeinsame, nach aussen breit offene Höhle vorliegt, welche nun mit gesunden Granulationen sich füllen und durch Epidermisierung zur Ausheilung gebracht werden kann.

Ich gebe die genaue Beschreibung der Radikaloperation nach Brühl, dessen Atlas der Ohrenheilkunde auch die Taf. 28 entnommen ist, wieder.

„1. Ablösung der Ohrmuschel und des Gehörganges: halbmondförmiger Schnitt ½ cm hinter dem Ohr von der Linea temporalis an bis zur Spitze des Warzenfortsatzes bis auf den Knochen, Zurückschieben des Periosts nach beiden Seiten; Blut-

Digitized by Google

stillung. Die hintere häutige Gehörgangswand wird mit der Ohrmuschel nach vorn gezogen und bis zum Trommelfell hin vom Knochen abgelöst und dicht am Trommelfell quer durchschnitten. (Nicht vordere Gehörgangswand verletzen.) Gazestreifen durch Gehörgang gezogen, mit welchem dieser und die Ohrmuschel so weit nach vorn gezogen werden, bis die Paukenhöhle übersichtlich ist. Vom Warzenfortsatz müssen freiliegen die Linea temporalis, spina supra meatum, fossa mastoidea, die Sehne des M. sternocleidomastoideus., die ganze vordere Hälfte des Warzenfortsatzes, event. die Sutura squamomastoidea.

2. Freilegung des Antrum. Bei gesunder Corticalis wird das Antrum wie bei Mastoiditis acuta von der äusseren Warzenfortsatzfläche aus nach Schwartze freigelegt; bei Fisteln in der Corticalis benutzt man diese als Leitweg.

3. Wegnahme der hinteren knöchernen Gehörgangswand. Schichtweise Abmeisselung des Knochens unterhalb der Linea temporalis zunächst in ganzer Breite der hinteren Gehörgangswand (bei Tiefstand der mittleren Schädelgrube Gefahr der Verletzung der Dura; wenn aseptisch gefahrlos). Je mehr man in die Tiefe kommt, desto mehr muss man von der unteren Gehörgangswand stehen lassen, weil in ihr der Nerv. facialis verläuft. (Bei Vorlagerung des Sinus Gefahr der Freilegung; wenn aseptisch, gefahrlos; bei anämischen Personen während tiefer Inspiration nach Eröffnung des Sinus Gefahr der Luftembolie; starke Blutung steht nach Jodoformgazetamponade, event. Aufschub der Operation nötig.) Auf einer in die Antrumschwelle gelegten Sonde wird die letzte Brücke zwischen Antrum und Gehörgang durchgeschlagen oder mit Knochenzange abgekniffen. Schlägt man zu tief, verletzt man hier den Nerv. facialis, event. den horizontalen Bogengang, das Vestibulum.

4. Freilegung des Kuppelraumes. Es wird die pars ossea (nach Einführung einer nach oben gekrümmten Sonde in den Kuppelraum) bis zur Ausgleichung mit dem Paukendach abgetragen. Die jetzt

Digitized by Google

vom Antrum, Warzenfortsatz, Gehörgang, Paukenhöhle gebildete gemeinsame Höhle wird durch den unteren Teil der hinteren knöchernen Gehörgangswand wie durch eine niedere Mauer (Sporn) in zwei Abteilungen geschieden. Dieselbe wird möglichst abgeflacht; dabei muss man auf Gesichtszuckungen (Verletzung des N. facialis) achten.

5. Auskratzen der ganzen Höhle ohne Gewalt aber gründlich, besonders am Tubenostium. Glätten überhängender Knochenränder, so dass man sich nirgends mit der Sonde einhaken kann.

6. Gehörgangsplastik. a) Es werden zwei einander parallele Schnitte durch den oberen und unteren Rand der hinteren häutigen Gehörgangswand von seinem freien Ende bis in das Cavum conchae hinein geführt; dadurch wird ein nach hinten zu klappender Lappen gewonnen, welcher durch Abtragen des Knorpels verdünnt werden kann (Körner), oder

b) Schnitt in der oberen Wand der hinteren häutigen Gehörgangswand bis in die Concha und ein darauf senkrechter Schnitt nach unten, so dass nur ein nach unten zu klappender, viereckiger Lappen entsteht (Stacke), oder

c) Schnitt in der Mitte der hinteren häutigen Gehörgangswand bis in das Cavum conchae, darauf senkrecht nach oben und unten ein $^1/_2$ cm langer Schnitt, so dass zwei Lappen: ein oberer und ein unterer viereckiger entstehen (Panse).

7. Blutstillung.

8. Anlegung von drei bis fünf Nähten durch die Wunde hinter dem Ohr bis auf den unteren Wundwinkel.

9. Lockere Tamponade des Gehörganges mit aseptischen Gazestreifen, durch welche der Körner-sche Lappen nach hinten, der Stacke'sche nach unten, die Panse'schen nach oben und unten an die Knochenwände antamponiert werden, damit sie dort anheilen. Gazedrain in den unteren Wundwinkel hinter dem Ohr.

10. Grosser Ohrverband."

Digitized by Google

IX. Chirurgie der Speicheldrüse.

Verletzungen der Parotis werden nicht selten durch Stich- oder Schnittwunden (Mensurschmisse) veranlasst. Die Besonderheit einer solchen Verletzung liegt in der hiernach leicht auftretenden Speichelfistel der Wange. Waren nur einzelne Drüsenläppchen durchtrennt, dann wird nur wenig Speichel nach aussen sich entleeren, betraf die Verletzung dagegen den Hauptausführungsgang, den Ductus parotidens (Stenonianus), dann wird der ganze von der Drüse sezernierte Schleim und Speichel durch die Fistel nach aussen befördert. Entsprechend der physiologischen Speichelabsonderung findet die Entleerung aus der Fistel hauptsächlich bei den Mahlzeiten und beim Anblick und Riechen der Speisen, ja häufig schon bei der blossen Erwähnung leckerer Gerichte statt, wobei dann nicht selten der Speichel im Strahl aus der Fistel herausspritzt.

Die Speichelfistel bringt man durch Aetzungen des Fistelganges mit dem Argentumstift in der Regel bald zur Heilung; nur wenn der durchschnittene Hauptausführungsgang lippenförmig in die Hautwunde eingewachsen ist, so dass die Schleimhaut des Ganges in die äussere Haut direkt übergeht, ist eine Operation notwendig, um das Sekret der Parotis wieder der Mundhöhle zuzuführen. Von der grossen Zahl der hierfür angegebenen Methoden will ich nur das einfache und praktische Punktionsverfahren nach Desault-Kaufmann erwähnen: Man sticht einen dicken Troicart von der Fistelöffnung aus durch die Wange bis in die Mundhöhle hinein und hält den so gebildeten Wundkanal durch Einführung eines dünnen Drainrohres derart offen, dass der Speichel nun in die Mundhöhle fliessen

Digitized by Google

muss. Nach etwa zehn Tagen ist die Kommunikation mit der Mundhöhle soweit gesichert, dass man das Drain entfernen und die Fistelöffnung in der Wange entweder durch Aetzung oder durch Anfrischung und Naht schliessen kann.

Entzündungen der Parotis können endemisch vorkommen und werden als Mumps oder Ziegenpeter bezeichnet. Man sieht die Krankheit fast nur bei Kindern bis zur Pubertätszeit. Es bildet sich, zuweilen doppelseitig, eine beträchtliche Anschwellung der Parotis aus, die mit Fieber und Schmerzen, besonders bei Mundbewegungen einsetzt. Dieser ziemlich rasch eintretende Zustand hält etwa eine Woche an, um dann langsam zur Norm wieder abzuklingen. Eine Vereiterung der Drüse tritt fast niemals ein. Die Behandlung besteht in Bettruhe, feuchtwarmen Umschlägen und Mundspülungen mit desinfizierenden Mundwässern.

Eiterige Entzündungen der Parotis entstehen entweder durch Infektion vom Munde her oder metastatisch im Anschluss an Infektionskrankheiten (Masern, Scharlach und andere); nicht selten findet man sie bei Diabetikern, die bekanntlich für Eiterungen jeglicher Art ganz besonders disponiert sind. Die mit starker Schwellung der Parotis, Fieber und heftigen Schmerzen einhergehende Entzündung bedingt bald auch die Bildung eines Parotis-Abszesses, der durch sorgfältige Prüfung auf etwa nachweisbare Fluktuation in der Tiefe möglichst frühzeitig diagnostiziert werden soll. Wird der Abszess nicht schon in diesem Stadium eröffnet, dann dringt die Eiterung nach aussen gegen die entzündlich sich rötende Haut oft gleichzeitig auch nach abwärts zwischen die Halsmuskeln oder nach hinten gegen die Schädelbasis hin vor. Hierbei kommt es nicht selten zu ausgedehnten Fasciennekrosen und zu nekrotischer Abstossung vereiterter Drüsenlappen. Frühzeitige Inzisionen und stumpfe Erweiterungen der Inzisionswunde mittels einer Kornzange, wobei man

Digitized by Google

sich vor Verletzung des N. facialis hüten muss, haben für bequemen Abfluss des Eiters zu sorgen.

Eitrige Entzündungen ähnlicher Art kommen auch, wenngleich seltener, an der Gland. submaxillaris vor. Im Bereich dieser Drüse sieht man dagegen häufiger eine phlegmonöse Entzündung auftreten, die zunächst unterhalb der die Submaxillaris überziehenden straffen Halsfascie gelegen ist. Die starke Spannung unter der sich infolgedessen der Eiter befindet, ruft heftigste Schmerzen und hohes Fieber hervor, und die betreffende Halspartie ist bretthart gespannt und äusserst druckempfindlich. Nach dem Autor, der diese Form der Entzündung genauer beschrieben hat, nennt man sie auch Angina Ludovigi.

Breite Inzision an der empfindlichsten und am stärksten vorgewölbten Stelle, und stumpfe Erweiterung der Wunde mit der Kornzange muss den Abfluss des Eiters sichern, womöglich noch bevor es zu weiteren Eitersenkungen am Halse gekommen ist.

Die Bildung tuberkulöser Granulationsgeschwülste in den Speicheldrüsen sind ausserordentlich selten. Hingegen kommen ziemlich häufig im Bereich der Parotis sowohl wie der Submaxillaris stark geschwellte tuberkulöse Lymphdrüsen zum Vorschein, die teilweise vom Gewebe der Speicheldrüsen ganz umlagert sind. Eine Lieblingsstelle für tuberkulöse Lymphdrüsen-Abszesse oder Anschwellungen ist z. B. die Gegend dicht vor der Mitte des Ohres. Wie bei den tuberkulösen Halslymphdrüsen (Seite 287) wird auch hier entweder die granuläre Form der Entzündung oder Verkäsung oder eitrige Einschmelzung beobachtet.

Die Exstirpation dieser tuberkulösen Lymphdrüsen an der Parotis mache man von einem, dem Verlauf des Nerv. facialis entsprechenden Horizontalschnitt aus, um Verletzungen dieses Nerven zu vermeiden. Man sei im Hinblick auf das oben Gesagte darauf gefasst, erst einige Speicheldrüsenläppchen noch

Digitized by Google

durchtrennen zu müssen, ehe man an die zu exstirpierende Lymphdrüse kommt. Bei schon eingetretener eitriger Einschmelzung wird man meist mit einer gründlichen Ausschabung und nachfolgender Ausreibung der Wundhöhle mit Jodoformbrei auskommen, der aus feinpulverisiertem Jodoform und 3% Karbollösung angerührt wird.

Die Bildung von Speichelsteinen, die in der Grösse einer Erbse oder Bohne entweder im Ausführungsgang oder in der Drüsensubstanz selbst gelegen sind, kann verschiedene Ursachen haben. Meist sind sie die Folge vorangegangener Entzündungen, bei denen kleine Schleimpfröpfe oder Häufchen von Bakterien den Kern für die Steinbildung abgegeben haben, um den sich dann weitere Kalkmassen herumlagern; von einigen wird angenommen, dass sie durch kleine Zahnsteinbildungen entstehen können, die in den Ausführungsgang der Speicheldrüse gelangt sind und sich durch weitere Anlagerung von Kalksalzen an Ort und Stelle vergrössern. Einmal sah ich als Kern eines Speichelsteines der Gland. submaxillaris eine verkalkte Aktinomycesdruse, die nach Auflösung des Kalkes durch Salzsäurezusatz noch in allen ihren Einzelheiten erkennbar war.

Durch das Vorhandensein eines Speichelsteines kann eine mehr oder weniger hochgradige Sekretverhaltung bedingt sein, ferner gerät die betreffende Drüse dadurch in einen chronisch entzündlichen Zustand, der beim Kauen und Sprechen lästige Beschwerden hervorruft. Die Gland. submaxillaris ist häufiger als die Parotis der Sitz derartiger Steine, die man meist vom Munde her in der Tiefe des Ausführungsganges palpieren kann. Die bimanuelle Palpation, vom Munde und von aussen gleichzeitig, erleichtert die Untersuchung.

Die Entfernung des Steines gelingt leicht von einer kleinen Inzision der Schleimhaut aus an der den Stein bedeckenden Stelle. Die Sauberhaltung des

Digitized by Google

Mundes durch Spülungen mit desinfizierenden Mundwässern vervollständigt die Behandlung.

Eine seltene Form symmetrisch auftretender entzündlicher Speichel- und Tränendrüsen-Anschwellung ist von v. Mikulicz u. a. beschrieben worden. Es bilden sich beiderseits in der Tränendrüse, in der Parotis, Submaxillaris und Sublingualis nicht schmerzhafte Anschwellungen aus, die mikroskopisch auf einer Wucherung lymphoider Zellen beruhen. In dem einen, von v. Mikulicz beschriebenen Fall trat durch Allgemeininfektion des Körpers eine Peritonitis hinzu, welcher der Kranke erlag.

Die Krankheit ist bisher einer erfolgreichen Behandlung — innerliche Darreichung von Arsen — wenig zugänglich gewesen.

Die Geschwülste der Speicheldrüse.

Die Mehrzahl der Speicheldrüsengeschwülste ist gutartig und verdankt ihre Entstehung einer embryonalen Keimanlage, von der, meist erst im späteren Lebensalter, das Wachstum ausgeht. Hauptsächlich wird die Parotis davon befallen, doch kommen sie gelegentlich auch in den anderen Speicheldrüsen vor. Es sind Mischgeschwülste, die neben drüsigen und bindegewebigen Wucherungen auch Schleimgewebe, sehr häufig ferner Knorpel enthalten. Zuweilen beherbergt ein solcher Tumor alle diese Gewebsarten nebeneinander, so dass man ihn dann als Adenomyxochondrofibrom bezeichnen kann. Von einer derben, straffen Bindegewebsmembran umhüllt geht er nur eine lockere Verbindung mit dem ihn umgebenden Gewebe der betreffenden Speicheldrüse ein und ist infolgedessen sehr leicht stumpf auslösbar. Seine Oberfläche ist höckerig, die Konsistenz hart. Das Wachstum der Geschwülste geht sehr langsam vor sich, kann aber im Laufe der Jahre, wie Fig. 143 zeigt, zu enormer Grösse führen. Fig. 144 stellt einen solchen Tumor im Beginn seines Wachstums dar.

Ganz harmlos sind die Mischgeschwülste nicht, denn hie und da gehen sie ohne erkennbare Ursache in eine maligne Neubildung speziell sarkomatöser Art über. Die Exstir-

Digitized by Google

pation ist wegen der oben bereits erwähnten festen, fibrösen Kapsel und der stumpf zu bewerkstelligenden Auslösbarkeit gewöhnlich sehr leicht ausführbar. Bei einiger Vorsicht besteht infolgedessen auch keine Gefahr, den N. facialis zu verletzen.

Fig. 143. Mischgeschwulst der Parotis.

Die bösartigen Geschwülste der Gland. parotis und submaxillaris sind entweder Endotheliome (sogen. Zylindrome), Sarkome oder Karzinome. Ein Teil dieser Tumoren verdankt seine Entstehung wohl auch einer embryonalen Keimanlage, denn man

Digitized by Google

findet zuweilen sarkomatöses und karzinomatöses Gewebe, ja gelegentlich sogar Knorpel in ein und derselben Geschwulst. Auch die malignen Tumoren sind anfangs fast immer mit einer fibrösen Kapsel umgeben,

Fig. 144. Mischgeschwulst der rechten Parotis.

die erst bei weiterer Wachstumszunahme durchbrochen wird. Je mehr Bindegewebe oder gar Knorpel sie enthält, desto härter fühlt sie sich an; je zellreicher die Geschwulst ist, desto weicher ist ihre Konsistenz,

Digitized by Google

desto bösartiger ist sie. Eine durch die Ausdehnung der Geschwulst etwa erforderliche Totalexstirpation der Parotis ist wegen der möglichen Nebenverletzungen der Art. maxillaris interna und der Art. carotis externa nicht ungefährlich; der N. facialis ist meist so von Geschwulstmasse umwachsen, dass er mitexstirpiert werden muss. Hieraus geht schon hervor, von welcher Bedeutung es ist, die Exstirpation der Parotisgeschwülste sehr frühzeitig vorzunehmen, womöglich so lange sie noch vollkommen abgekapselt sind. Auch die anscheinend gutartigen Geschwülste müssen früh entfernt werden, da sie, wie oben erwähnt wurde, nicht selten malign degenerieren.

Die Geschwulstexstirpationen aus der Gland. submaxillaris, selbst ihre Totalexstirpation gestaltet sich wegen der günstigen Lage sehr viel einfacher. Von einem etwa 2—3 cm unterhalb des Kieferrandes und parallel zu ihm verlaufenden Horizontalschnitt aus ist nach Durchtrennung des Platysma und der Fascie die Drüse leicht freizulegen. Die lateral neben der Drüse liegende Art. maxillaris externa wird doppelt unterbunden und durchschnitten, während der unterhalb der Drüse verlaufende Nerv. hypoglossus (siehe Fig. 157) geschont werden muss.

Digitized by Google

X. Chirurgie des Halses.

Missbildungen des Halses.

In erster Linie gehören hierher die durch eine Entwicklungsstörung bedingten angeborenen Fisteln und Zysten des Halses. Zum Verständnis ihrer Entstehung ist es notwendig, auf einige Punkte der normalen Entwicklung des Halses hinzuweisen. Bei einem vier Wochen alten Embryo sehen wir auf jeder Seite des Halses vier Wülste, die sogen. Kiemenwülste, (Fig. 145) von denen die beiden ersten Paare im weiteren Wachstum in der Mittellinie zusammentreffen und miteinander verschmelzen. Der dritte und vierte Kiemenwulst wird in der fünften Embryonalwoche jederseits von den stärker wachsenden ersten beiden Wülsten überlagert (Fig. 146) und nach der Tiefe zu in die Halsbucht (Sinus cervicalis) verdrängt. Zwischen je 2 Kiemenwülsten befindet sich als Verschlussmembran eine sowohl nach

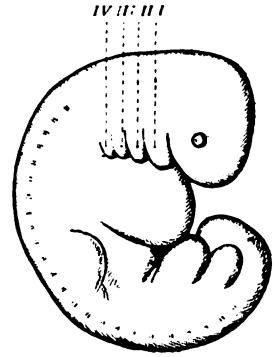

Fig. 145.

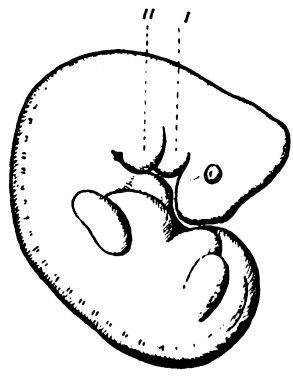

Fig. 146.

Digitized by Google

aussen wie nach innen mit Epithel ausgekleidete Furche (kein Spalt), sodass wir äussere ektodermale und innere entodermale Kiemenfurchen oder -falten unterscheiden müssen. Aus persistierenden Resten dieser Furchen können Zysten oder Fisteln sich bilden, welche ihrer Entstehung nach Kiemengangszysten oder -fisteln genannt werden. Sie liegen in einem Dreieck (Fig. 150), welches den Raum zwischen Zungenbein, Ohrläppchen und sternalem Ansatz des M. sternocleidomastoideus einnimmt, dermassen, dass die laterale Seite des Dreiecks am hinteren Rande des Kopfnickers gelegen ist. Nicht selten führt eine solche seitliche Halsfistel von der äusseren Mündung aus bis in die Rachenhöhle und zwar in die Tonsillenbucht hinein, was nach dem oben Gesagten nur möglich ist, wenn die erwähnte Verschlussmembran in abnormer Weise durchbrochen ist.

Fig. 147. Knorpelanhänge am Halse.

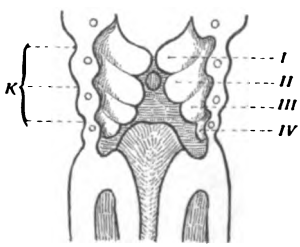

Fig. 148.
Embryonale vordere Halswand, von hinten geschen.
I–IV: 1.–4. Kiemenwulst.
K: Kiemenfurchen.

Die innere Auskleidung der Kiemengangszysten und -fisteln wird entsprechend ihrer Herkunft sowohl ektodermales,

Digitized by Google

wie entodermales Gewebe darstellen können, zuweilen sogar beides nebeneinander aufweisen.

Auf persistierende Kiemenreste sind auch die angeborenen kleinen, gestielten, Knorpel enthaltenden Geschwülstchen (Fig. 147), welche man gelegentlich am Halse sieht, zurückzuführen, ferner können im extrauterinen Leben auch solide bösartige Geschwülste, sogen. branchiogene Karzinome aus solchen Keimen ihren Ursprung nehmen (siehe Seite 301).

Die Bildung der vorderen Halswand geschieht nicht etwa dadurch, dass die Kiemenwülste in der Mittellinie zusammenwachsen, sondern es schiebt sich zwischen sie das sogen. mesobranchiale Feld (Fig. 148), welches die Anlage der Zungenwurzel und der Epiglottis liefert. Epitheliale Abschnürungen des mesobranchialen Feldes können die Bildung von Dermoid-Zysten in der Mittellinie des Halses und des Zungengrundes veranlassen.

Für die Entstehung mittlerer Halszysten und -fisteln kommen noch andere Ursachen in Betracht, die in engem Zusammenhang mit der Schilddrüsen-Entwicklung stehen. Bekanntlich setzt sich die Schilddrüse aus einer paarigen Anlage und einer unpaaren zusammen, und diese unpaare Anlage — der spätere Isthmus gland. thyreoid. — entstammt, wie His nachgewiesen hat, dem Tractus thyreo- glossus, d. h. einem epithelialen Strange, der vom For. coecum zunächst zum Zungenbein führt (sogen. Ductus lingualis) und von dort aus sich zwischen die seitlichen Schilddrüsenteile einfügt (Fig. 151). Auf dieser ganzen Strecke können Reste des Tractus thyreoglossus als Material für die Bildung von Zysten stehen bleiben, welche dementsprechend genau in der Mittellinie des Halses vom Zungenbein an bis tief in der Muskulatur des Zungengrundes gelegen sein können; so ist auch die Bildung von Fisteln erklärt, welche von der Mittellinie des Halses zum Zungenbein und weiter bis ins Foramen coecum der Zunge führen. Die Annahme älterer

Digitized by Google

Fig. 150. Der rot abgegrenzte Raum gibt die Grenzen an, innerhalb deren Kiemengangszysten und -Fisteln beobachtet werden.

Fig. 151. Tractus thyreoglossus (rot eingezeichnet) nach His. M = Mundhöhle, Z = Zunge, U = Unterkiefer, E = Epiglottis, Zb = Zungenbein, Ph = Pharynx, K = Kehlkopf, Th = Thymusanlage.

Autoren, dass diese Fisteln z. T. in die Luftröhre führten, hat sich als unbegründet erwiesen.

Fig. 149. Kiemengangszyste.

Die Auskleidung der auf den Tractus thyreoglossus zurückzuführenden mittleren Halszysten und -fisteln muss ihrer Genese nach stets eine entodermale sein, d. h. sie wird aus Zylinderzellen mit oder ohne Flimmerhärchen bestehen und kann zwar auch, wie die Mundschleimhaut selbst, sich zu geschichtetem Plattenepithel metamorphosieren, wird aber niemals die Attribute der äusseren Haut aufweisen.

Digitized by Google



Fig. 150.

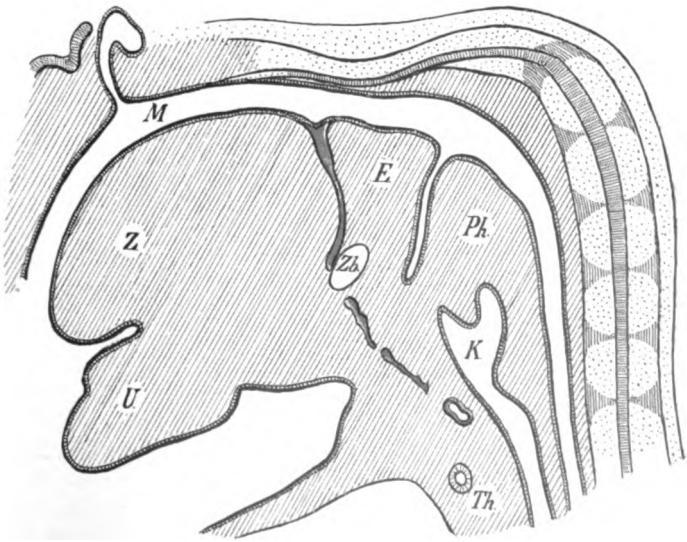

Fig. 151.

Digitized by Google

Digitized by Google

Der Inhalt der Halszysten ist entweder eine seröse, wasserklare, zuweilen etwas schleimige Flüssigkeit oder nimmt durch zahlreiche abgeschilferte Epithelien und die Bildung glitzernder Cholestearinkrystalle mehr eine atherombreieartige Beschaffenheit an. In den epidermoidalen Zysten finden sich oft ausserdem noch Härchen. Aehnlich, wie wir es bei Atheromen und anderen Zysten beobachten, können auch die Halszysten sekundär vereitern.

Angeboren ist bei den Halszysten nur die epitheliale Keimanlage, während die eigentliche Zyste erst im Lauf des extrauterinen Lebens durch Epithelwucherung und Flüssigkeitsabsonderung sich bildet. Auch die Halsfisteln machen sich zuweilen erst im späteren Leben bemerkbar; in solchen Fällen besteht bei der Geburt eine äussere Mündung noch nicht, sie bildet sich erst durch Senkung des Sekrets und Durchbruch nach aussen.

Kurz zusammengefasst sind nach den obigen Ausführungen die seitlichen Halszysten und -fisteln als Reste von Kiemenfurchen, die mittleren als Reste des Tractus thyreoglossus und die Dermoide der Mittellinie und des Zungengrundes als Abschnürungen des mesobranchialen Feldes aufzufassen.

Die Lage der Kiemengangszysten ist aus den Abbildungen Fig. 149 und Fig. 152 ersichtlich, die der mittleren Halszysten aus Fig. 153 und Fig. 154.

Erwähnen möchte ich noch, dass es mir in einigen Fällen von mitt-

Fig. 152. Kiemengangszyste.

Digitized by Google

leren Halsfisteln gelang, unter Leitung des Kehlkopfspiegels den oberen Teil der Fistel — den sogen. Ductus lingualis — vom For. coecum aus eine Strecke weit zu sondieren.

Die einzig sichere Therapie ist die totale Exstirpation sowohl der Zysten, wie der Fisteln. Die

Fig. 153. Mittlere Halszyste (Tractus thyreoglossus).

Versuche, die Zysten durch Punktion und event. Injektion von Jodtinktur zur Verödung zu bringen, haben sich als nutzlos erwiesen. Ebensowenig ist die früher vorgeschlagene Aetzung oder Kauterisation der Fisteln durchführbar, da die Gänge häufig so eng und und buchtig sind, dass sie weder für eine dünnste Sonde, noch für einen Galvanokauter durchgängig sind.

Digitized by Google

Während die Exstirpation der Zysten meist leicht und teilweise sogar durch stumpfe Auslösung gelingt, ist die Exstirpation der Fisteln dadurch erschwert, dass sie in der Tiefe sehr dünnwandig, zerreisslich und

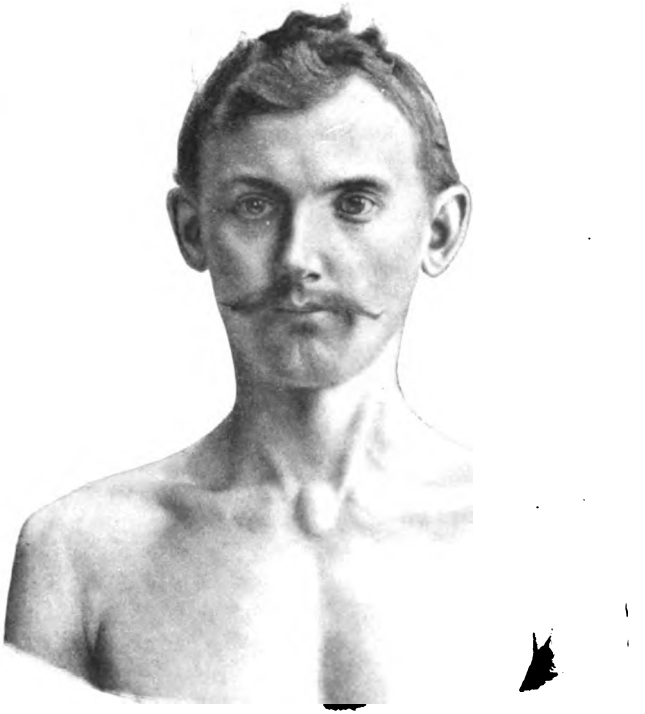

Fig. 154. Mittlere Halszyste (Tractus thyreoglossus).

schwer erkennbar werden. Mit grösster Sorgfalt müssen daher die Fistelgänge bis an ihr Ende, das bei seitlichen Fisteln in der Tonsillarbucht, bei mittleren im For. coecum liegt, verfolgt werden, anderenfalls muss man darauf gefasst sein, nach kurzer Zeit ein Rezidiv auftreten zu sehen. Die mittleren Fisteln verlaufen

Digitized by Google

häufig dicht am Zungenbein vorbei, manchmal sogar mitten durch den Knochen hindurch, sodass, wenn man den Gang in toto und im Zusammenhang entfernen will, ein Stückchen Zungenbein mit reseziert werden muss.

In engen Zusammenhang mit der Entwicklung der Kiemenwülste werden von einigen auch die angeborenen Lymphzysten des Halses (Lymphangiome, Zystenhygrome) gebracht, bezw. auf eine Störung dieser Entwicklung zurückgeführt; von anderen werden sie als eigentliche Neubildungen mit oder ohne Lymphstauung aufgefasst. Es sind weiche, von normaler, verschiebbarer Haut bedeckte Geschwülste, welche sich durch Druck verkleinern lassen und beim Nachlassen des Druckes wie ein sich vollsaugender Schwamm wieder anschwellen. Anfangs nur klein, wachsen sie häufig bald nach der Geburt zu umfangreicher Grösse aus (Fig. 155). Sie haben einen kavernösen Bau und bestehen aus zahllosen kleinen, durch dünne Wände voneinander getrennten Fächern, die miteinander kommunizieren und durch Einreissen der Zwischenwände zu grösseren Hohlräumen konfluieren können. Ihr Inhalt ist eine klare, wässerige Lymphe. Die totale Exstirpation macht meist keine besonderen Schwierigkeiten; zuweilen sitzt die Geschwulst jedoch den grossen Gefässen so fest an, dass man sich mit partiellen Exstirpationen begnügen muss, und den Rest durch Tamponade und Granulationsbildung zur Heilung kommen lässt. Ist das betreffende Kind so elend, dass man ihm weder eine längere Nar-

Fig. 155. Angeborenes Zystenhygrom (Lymphangiom) des Halses.

Digitized by Google

kose, noch auch den geringsten Blutverlust zumuten darf, dann kann man den Versuch machen, durch Ignipunktur, d. h. durch multiple, tiefe Einstiche mit einem spitzen Paquelin-Brenner die Geschwulst zur Verödung zu bringen.

Schliesslich muss noch der sogenannten angeborenen Blutzysten Erwähnung geschehen; sie stellen teils einkammerige, teils kavernöse, mit Blut gefüllte Zysten dar, welche in einzelnen Fällen mit einer der grossen Halsvenen in offener Kommunikation stehen, in anderen vollständig abgeschlossen sind. Da es erfahrungsgemäss bei den oben geschilderten, kavernösen Lymphangiomen durch äussere Insulte leicht zu Blutungen in die Hohlräume kommt, so kann dadurch das Vorhandensein einer Blutzyste vorgetäuscht werden, während es sich tätsächlich um ein Lymphangiom mit sekundärer Blutung handelt.

Die Therapie entspricht der der Lymphangiome.

Unter Schiefhals (Torticollis, Caput obstipum) versteht man die seitliche Beugestellung des Kopfes (Fig. 156), welche entweder als angeborene Missbildung schon bei der Geburt des Kindes vorhanden ist, oder sich in den ersten Monaten nach der Geburt ausbildet, und die bedingt ist durch eine Verkürzung der Weichteile, insbesondere des M. sternocleidomastoideus der einen Halsseite. Gleichzeitig wird dabei fast immer eine gewisse Atrophie und Abflachung der der kranken Seite entsprechenden Gesichtshälfte beobachtet. Als sekundäre Folge gesellt sich schliesslich noch eine Skoliose im Bereich der Halswirbelsäule mit der Konkavität nach der kranken Seite dazu nebst kompensatorischer, entgegengesetzter Krümmung der Brustwirbelsäule.

Die Ursache des Leidens kann einmal darin gelegen sein, dass schon im Uterus durch Mangel an Fruchtwasser eine Raumbeengung und damit eine asymmetrische Entwicklung stattgefunden hat, in anderen Fällen glaubt man den Geburtsakt selbst für

Digitized by Google

die Entstehung verantwortlich machen zu müssen, indem man annimmt, dass es dabei zu Einrissen und Blutungen in den M. sternocleidomastoideus gekommen sei, als deren Folge eine narbige Schrumpfung resultierte. Und schliesslich kann die Ursache noch in einer interstitiellen, fibrösen Myositis des

Fig. 156. Caput obstipum.

Kopfnickers (v. Mikulicz) gelegen sein, die sich nicht auf eine bestimmte Muskelstelle beschränkt, sondern über den ganzen Muskel sich erstreckt.

Die Therapie des Leidens kann bei ganz jungen Kindern, wenn die Beugestellung nicht sehr hochgradig und durch manuelles Redressement noch ausgleichbar ist, zunächst durch orthopädische Mass-

Digitized by Google

nahmen versucht werden, und zwar durch systematisch durchgeführte Ueberbiegung des Kopfes nach der gesunden Seite und durch Anwendung von abnehmbaren Halskrawatten und Extension am Kopf mittels Glisson'scher Schwinge. In allen anderen Fällen ist die operative Durchtrennung des M. sternocleidomastoideus vorzunehmen; früher wurde dies vielfach subkutan von einer kleinen Stichöffnung aus mit einem Tenotom ausgeführt, doch ist diese Methode, die in der vorantiseptischen Zeit ihre volle Berechtigung hatte, heute nicht mehr empfehlenswert, weil leicht einzelne, noch spannende Muskel- und Fascienstränge übersehen und überdies grössere Venen verletzt werden können. Als Normalmethode ist die offene Durchschneidung des Muskels zu betrachten: von einem etwa 3 cm langen, nach unten konvexen, flachen Bogenschnitt aus wird der verkürzte Muskel ungefähr 2 cm oberhalb seiner Ansätze freigelegt und quer durchschnitten, wobei alle verletzten Muskelgefässe sorgfältig unterbunden werden müssen. Indem man den Kopf stark nach seiner gesunden Seite herüberbiegen lässt, markieren sich die etwa noch spannenden Muskel- und Faszienstränge deutlich und werden ebenfalls durchtrennt. Mit der Einführung eines Drains und exakter Hautnaht ist die Operation beendet. Der Kopf, Hals, Brust und Schulter umfassende Verband soll so angebracht werden, dass durch Fixation des nach der gesunden Seite gebeugten Kopfes für die erste Zeit eine Ueberkompensation stattfindet. Als Nachbehandlung empfiehlt es sich, noch einige Wochen hindurch nachts eine Kopfextension mittels Glisson'scher Schwinge machen zu lassen.

Davon ausgehend, dass die als Ursache das Caput obstipum angenommene interstitielle, fibröse Myositis ein progredientes Leiden darstellt, hat v. Mikulicz die Total-Exstirpation des Muskels unter Schonung des den Nerv. accessorius umgebenden Teiles empfohlen.

Die **Verletzungen des Halses** können in subkutanen Quetschungen oder in penetrierenden Ver-

Digitized by Google

wundungen bestehen und sind, sobald die grossen Halsgefässe, Larynx, Trachea oder Oesophagus befallen sind, als recht gefährlich zu betrachten. Betreffs der Läsionen von Larynx, Trachea und Oesophagus sei auf die Sonderabschnitte über die Chirurgie dieser Organe verwiesen.

Subkutane Quetschungen des Halses werden gewöhnlich nur durch ganz schwere Gewalten verursacht; am häufigsten durch Erhängen und durch Erdrosselungen; die Therapie der letztgenannten Zustände besteht wesentlich in der Einleitung künstlicher Atmung. Durch starke Quetschungen können auch Frakturen und Luxationen im Bereich der Halswirbelsäule erzeugt werden, über die im Kapitel XVIII das Notwendige gesagt ist. Hier wären die — nicht oft zu beobachtenden — Frakturen des Zungenbeines zu erwähnen. Sie rufen Störungen in der Atmung und beim Schlucken hervor, Störungen, die unter Umständen einen bedrohlichen Charakter annehmen können. Die Brüche können im Körper und im grossen Horn des Zungenbeins gelegen sein; sie lassen sich durch die Schmerzen an der Frakturstelle und die nachweisbare Dislokation und abnorme Beweglichkeit erkennen. Bei dieser Untersuchung, die am besten bimanuell vom Munde und von aussen her vorgenommen wird, ist gewöhnlich auch deutliche Krepitation zu fühlen.

So leicht es ist, die Fragmente in ihre normale Lage zu schieben, so schwer ist es, sie hierin bis zur vollendeten Heilung zu erhalten. Die Behandlung wird sich daher im wesentlichen darauf beschränken, die Atmung und den Schluckakt zu überwachen und die Ernährung event. mittels der Schlundsonde für einige Zeit zu bewerkstelligen. Für besonders schwere Fälle käme nach dem Vorschlag Königs die operative Freilegung der Frakturstelle und die Naht in Frage.

Die penetrierenden Verwundungen des Halses, die als Schnittwunden — meist bei Selbstmordversuchen — oder als Stich- und Schusswunden zur Beobachtung kommen, erhalten ihre Hauptbedeutung

Digitized by Google

durch die Mitverletzung der grossen Blutgefässe, der Nerven, des Larynx und Oesophagus. Gerade bei Selbstmördern sieht man es nicht selten, dass teils aus mangelnder anatomischer Kenntnis, teils weil bei Ausführung der Tat im letzten Augenblick die Energie nachliess, nur die Haut und die oberflächlichen Muskeln angeschnitten worden sind oder dass zwar der Kehlkopf eröffnet wurde, die grossen Gefässe aber unversehrt geblieben sind.

Von den Arterien kommen bei den oben genannten Verwundungen hauptsächlich die Carotis communis, Car. externa, Car. interna, die Art. lingualis und Art. subclavia in Betracht. Handelt es sich um eine vollständige quere Durchtrennung einer der grossen Halsarterien, dann wird oft der Verblutungstod so schnell eintreten, dass jede ärztliche Hilfe zu spät kommt. Zuweilen aber, besonders bei seitlichen Arterienwunden, wühlt sich das im Strahl austretende Blut in die Gewebsspalten der Nachbarschaft ein, bildet hier ein dickes Blutgerinnsel, welches seinerseits das Loch in der Arterie wieder verschliessen kann. Wesentlich unterstützt wird dieser Vorgang durch das infolge des Blutverlustes eintretende Sinken des Blutdruckes. Dieses natürliche Heilungsbestreben führt aber bei den hier in Frage kommenden grossen Gefässen nur sehr selten zu endgültiger Spontanheilung; vielmehr pflegt nach einigen Tagen bei wieder zunehmender Herzkraft und steigendem Blutdruck die Blutung von neuem einzusetzen, und dieses Spiel kann sich, wenn nicht noch rechtzeitig die Unterbindung des verletzten Gefässes gelingt, bis zur Verblutung wiederholen. Ist inzwischen eine Vereiterung der Wunde erfolgt, dann bietet selbst die geglückte Unterbindung keine Garantie gegen erneute Nachblutungen, denn nun schmilzt zuweilen der im zentralen Unterbindungsstumpf gelegene Thrombus und mit ihm die Arterienwandung eitrig ein, so dass 6—10 Tage nach der Vornahme der Ligatur die Blutung wieder einsetzt und neue Unterbindungen mehr zentralwärts notwendig werden.

Digitized by Google

Als allgemeine Regel betrachte man es, die Stelle der Verletzung durch eine grosse Inzision und schichtweise Präparation nach der Tiefe hin übersichtlich freizulegen, während ein in die Wunde eingeführter Finger das blutende Gefäss komprimiert. Man versuche zunächst, das Loch in der Arterie selbst zu Gesicht zu bekommen und das Gefäss an dieser Stelle genügend zu isolieren, um hier die Unterbindung ober- und unterhalb der Verletzung auszuführen. In besonders günstig gelegenen Fällen wird man vielleicht die seitliche Naht der Arterie — mit feinster Nadel und dünnster Seide, Stiche durch die ganze Dicke der Gefässwand geführt — machen können. Nicht selten ist aber die ganze Umgebung der Verletzungsstelle so von Blut durchwühlt, dass jede Orientierung unmöglich ist. Man ist dann gezwungen, die Ligatur mehr zentralwärts am zuführenden Gefässstamm anzulegen.

Nicht minder gefährlich als die Verletzung der grossen Arterien ist die der grossen Venen des Halses. Zu den Gefahren der Verblutung tritt bei den grossen Venen — hauptsächlich kommen hierbei die Vena jugularis interna und die Vene subclavia in Frage — noch die Möglichkeit der Luftansaugung hinzu. Da innerhalb des Thorax ein negativer Druck herrscht, so wird, besonders leicht bei tiefer Inspiration, Luft ins rechte Herz angesaugt, ein Vorgang, der sich dem Gehör als ein hauchendes oder mehr schlürfendes Geräusch erkennbar machen kann. Die so angesaugte Luft, deren Menge gar nicht sehr erheblich zu sein braucht, wird in der Herzkammer mit dem Blut zusammen zu Schaum geschlagen, und es entsteht eine Insuffizienz der betreffenden Herzklappen, welche die Weiterbeförderung des Blutes hindert und schnellen Tod herbeiführt. Die starken venösen Blutungen am Halse erfordern daher schon aus diesem Grunde ein energischeres Eingreifen, als es an anderen Körperstellen, z. B. an den Extremitäten, notwendig ist. Während man ferner hier fast allein mit einem guten

Digitized by Google

Druckverband auskommt, verbietet sich eine solche starke Kompression am Halse wegen der Atmungs- und Schluckbehinderungen von selbst. So bietet daher auch die Freilegung und Unterbindung der verletzten Vene die sicherste Gewähr der Blutstillung. Nur wenn wegen der Tiefe der Wunde und der Durchblutung der Gewebe die Orientierung zu sehr erschwert ist, wird man sich mit fester Tamponade der ganzen Wundhöhle begnügen dürfen. Die Wirkung einer solchen Tamponade lässt sich noch durch Hinzufügung blutstillender Mittel steigern; dahin gehören Tampons, die mit Eisenchlorid-Lösung durchtränkt sind oder in Mull eingehüllte Bäusche von Pengawar Dschambi.

Bei Stichverletzungen des Halses ist gelegentlich auch eine Läsion des Ductus thoracicus zu beobachten. Bekanntlich mündet der Gang ungefähr in der Höhe des 4. Halswirbels in den Vereinigungswinkel der Vena jugularis communis sinistra mit der Vena subclavia sinistra. Vor kurzem hatte ich Gelegenheit einen Mann zu behandeln, der einen tiefen Messerstich im Nacken in Höhe des 4. Halswirbels erhalten hatte. Aus der nur etwa $1^1/_2$ cm langen Wunde ergoss sich mehrere Tage hindurch ein Strom milchig getrübter Lymphe, der jedoch unter einem aseptischen Verbande spontan wieder versiegte, ohne dass der Verwundete auch nur vorübergehend ernstere Störungen davon gehabt hätte. Auch bei Operationen von Halsgeschwülsten kann der Ductus thoracicus verletzt werden. Durch feste Tamponade gelingt es dann gewöhnlich, die Läsion bald zur Heilung zu bringen; selbst die doppelte Unterbindung des Ganges, welche mehrfach ausgeführt worden ist, ruft beim Menschen infolge der reichlich vorhanden Collateralen keine Störungen hervor.

Die Erscheinungen, welche bei Verletzungen der grossen Halsnerven auftreten, bestehen in dem Funktions-Ausfall des betreffenden Innervationsgebietes. So wird bei vollständiger Durchschneidung oder Zer-

Digitized by Google

quetschung des Plexus bracchialis eine totale motorische und sensible Lähmung der oberen Extremität eintreten, die Durchtrennung des Nerv. hypoglossus wird eine halbseitige Zungenlähmung hervorrufen, die des Nerv. vagus infolge von Schluckbeschwerden das Auftreten von Aspirations-Pneumonien begünstigen; die Verletzung des Nerv. recurrens (siehe Kropfoperation Tab. 31) wird das Stimmband der betreffenden Seite lähmen und heisere Sprache bedingen, die Verletzung des Nerv. phrenicus halbseitige Zwerchfellähmung verursachen und die Durchtrennung des Sympathicus vasomotorische Störungen (Rötung der einen Gesichtshälfte und Verengerung der Pupille) zur Folge haben. Die Durchschneidung der Nn. vagus, recurrens, phrenicus und sympathicus werden häufiger als durch zufällige Traumen bei Operationen grosser Geschwülste, und da teilweise bewusst, ausgeführt. In solchen Fällen wird daher auch von einer Therapie der Nervenverletzung nicht die Rede sein können; in anderen Fällen, besonders bei teilweisen oder vollständigen Durchschneidungen des Plex. bracchialis ist durch die exakte Naht der Nervenstümpfe die Möglichkeit vollständiger Wiederherstellung der Funktion, wenngleich oft erst nach vielen Monaten, gegeben.

Bei der Beschreibung der Freilegung und Unterbindung der wichtigsten Arterien an typischen Stellen des Halses (Fig. 157) werden sich auch für die Topographie der begleitenden Venen und Nerven brauchbare Hinweise ergeben.

Art. carotis communis. Schrägschnitt von ca. 8 cm Länge am Innenrande des M. sternocleidomastoideus in Höhe des Schildknorpels. Nach Spaltung der oberflächlichen und der tiefen Halsfascie und nach starker lateraler Verziehung des M. sternocleidomastoideus taste man in der Tiefe den letzten, noch fühlbaren Querfortsatz der Halswirbel, den sogen. Chassaignac'schen Höcker ab; dieser Punkt entspricht genau der Lage der Art. carotis communis.

Digitized by Google

Die Arterie liegt medial, die Vena jugularis interna lateral. Der dünne, auf der Vorderseite der Gefässe abwärts ziehende Nerv ist der Ram. descendens nervi hypoglossi. Drängt man die beiden Gefässe etwas voneinander ab, dann kommt zwischen und hinter ihnen der Nerv. vagus zum Vorschein.

Verlängert man den Schnitt um etwa 2 cm weit am Innenrand des M. sternocleidomastoideus nach oben, dann kommt man auf die Teilungsstelle der Arterie in die Carotis externa und interna. Die Carotis interna liegt gewöhnlich lateral und ist auch noch dadurch von der Carotis externa zu unterscheiden, dass sie keine Seitenäste abgibt, während der Austritt der Art. thyreoid. sup. aus der Carotis externa hier deutlich zu sehen ist.

Art. lingualis. Bogenschnitt von etwa 6 cm Länge unterhalb des Kieferrandes und Freilegung der Gland. submaxillaris, an deren unterem Rande die Halsfascie durchschnitten wird, sodass die Drüse im ganzen sich nach oben klappen lässt und hier mit scharfen Haken gehalten werden kann. Nun liegen der hintere Bauch des M. biventer, der laterale Teil des M. mylohyoideus und der M. hyoglossus, sowie vor dem letzteren verlaufend der Nerv. hypoglossus und die Vena lingualis frei zutage. Drängt man jetzt in dem Raum zwischen Nerv. hypoglossus, hinterem Bauch des M. biventer und lateralem Rand des M. mylohyoideus die Fasern des M. hyoglossus auseinander, so kommt man direkt auf die Art. lingualis und kann sie mit einer Unterbindungsnadel hier leicht umstechen und ligieren.

Art. subclavia oberhalb des Schlüsselbeins. 8—10 cm langer Schnitt querfingerbreit oberhalb des Schlüsselbeines und parallel zu ihm, beginnend am lateralen Ansatz des M. sternocleidomastoideus. Nach Durchtrennung des Platysma und der tiefen Halsfascie drängt man stumpf mit dem Finger das lockere Zellgewebe beiseite und bekommt leicht den Plexus bracchialis zu Gesicht. Medial vom

Digitized by Google

Fig. 157. Topographie der Hals-Gefässe.

Plexus, zwischen ihm und dem Rand des M. scalenus anterior liegt ziemlich tief die Art. subclavia, genau da, wo man in der Tiefe den kleinen Knochenhöcker an der ersten Rippe, das sogen. Tuberculum Lisfrancii fühlt. Die Vena subclavia liegt tiefer und ist von diesem Schnitt aus nicht erreichbar.

Art. subclavia unterhalb des Schlüsselbeines. 8—10 cm langer Schnitt querfingerbreit unterhalb des Schlüsselbeines und parallel zu ihm, der den klavikularen Teil des M. pectoralis major quer durchtrennt. Verzieht man den nun zutage tretenden oberen Rand des M. pectoralis minor nach abwärts, dann kommen lateral der Plexus brachialis, medial von ihm die Arteria und noch weiter medial die Vena subclavia zum Vorschein.

Bei Stichverletzungen der Nackengegend kann es zur Läsion der Art. vertebralis kommen. Sie entspringt aus der Art. subclavia, tritt an dem oben bereits erwähnten Chassaignac'schen Höcker in das For. transversum des 6. Halswirbels ein und verläuft durch die entsprechenden Seitenlöcher der oberen Halswirbel in die Schädelhöhle. Behufs Freilegung und Unterbindung ihres Stammes wird ein Schnitt am lateralen Rande des M. sternocleidomastoideus gemacht, von dem aus der Kopfnicker zusammen mit der Carotis und Vena jugularis interna medial verzogen wird. Dann spaltet man die tiefe Fascie, schiebt stumpf die Muskeln Scalenus anterior und Longus colli auseinander und kommt zwischen ihnen am Chassaignac'schen Höcker auf die Arter. und Vena vertebralis.

Die **Entzündungen des Halses**, akute sowohl, wie chronische, sind etwas sehr häufiges, sie entstehen teils direkt fortgeleitet von eitrigen Entzündungen der Zähne, Kiefer oder Speicheldrüsen, teils werden sie vom Munde aus von schadhaften Zähnen oder kleinen Schleimhautläsionen auf dem

Digitized by Google

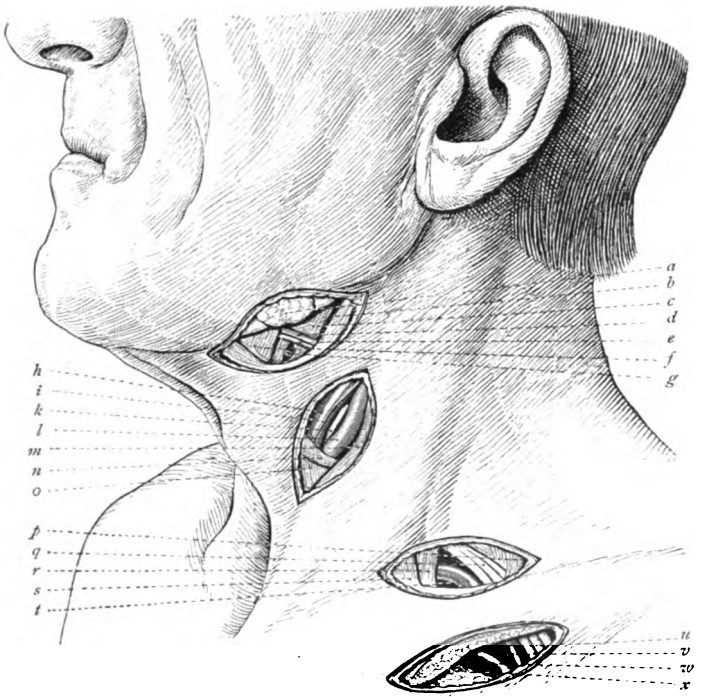

Fig. 157.

a Gland. submaxillaris.
b Musc. biventer.
c Musc. hyoglossus.
d Vena lingualis.
e Nerv. hypoglossus.
f Musc. mylohyoideus.
g Art. lingualis.
h Art. carotis communis.
i Ram. descendens nervi hypoglossi.
k Vagus.
l Vena jugularis interna.
m Musc. sternocleidomastoid.
n Musc. omohyoideus.
o Musc. sternohyoideus.
p Musc. cucullaris.
q Plexus brachialis.
r Musc. scalenus anterior.
s Musc. sternocleidomastoid.
t Arteria subclavia.
u Plexus brachialis.
v Arteria subclavia.
w Vena subclavia.
x Musc. pectoralis major.

Digitized by Google

Digitized by Google

Lymphwege oder in den Bindegewebsspalten nach dem Hals zu verschleppt. Hier bilden sich dann entweder phlegmonöse Eiterungen, die sich im lockeren Zellgewebe des Halses in präformierten Bahnen ausbreiten, oder es entstehen zirkumskripte Abszesse, die meist aus eitrig eingeschmolzenen Lymphdrüsen hervorgegangen sind. Die Kenntnis der erwähnten präformierten Bahnen, die sich im wesentlichen aus der Abgrenzung durch die verschiedenen Halsfascien ergeben, ist deshalb für das Verständnis der Ausbreitung akuter Halsentzündungen dringend erforderlich. Nach Merkel haben wir 5 derartiger Spalten voneinander zu unterscheiden:

1. Spatium retroviscerale.
2. Spatium praeviscerale.
3. Spatium intraaponeuroticum suprasternale.
4. Sogenannter Gefässspalt.
5. Kapsel der Submaxillardrüse.

Der Retrovisceralspalt, stellt den Raum zwischen Oesophagus und Wirbelsäule dar und ist mit lockerem, leicht und stumpf lösbarem Bindegewebe erfüllt; er beginnt mit dem Pharynx oben am Schädel und lässt sich bis zum Zwerchfell hinab verfolgen. Seitlich erstreckt er sich bis zu dem Bindegewebe, welches das Gefässbündel einhüllt.

Der Präviscerälspalt ist der Raum zwischen der Vorderfläche der Luftröhre und den unteren Zungenbeinmuskeln und reicht seitlich bis an die Gefässbündel heran. Er beherbergt demnach Kehlkopf und Luftröhre und setzt sich hinter dem Brustbein nach abwärts unmittelbar in das Mediastinum anticum fort, „sodass Senkungen ganz ebenso wie beim Retrovisceralraum bis auf das Zwerchfell gelangen können“ (Merkel).

Wenn man bedenkt, dass überdies der Prä- und Retrovisceralspalt sowohl miteinander, wie mit dem Unterhautzellgewebe kommunizieren, dann wird es verständlich, wie auch oberflächliche Eiterungen des Halses auf die Brusthöhle überzugreifen vermögen.

Digitized by Google

Der suprasternale Spaltraum entsteht dadurch, dass die Halsaponeurose sich in ihrem unteren Ende, ungefähr vom Isthmus der Schilddrüse an, in zwei Lamellen spaltet, welche die Incisura jugularis des Brustbeines umfassen. Der Raum wird vom Arcus venosus juguli, einer Anastomose zwischen beiden Vv. jugulares externae quer durchzogen und im übrigen von Fettgewebe, zuweilen auch von einigen Lymphdrüsen ausgefüllt; seine Vereiterung führt nicht zu tiefen Senkungen, sondern eher zum direkten Durchbruch nach aussen.

Von einem Gefässspalt kann nur insofern die Rede sein, als die einzelnen Teile des Gefässbündels in lockeres Bindegewebe eingeschlossen sind; eine eigentliche Gefässscheide, von der man noch oft sprechen hört, existiert nicht. Das Bindegewebe um die Arterie ist entsprechend der Pulsbewegung des Gefässes locker und nachgiebig, während die Vene stärker fixiert ist und daher auch wachsenden Geschwülsten schlechter auszuweichen vermag und schneller mit ihnen verlötet. Der Vagus liegt hinter dem die Arterie umgebenden Bindegewebsspalt, niemals in diesem lockeren Bindegewebe selbst.

In der Kapsel der Submaxillardrüse liegt die Drüse fast frei, nur durch vereinzelte Bindegewebsfäden ist sie mit der Wand verbunden. Diese Kapsel ist nur ein Teil des, alle Lücken und Räume zwischen den Organen ausfüllenden, interstitiellen Bindegewebes, welches sich auf der freien Oberfläche der Submaxillardrüse membranös verdichtet hat. Nach innen zu ist eine solche membranöse Abgrenzung nicht vorhanden, und je mehr man in die Tiefe kommt, desto zarter wird das Bindegewebe.

Die akut eitrigen Entzündungen des Halses geben ein sehr verschiedenes klinisches Bild, je nachdem es sich um mehr oberflächlich gelegene, zirkumskripte Abszesse oder um mehr progrediente, phlegmonöse Prozesse handelt. Die akuten, oberflächlichen Halsabszesse gehen meist von vereiterten

Digitized by Google

Lymphdrüsen aus, können aber auch von einer Zahnwurzelerkrankung, einer Kieferperiostitis oder einer Speicheldrüsenentzündung direkt fortgeleitet sein. Sie erzeugen zwar gewöhnlich auch hohes Fieber, geben aber doch im allgemeinen eine günstige Prognose, da die Abszesse, selbst wenn sie nicht operativ eröffnet werden, keine Neigung haben, sich zu senken, sondern nach aussen durchzubrechen pflegen. Ernster ist die unter der Kapsel der Submaxillardrüse gelegene Eiterung, die sogenannte Angina Ludovigi. Sie bildet eine entzündlich gerötete, brettharte Anschwellung in der Gegend der Gland. submaxillaris und ruft, da der Eiter infolge der straff darüber gespannten Kapsel unter starkem Druck steht, nicht bloss hohes Fieber und sehr lebhafte Schmerzen hervor, sondern führt auch zu Behinderungen der Atmung und des Schluckens und begünstigt durch eben diesen Druck die Entstehung septischer Allgemeininfektion.

Am schlimmsten verlaufen die tief gelegenen, akuten Eiterungen des prä- und retrovisceralen Spaltraumes, die, wie wir oben gesehen haben, ganz besonders dazu neigen, sich über ausgedehnte Bezirke des interstitiellen Bindegewebes bis in das Mediastinum hinein zu verbreiten, um hier eitrige Mediastinitis, Pericarditis und Pleuritis zu erzeugen. Die Eiterungen des präsvisceralen Spaltes und des Gefässspaltes (die des retrovisceralen Raumes werden unten gesondert besprochen werden) stehen unter hohem Druck und führen infolgedessen leicht zu weitreichenden Fasciennekrosen, dann auch zu allgemein pyämischen Infektionen (Schüttelfröste). Aeusserlich ist in den Fällen, die nicht von einer subkutanen Phlegmone aus nach der Tiefe sich ausdehnen, nicht viel zu sehen, der Kopf wird nach der kranken Seite geneigt und der Hals ist auf Druck nach der Gegend der Schilddrüse und Wirbelsäule sehr empfindlich, aber anfangs ist an der Haut weder eine Schwellung noch eine Rötung sichtbar. Besteht

Digitized by Google

aber im Gegensatz zu diesem geringfügigen Lokalbefund hohes Fieber, womöglich Schüttelfröste, bereitet dem Kranken das Schlucken Beschwerden und ist die Atmung (Oedem der Glottis und der aryepiglottischen Falten) behindert, dann kann man sicher sein, eine tiefgelegene Halsphlegmone vor sich zu haben. Im weiteren Verlauf kommt es zu teigig ödematöser Anschwellung der ganzen betreffenden Halsseite. Die Entstehung wird man entweder von vereiterten, tiefgelegenen Lymphdrüsen aus annehmen können oder die Entzündung als fortgeleitet vom subkutanen Zellgewebe, von der Schilddrüse oder dem Oesophagus her ansehen müssen.

Die einzige in Frage kommende Behandlung ist die frühzeitige Eröffnung des betreffenden Eiterherdes, derart, dass der freie Abfluss des Eiters sicher gewährleistet ist. Das wird bei umschriebenen Abszessen durch eine kleine Inzision auf die Kuppe der Anschwellung und Einführung eines Drainrohres erreicht werden können, während bei den phlegmonösen und nekrotisierenden Entzündungen, wie bei der Angina Ludovigi, breite Freilegung und lockere Tamponade der Wundhöhle notwendig ist. Bei den tief gelegenen Eiterungen ist das nicht ganz einfach und erfordert genaueste Kenntnis der Topographie des Halses. Aus Furcht vor ungewollten Verletzungen aber etwa abwarten zu wollen, bis der Eiterungsprozess näher an die äussere Haut vorgedrungen sei, ist ganz unstatthaft wegen der oben auseinandergesetzten anatomischen Verhältnisse, die es hier viel leichter zu einer Eitersenkung ins Mediastinum als zum Durchbruch nach aussen kommen lassen. Von einer breiten Inzision aus, die über die schmerzhafte Stelle geführt wird, geht man unter sorgfältiger Blutstillung präparatorisch vorsichtig in die Tiefe, indem man nach Durchschneidung der Fascien mit anatomischer Pinzette stumpf in die Muskelinterstitien eindringt. Kommt man hierbei auf den Eiterherd, dann lässt sich der Zugang durch Einführung und Spreizen einer Korn-

Digitized by Google

zange leicht stumpf erweitern. Bisweilen liegt dieser Herd recht tief, wie in einem jüngst von mir operierten Falle, bei dem ich erst nach Mobilisierung der oberen Schilddrüsenkuppe, in dem Winkel zwischen Schilddrüse, Trachea und Oesophagus auf die mit stinkend nekrotischen Fetzen erfüllte Eiterhöhle stiess. Die bis dahin vorhandenen schweren und bedrohlichen Erscheinungen waren wie mit einem Schlage nach der Eröffnung verschwunden. Die Wundhöhle wird nach der Inzision locker tamponiert, breit offen gelassen und mit aseptischem Verband versehen.

Die akuten Eiterungen des retrovisceralen Spaltraumes kommen teils als zirkumskripte, retropharyngeale Abszesse, teils als diffuse Phlegmonen zur Beobachtung.

Der akute Retropharyngealabszess entsteht wahrscheinlich aus eitriger Einschmelzung kleiner, hier gelegener Lymphdrüsen, welche entweder auf direktem Lymphwege vom Munde, z. B. den Tonsillen, aus oder im Anschluss an akute Infektionskrankheiten (besonders Scharlach, Influenza, Diphtherie) metastatisch infiziert werden. Die Symptome sind hohes Fieber, Behinderung der Nasenatmung, sodass die Atmung durch den weit offenen Mund erfolgt, nasal klingende Sprache und vor allen Dingen lebhafte Schmerzen beim Schlingakt, die sich so steigern können, dass gar nichts mehr geschluckt werden kann. Bei genauer Inspektion der Mundhöhle sieht man die hintere Rachenwand dunkel gerötet und nach vorne vorgewölbt, und eine vorsichtig ausgeführte Palpation lässt deutliche Fluktuation erkennen. Diese ganze Untersuchung ist aber mühsam, denn das Oeffnen des Mundes macht meist erhebliche Schwierigkeiten und die Palpation verursacht heftige Schmerzen.

Die Eröffnung des akuten Retropharyngealabszesses kann vom Munde aus oder durch Inzision von der Aussenseite des Halses her erfolgen. Der erstgenannte Weg empfiehlt sich dann, wenn der Eiter bereits dicht hinter der Rachenschleimhaut liegt und

Digitized by Google

spontan in den Mund durchzubrechen droht; ihm haften jedoch gewisse Gefahren an, denn bei grossen Eitermengen kann dabei der Eiter die Luftwege überschwemmen und plötzliche Erstickung herbeiführen. Andererseits können selbst ganz geringe, aspirierte Eitermengen Lungenentzündungen und -Abszesse hervorrufen. Es ist daher zweckmässig, die Eröffnung des Retropharyngealabszesses vom Munde her nur „am hängenden Kopf" (siehe Seite 92) auszuführen, nachdem man durch Einführung einer guten Mundsperre und Niederhalten der Zunge sich das Operationsfeld übersichtlich freigelegt hat.

In allen anderen Fällen ist es besser, die Eröffnung von aussen her durch eine medial vom M. sternocleidomastoideus anzulegende Inzision vorzunehmen. Ebenso, wie es oben für die tiefen Halsphlegmonen angegeben ist, wird man nach Durchtrennung der Fascien präparatorisch verfahren, stumpf zwischen den Muskelinterstitien gegen den Eiterherd vordringen und ihn nach aussen drainieren.

Der tuberkulöse Retropharyngealabszess, welcher häufiger als der akute zur Beobachtung kommt, ist in den allermeisten Fällen als Senkungsabszess von einer Caries der Halswirbelsäule her aufzufassen. Der Verlauf ist mehr chronisch und es fehlen die akut entzündlichen, stürmischen Erscheinungen; im übrigen stimmen die Symptome mit denen des akuten Abszesses überein und auch für die Therapie gilt das oben Gesagte.

Die chronischen Entzündungen des Halses können tuberkulösen, syphilitischen und aktinomykotischen Ursprungs sein.

Die Tuberkulose des Halses kann in Form eines Lupus auftreten und bildet dann fast immer nur eine Teilerscheinung eines mehr oder weniger ausgedehnten Gesichtslupus. Viel häufiger ist aber die von den Lymphdrüsen des Halses ausgehende tuberkulöse Entzündung, welche mit Vorliebe Kinder im Alter von 3 bis 15 Jahren befällt.

Digitized by Google

Nicht selten ist der ganze Habitus dieser Kinder schon ein „skrofulöser“; sie haben eine im unteren Teil leicht birnförmig verdickte Nase, die Lippen sind gewulstet und Borkenbildungen an den Nasenlöchern, Lippen und Augenlidrändern weisen auf eine Neigung zur Ekzembildung hin. Ueberdies fühlt man am Unterkieferrande und vor und hinter dem M. sternocleidomastoideus geschwollene Lymphdrüsen, welche dicht aneinander liegend, manchmal zu ganz umfangreichen Geschwülsten heranwachsen. Ihre Entstehung aus Lymphdrüsen erkennt man immer an ihrer höckrigen Oberfläche, welche die Zusammensetzung aus einzelnen vergrösserten Drüsen stets noch erkennen lässt. Der weitere klinische Verlauf ist abhängig von der Art der Veränderung, welche die tuberkulöse Entzündung innerhalb der Lymphdrüsen erzeugt, und es ist wichtig, drei Formen voneinander zu unterscheiden: die granuläre Entzündung, die Verkäsung und die eitrige Einschmelzung. Dabei ist es von Interesse, festzustellen, dass diese verschiedenen Entzündungsformen nicht etwa regellos nebeneinander vorkommen, dass vielmehr gewöhnlich nur eine Form das ganze Krankheitsbild beherrscht. Ist z. B. eine Lymphdrüse verkäst, dann sind es meist auch alle übrigen der entzündeten Drüsengruppe, und dasselbe gilt für die granuläre Form und für die eitrige Einschmelzung.

Bei der granulären Entzündung sehen die Drüsen auf dem Durchschnitt gelbbräunlich aus und lassen auf der feuchten Schnittfläche dicht beieinander stehende, nur wenig prominierende, punktförmige bis stecknadelkopfgrosse Granula erkennen. Die Drüsenkonglomerate fühlen sich ziemlich derb an und ähneln, da es zu eitriger Einschmelzung hier nicht kommt, noch am meisten einer soliden Neubildung. Der Durchschnitt einer verkästen Drüse zeigt scharf abgegrenzte gelbliche Herde, vom Aussehen und der Konsistenz weicher Käsemassen, welche durch Nekrotisierung des Lymphdrüsengewebes entstehen, während die eitrige Einschmelzung der Drüsen zur Bildung eines dünn-

Digitized by Google

flüssigen oder rahmigen Eiters, zunächst ebenso, wie bei der Verkäsung, innerhalb der fibrösen Drüsenkapsel führt. Wird bei den letztgenannten Formen nicht rechtzeitig die Exstirpation der Drüsen vorgenommen dann setzt sich der Entzündungsprozess über die Drüsenkapsel hinaus auf die Nachbarschaft fort; die bedeckende Haut wird verdünnt und gerötet und es entstehen entweder tuberkulöse Fisteln oder es kommt zur Bildung eines Abszesses, welcher schliesslich die Haut darüber nekrotisch macht und spontan nach aussen durchbricht.

Die Therapie besteht in der Exstirpation der erkrankten Lymphdrüsen; sie ist zweckmässig schon zu einer Zeit auszuführen, in der die bedeckende Haut noch intakt ist. Denn so gelingt es, die Ausheilung unter Zurücklassung einer nur lineären Narbe zu erzielen. Wartet man, bis die Haut selbst von der Entzündung ergriffen ist, dann bilden sich schliesslich hässliche Geschwüre mit schwammigem Grunde, und es bleiben breite und entstellende Narben zurück. Die exakte Ausräumung der erkrankten Drüsenpackete gehört unter Umständen zu den schwierigen Operationen; sie kann aber auch, besonders bei der granulären Form, leicht und einfach sich gestalten. In letztem Falle fehlen meist festere Verwachsungen und die einzelnen Drüsenknoten sind mühelos nach Durchtrennung ihrer Kapsel stumpf aus ihrem fibrösen Lager herauszuheben; sie hängen dann nur noch an einem dünnen Gefässstiel, der gefasst und unterbunden wird.

Bei verkästen und vereiterten Drüsen, bei denen die Entzündung die fibröse Kapsel bereits durchsetzt hat, muss man von einem ausgiebigen Schnitt aus, langsam präparierend, in die Tiefe vordringen und besondere Vorsicht walten lassen, wenn man sich den grossen Gefässen nähert. Von der Carotis lassen sich die Drüsen fast immer noch stumpf ablösen. Mit der Vena jugularis interna sind sie aber nicht selten fest verwachsen, sodass dann eine seitliche Unterbindung der Gefässwandung oder vollständige Ligatur des

Digitized by Google

Gefässes notwendig wird. Auf die Gefahr der Luftembolie bei Blutungen aus den grossen Halsvenen ist oben (Seite 276) schon hingewiesen worden. In veralteten Fällen bleibt nur die Ausschabung von Drüsenresten mit dem scharfen Löffel übrig.

Von Nerven, welche bei Halsdrüsenexstirpationen verletzt werden können, sind zu erwähnen der Ramus descendens hypoglossi, welcher auf der Vorderfläche der Vena jugularis interna nach abwärts zieht, dann der Nerv. accessorius, welcher in schräger Richtung von oben innen nach unten aussen den M. sternocleidomastoideus durchsetzt und schliesslich ein kleiner Ast des Nerv. facialis, welcher von dem Hauptstamme vor dem Ohrläppchen zuerst nach unten bis zur Regio submaxillaris und dann in steilem Bogen nach oben bis an den Mundwinkel verläuft. Die Verletzung des letztgenannten Nerven lässt sich bei verwachsenen und vereiterten Drüsen häufig kaum vermeiden; es bleibt dann der Mundwinkel bei gewissen mimischen Bewegungen etwas zurück, doch stellt sich in den meisten Fällen die normale Beweglichkeit spontan wieder her.

Syphilitische Entzündungen des Halses kommen in Gestalt von Exanthemen, Papeln, Pusteln, Geschwüren und harten, indolenten Nackendrüsen zur Beobachtung, bilden aber dann nur eine Teilerscheinung der auch an anderen Körperstellen sichtbaren Erkrankung. Dagegen bildet das untere Ende des M. sternocleidomastoideus eine Prädilektionsstelle für das isolierte Auftreten von Gummigeschwülsten. Eine haselnuss- bis taubeneigrosse, harte oder zentral erweichte Geschwulst, die ihren Sitz an der Insertionsstelle des M. sternocleidomastoideus hat, die langsam bei einem womöglich noch jugendlichen Individuum entstanden ist, muss auch beim Fehlen anderer Zeichen den dringenden Verdacht der Syphilis erwecken. Eine energisch durchzuführende, antisyphilitische Therapie wird auch im Zweifelsfalle bald durch das allmähliche

Digitized by Google

Tab. 29.

Fig. 1. Ausstrich aktinomykotischen Eiters auf einen Objektträger in natürlicher Grösse. Eine Reihe kleiner Aktinomyceskörnchen sind aus dem Eiter abgesondert; andere sieht man noch im Eiter selbst prominieren.

Fig. 2. Aktinomycesdruse bei schwacher Vergrösserung.

Fig. 3. Querschnitt einer von Eiterkörperchen umgebenen Aktinomycesdruse bei starker Vergrösserung. Das Zentrum besteht aus einem Gewirr blaugefärbter Mycelfäden, in der Peripherie erkennt man die charakteristischen — rot gefärbten — kolbigen Ausläufer.

Fig. 4. Oberfläche einer Aktinomycesdruse bei starker Vergrösserung.

Verschwinden des Geschwulstknotens die Diagnose sichern.

Die Aktinomykose, eine durch Infektion mit dem Strahlenpilz hervorgerufene, chronische Entzündung ist zuerst von Bollinger beim Tier (Unterkiefer des Rindes) als besondere Krankheit erkannt worden; beim Menschen entdeckte sie, unabhängig von Bollinger, I. Israel, und Ponfick wies nach, dass es sich in beiden Publikationen um ein und dieselbe Infektionskrankheit handelte. Die Lokalisation der Entzündung in der Wange und in der Zunge ist oben schon erwähnt worden. Auch in der Lunge und dem Darmtraktus (regio ileocoecalis) wird sie beobachtet, am häufigsten jedoch in den Weichteilen des Halses. Der Strahlenpilz haftet an Getreidegrannen und zahlreichen Gräsern und wird von ihnen auf Menschen, welche solche Halme in den Mund zu nehmen pflegen — besonders auf Landleute, Müller u. s. w. — übertragen. Hier gelangt er, von kariösen Zähnen oder von kleinen Schrunden der Schleimhaut aus, in das Gebiet der Halslymphdrüsen und ruft eine sehr langsam verlaufende Entzündung hervor, welche teils als brettharte Infiltration, teils schon im Stadium der eitrigen Einschmelzung mit zahlreichen, fistulösen Unterminierungen der Haut zur Erscheinung kommt. Charakteristisch für die

Digitized by Google



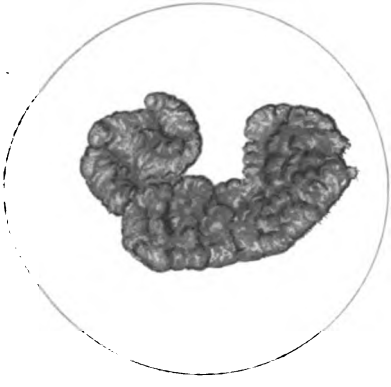

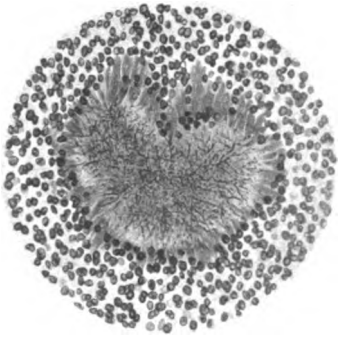



Digitized by Google

Digitized by Google

Erkrankung ist das Vorhandensein kleinster, bis stecknadelkopfgrosser, gelber oder gelbgrünlicher Körnchen im Eiter, der eigentlichen Aktinomycesdrusen, wie sie in natürlicher Grösse auf Tab. 29, Fig. 1, abgebildet sind. Das Zentrum der Druse wird von einem Gewirr fadenförmiger Mycelfäden eingenommen, welche nach der Peripherie in sehr charakteristische, kolbige Anschwellungen übergehen. Schon bei schwacher Vergrösserung fällt die Aktinomycesdruse durch gelb-grüne Farbe, klumpiges Aussehen und starke Lichtbrechung auf (Tab. 29, Fig. 2); mit starker Vergrösserung sieht man auf der ganzen Oberfläche die erwähnten Kolben in strahlenförmiger Anordnung (Tab. 29, Fig. 4). Die beste Uebersicht über den Bau einer Druse erhält man auf einem Querschnitt, wie ihn Tab. 29, Fig. 3 darstellt.

Im Verlauf der aktinomykotischen Entzündung bildet sich einerseits ein schwielig narbiges Gewebe, in welchem Herde eines stark verfetteten Granulationsgewebes von auffallend strohgelber Farbe eingebettet liegen, andererseits kann es zu tiefen Eitersenkungen kommen.

Die Therapie besteht in der Ausschabung der Granulationsmassen mit dem scharfen Löffel, wobei man sorgfältig allen Fistelgängen nachzugehen hat. Innerlich gebe man Jodkali — 1—5 g pro die — von dem man zuweilen eine günstige Einwirkung sieht.

Die Geschwülste des Halses.

Ein Teil der Halsgeschwülste, sofern sie auf einer Entwicklungsstörung beruhen, wie z. B. die Kiemengangszysten, hat bereits bei den Missbildungen Erwähnung gefunden. Zu den gutartigen erworbenen Geschwülsten des Halses gehören die Häm- und Lymphangiome, Echinokokkenzysten, die Aneurysmen, Lipome, Fibrome und Neurofibrome.

Digitized by Google

Das Hämangiom tritt am Halse in Form einer Teleangiektasie oder eines Naevus vasculosus oder eines kavernösen Angioms auf. Eine Besonderheit kommt diesen Geschwülsten bei ihrer Lokalisation am Halse nicht zu, sodass für sie dasselbe gilt, was bereits über Kopf-, Gesichts- und Ohr-Angiome gesagt worden ist.

Das erworbene Lymphangiom des Halses ist bisher nur sehr selten beobachtet worden, im Gegensatz zu dem häufigeren kongenitalen Zystenhygrom des Halses. Der Zufall fügte es, dass ich in letzter Zeit zwei derartige Geschwülste zu operieren hatte. Beide waren ziemlich schnell zu erheblicher Grösse angewachsen und nahmen die Gegend der Fossa supraclavicularis ein (Fig. 158). In dem einen nicht abgebildeten Falle reichte die Zyste bis dicht an die Schilddrüse heran und war für eine Struma cystica gehalten worden.

Fig. 158. Erworbenes Lymphangiom des Halses.

Die Geschwülste stellen sich als kuglige, glatte, mehr oder weniger prall gefüllte Zysten dar, über denen die Haut verschieblich ist. Sie haben den Bau eines kavernösen Lymphangioms und sind mit wasserklarer oder milchig getrübter Flüssigkeit erfüllt.

Die Therapie besteht in der Exstirpation der Zyste, die gewöhnlich keine Schwierigkeiten bereitet.

Ebenfalls selten sind am Halse Echinokokkenzysten zu beobachten, sie entwickeln sich meist in den Muskeln des Halses und bilden hier Zysten, welche im klinischen Bilde den Lymphangiomzysten durchaus ähneln. Sie sind aber nicht so harmlos und

Digitized by Google

führen leicht zur Arrosion der grossen Halsgefässe. Auch hier kann, wenn die Zyste dem Kehlkopf anliegt, eine Verwechslung mit Struma cystica vorkommen. Die Diagnose ist nur durch Probepunktion möglich, und zwar durch den Nachweis einer wasserklaren, eiweissfreien Flüssigkeit, in welcher sich bei genauer mikroskopischer Prüfung gelegentlich Echinokokkenhäkchen oder Teile der parallel geschichteten Chitinmembran vorfinden. Als Therapie kommt heute nur die Totalexstirpation der Zyste in Frage. Früher angewandte Verfahren — Punktion des Inhalts mit nachfolgender Jodinjektion oder Einnähung der eröffneten Zyste in die Hautwunde und Drainage — sind nicht mehr zu empfehlen.

Die spontanen Aneurysmen des Halses haben für den Chirurgen hauptsächlich differentialdiagnostische Bedeutung, denn die günstig gelegenen chirurgisch angreifbaren Fälle sind ausserordentlich selten. Die Aneurysmen entstehen infolge von Arteriosklerose der Gefässwandung und stellen walnuss- bis faustgrosse, mit glatter, kugeliger Oberfläche versehene, deutlich pulsierende und durch Kompression zu verkleinernde elastische Geschwülste dar, die der Art. carotis externa, interna oder communis, ferner der Art. anonyma oder der Art. subclavia angehören können. Fig. 159 stellt ein spontanes Aneurysma der Art. anonyma dar. Grosse Aneurysmen können durch Druck auf Trachea und Oesophagus, sowie durch Zirkulationsstörungen im Gehirn sehr hochgradige Beschwerden hervorrufen.

Die schonendste Therapie ist die täglich mehrere Stunden auszuführende digitale Kompression des zuführenden Arterienstammes; es ist mehrfach gelungen, hierdurch Blutgerinnung und damit eine Verödung des Aneurysmasackes zu erzielen. Liegt die Geschwulst günstig, dann kann man auch an die Unterbindung, entweder des zuführenden Arterienstammes oder besser der zu- und abführenden Arterie mit Exstirpation des Sackes denken. Bei Aneurysmen der Anonyma und Subclavia

Digitized by Google

kommt wegen ihrer Lage nur die Unterbindung des abführenden Astes in Betracht, durch welche, da nun das Blut nicht frei durch den Aneurysmasack hindurchströmen kann, zuweilen auch eine Verödung erreicht

Fig. 159. Aneurysma der Art. anonyma.

wird; natürlich ist diese Operation viel unsicherer in ihrem Erfolge, als die erstgenannte. Bei Unterbindung der Carotis communis sei man auf etwaige Zirkulationsstörungen im Gehirn gefasst.

Digitized by Google

Ueber traumatische Aneurysmen ist auf Seite 57 das Notwendige bereits gesagt worden.

Lipome haben am Halse und Nacken ihren Prädilektionssitz und kommen hier entweder solitär oder multipel vor, nicht selten auch unter gleichzeitiger Lipomentwicklung an anderen Körperstellen. Von symmetrischen Lipomen spricht man,



Fig. 160. Multiple Lipome des Halses.

wenn ihr Auftreten an genau entsprechenden Körperstellen beobachtet wird. Ihr sehr langsames Wachstum, ihre weiche, lappige Beschaffenheit, ihre Beweglichkeit auf der Unterlage, meist auch die Möglichkeit, die bedeckende Haut in kleinen Falten abheben zu können, lassen die subkutane Lage erkennen und die Diagnose auf Lipom leicht stellen. In Fig. 160 sehen

Digitized by Google

Fig. 161. Grosses Lipome des Nackens.

wir einen Mann, der einen ganzen Kranz grosser Halslipome aufweist, daneben noch einige kleinere vor dem linken Ohr und am rechten Oberarm.

Exzessive Grösse hat das in Fig. 161 dargestellte

Digitized by Google

Nackenlipom, welches wie ein schwerer Sack viele Jahre hindurch geduldig von dem Patienten getragen wurde, bis das Gewicht der Geschwulst schliesslich unerträglich wurde. Unterhalb der Fascie liegende Lipome sind sehr selten. Symmetrische Lipome erblicken wir in Fig. 162 und 163, und zwar unter dem Kinn, am Hinterkopf, im Nacken, an den Schulterblättern und lateral von ihnen, an den Oberarmen, zu beiden Seiten des Proc. ensiformis und schliesslich an den äusseren Genitalien, wo sie, wie ein zweites Scrotum vor dem Penis herabhängen.

Fig. 162. Symmetrische Lipome.

Die Exstirpation ist aus kosmetischen Gründen und wegen der Beschwerden, die durch die Grössenzunahme der Geschwülste bedingt sind, indiziert, zuweilen auch wegen auftretender Schmerzen. Die Ausschälung der Lipome ist, wenn man die Hautinzision bis auf die richtige Schicht vertieft hat, gewöhnlich sehr leicht stumpf ohne nennenswerte Blutung zu bewerkstelligen, da die Geschwülste meist von einer leichten Bindegewebskapsel umgeben sind. Nur ausnahmsweise geht das Lipom diffus in das benachbarte subkutane Fettgewebe über und muss dann scharf herauspräpariert werden.

Digitized by Google

Fibrome und Neurofibrome des Halses entsprechen in ihrem Verhalten der auf Seite 371 gegebenen Schilderung.

Unter den malignen Geschwülsten des Halses stehen die von den Lymphdrüsen aus-

Fig. 163. Symmetrische Lipome.

gehenden Tumoren im Vordergrund des Interesses. Aus praktisch diagnostischen Gründen müssen hierbei auch die nicht zu den eigentlichen Neubildungen rechnenden leukämischen und pseudoleukämischen Geschwülste Erwähnung finden. Sehen wir von den durch

Digitized by Google

echte Leukämie bedingten Lymphdrüsengeschwülsten ab, so bleiben hauptsächlich zwei Gruppen übrig. Zu der einen gehören die als Pseudoleukämie, malignes Lymphom und Hodgkin'sche Krankheit bezeichneten Formen; wir werden gleich sehen, inwieweit eine klinische und histologische Trennung dieser drei Formen möglich ist. Zu der zweiten Gruppe gehört die als Lymphosarkom bezeichnete Erkrankung.

Zum Vergleich seien die Hauptcharakteristika der einzelnen Erkrankungen kurz aufgeführt.

Leukämie: Ziemlich schnell wachsende Drüsenpakete, deren Zusammensetzung aus einzelnen vergrösserten Lymphdrüsen stets noch zu fühlen ist, Drüsenschwellungen nicht nur am Hals, sondern auch in der Axilla und Leistenbeuge fühlbar. Milzvergrösserung; Schmerzhaftigkeit der Knochen, besonders beim Beklopfen des Sternums, infolge von Knochenmarksveränderungen. Leukämische Blutbeschaffenheit.

Verlauf: Unter Zunahme der Milz- und Drüsenschwellungen tritt im Laufe von 2—3 Jahren Kachexie und Exitus lethalis ein.

Die Therapie ist ziemlich machtlos; die besten Erfolge werden z. Z. durch Röntgenbestrahlung erzielt, doch sind Dauerheilungen bisher auch damit nicht erreicht worden.

Pseudoleukämie: Normaler Blutbefund, keine Knochenschmerzen, sonst aber wie bei Leukämie. Bei mikroskopischer Untersuchung der Drüsen findet sich eine reine lymphozytäre Hyperplasie des lymphatischen Gewebes d. h. eine Wucherung der echten kleinen Lymphozyten. Ein Wachstum über die Lymphdrüsenkapsel hinaus findet nicht statt.

Der Verlauf ist ungünstig wie bei Leukämie. Therapeutisch ist die Darreichung von Arsen (entweder innerlich Liq. arsenic. Fowleri oder Injektion von Atoxyl-Lösung, beginnend mit 0,04 Atoxyl) und Röntgen-Bestrahlung zu versuchen.

Malignes Lymphom oder Hodgkin'sche

Digitized by Google

Krankheit: Klinisch nicht von Pseudoleukämie zu trennen. Bei mikroskopischer Untersuchung zeigt sich die normale Lymphdrüsenstruktur verwischt und fast ganz aufgehoben; an ihrer Stelle ein geschwulstartiges Gewebe, dessen Einzelzellen sich durch grosse Mannigfaltigkeit (neben Lymphozyten, Wanderzellen, epitheloide und Riesenzellen) auszeichnet. Die Drüsenkapsel wird nicht durchbrochen.

Die Aetiologie der Krankheit ist bisher unbekannt. Wahrscheinlich ist es, dass es sich um eine bakterielle oder toxische Infektion handelt. Verlauf und Therapie wie bei Pseudoleukämie.

Lymphosarkom: Im Gegensatz zu den vorbezeichneten Krankheitsbildern stellt das Lymphosarkom eine anfangs rein lokale Geschwulstbildung dar ohne allgemeine Lymphdrüsen- oder Milzschwellung. Die Drüsenkapsel wird durch das Wachstum der Geschwulst schnell durchbrochen, und deshalb verschmelzen in solchen Tumoren die einzelnen Drüsen frühzeitig miteinander. Die ganze Geschwulst nimmt eine mehr gleichmässige, glatte Form an und lässt ihre Zusammensetzung aus einzelnen Drüsen schwerer erkennen (Fig. 164). Aus demselben Grunde kommt es auch schon in einem relativ frühen Stadium zu festen Verwachsungen, sowohl mit den tiefen Halsgefässen, wie mit der Haut, bis dann die Geschwulstmasse durch die Haut nach aussen durchbrechen und geschwürig zerfallen kann.

Fig. 164. Lymphosarkom des Halses.

Digitized by Google

Schliesslich treten, wie bei anderen Sarkomen, Metastasen in inneren Organen auf und beschleunigen den ungünstigen Ausgang. Mikroskopisch setzen sich die Lymphosarkome aus grossen, rundlichen, einkernigen Elementen, sogenannten grossen Lymphozyten, zusammen.

Therapie: Exstirpation der ganzen Geschwulst, womöglich noch zu einer Zeit, in der festere Verwachsungen fehlen. Ist die totale Entfernung wegen der Verwachsungen und wegen der Metastasen nicht mehr angängig, dann Arsen- und Röntgenbehandlung wie bei Pseudoleukämie.

Sarkome des Halses (Rundzellen- oder Spindelzellensarkome) können auch von anderen bindegewebigen Elementen, z. B. der Halsfascie, ihren Ausgangspunkt nehmen.

Primäre Karzinome des Halses sind selten. Von der äusseren Haut ausgehend, sieht man sie zuweilen auf dem Boden eines alten, geschwürigen Prozesses (Lupus, Lues) entstehen. Auf Seite 108 ist in Fig. 58 bereits ein solches Lupuskarzinom des Halses abgebildet und beschrieben worden. Es gibt aber auch tief gelegene, primäre Halskarzinome, was zunächst verwunderlich erscheinen muss, da es hier normalerweise gar kein epitheliales Gewebe gibt, von dem das Karzinom seinen Ausgang nehmen könnte. Ihre Entstehung beruht auf derselben Entwicklungsstörung, der die auf Seite 263 geschilderten Halsfisteln und -zysten ihre Entstehung verdanken. Da sie aus Resten der Kiemenwülste und Furchen hervorgehen, hat man sie auch als branchiogene Karzinome bezeichnet. Ihrer Genese entsprechend, liegen sie subfascial in dem zwischen Mittellinie, Kieferrand und M. sternocleidomastoideus befindlichen Raum mehr oder weniger tief in den Weichteilen des Halses und sind als harte, höckerige Geschwülste zu fühlen. Obgleich die Anlage eine kongenitale ist, erfolgt ihre maligne Degeneration gewöhnlich erst in vorgeschrittenem Alter; ist es aber zur karzinomatösen Degene-

Digitized by Google

ration gekommen, dann besteht kein Unterschied gegen andere Karzinome in bezug auf Schnelligkeit und Schrankenlosigkeit des Wachstums, wie Metastasenbildung.

Therapie: Exstirpation im Gesunden.

Sehr viel häufiger als die branchiogenen Karzinome sind die sekundären metastatischen Krebse der Halslymphdrüsen. Als primäre Geschwülste kommen die Karzinome des Gesichtes, der Kopfhaut, der Lippen, der Zunge, des Mundes und Rachens, ferner des Larynx und Oesophagus in Betracht. Ganz besonders verdient hervorgehoben zu werden, dass karzinomatöse Lymphdrüsenmetastasen der linken Halsseite nicht selten das erste Zeichen eines intraabdominal gelegenen Tumors (Magen, Niere) sind (Fig. 165). Die Bevorzugung der linken Halsseite hat ihren Grund in dem Verlauf des Ductus thoracicus, welcher links in die Vena anonyma einmündet.

Fig. 165. Metastatisches Sarkom der linken Halslymphdrüsen bei primärem Beckentumor.

Kurz zusammengefasst, sind es die folgenden klinischen Merkmale, welche uns in der Regel zur richtigen Diagnose geschwollener Halslymphdrüsen gelangen lassen.

Tuberkulöse Drüsen: Jugendliches Alter, skrophulöser Habitus, weiche Drüsenkonsistenz, häufig mit eitriger Einschmelzung und Fistelbildung.

Syphilitische Drüsen: Prädilektionsstelle im Nacken; harte, indolente Drüsen; andere Zeichen von überstandener oder florider Lues; Lieblingssitz von

Digitized by Google

Gummiknoten am Ansatz des M. sternocleidomastoideus.

Leukämische Drüsen: Lymphdrüsenschwellung nicht auf den Hals beschränkt, sondern multipel über den Körper verbreitet; Milztumor; charakteristischer Blutbefund; eventuell Druckschmerzhaftigkeit am Sternum.

Pseudoleukämische und maligne Lymphome: Ebenso wie leukämische Drüsen bei normalem Blutbefund.

Lymphosarkom: Isolierte Lymphdrüsenschwellung; schnelles Wachstum; frühzeitige Verwachsung sowohl mit der Haut, wie mit der Unterlage; die einzelnen Lymphdrüsenknoten schwer voneinander abzugrenzen; eventuell Durchbruch nach aussen und geschwüriger Zerfall; fehlen eines etwa primären Tumors an anderer Stelle.

Karzinomatöse, metastatische Halslymphdrüsen: Harte, höckerige Drüsenpakete; schnelles Wachstum; frühzeitige Verwachsung mit der bedeckenden Haut und der Unterlage; Nachweis des primären Tumors durch genaue Revision von Kopf, Mund, Rachen, Larynx, Oesophagus und Abdomen.

Branchiogenes Karzinom: Sehr selten; subfascial gelegener, harter, höckeriger Tumor. Diagnose nur stellbar, wenn das Vorhandensein eines primären Tumors an anderer Stelle ausgeschlossen ist.

Digitized by Google

XI. Chirurgie der Schilddrüse.

Missbildung der Schilddrüse. Das vollständige kongenitale Fehlen der Schilddrüse, wie es in seltenen Fällen zu beobachten ist, ruft schwersten Kretinismus hervor; ein Zustand, der in wechselnder Intensität auch im späteren Leben durch Fortfall der Schilddrüsenfunktion (nach Operation, entzündlicher Verödung etc.) eintreten kann. Wir schliessen hieraus, dass die Funktion der Schilddrüse darin besteht, gewisse, im Körper angesammelte Gifte unschädlich zu machen und sind imstande, den Funktionsausfall durch Darreichung von Schilddrüsensubstanz bis zu einem gewissen Grade zu ersetzen. Näheres darüber ist auf Seite 313 bei Besprechung der Cachexia strumipriva und des Myxoedems angegeben.

Entzündungen der Schilddrüse. Akute Entzündungen der Schilddrüse können durch Uebergreifen von entzündlichen Prozessen der Nachbarschaft, sei es im Anschluss an äussere Verletzungen oder an Eiterungen des prä- und retrovisceralen Spaltraumes auftreten. Häufiger aber entstehen sie metastatisch im Verlauf von akuten Infektionskrankheiten. Unter hohem Fieber, nicht selten mit Schüttelfrösten, entwickelt sich schnell eine äusserst schmerzhafte Anschwellung, gewöhnlich nur einer Schilddrüsenhälfte; die Schwere des ganzen Krankheitsbildes (Atem- und Schluckbeschwerden) wechselt und hängt von der Virulenz des betreffenden Infektionserregers und von der Ausdehnung des Entzündungsprozesses ab. Derselbe Symptomenkomplex kann auch durch plötzliche

Digitized by Google

metastatische Vereiterung einer bereits vorhandenen Kropfzyste hervorgerufen werden.

Die Therapie besteht in breiter Spaltung und Tamponade des Eiterherdes.

Die chronischen Entzündungen der Schilddrüse sind im ganzen sehr selten.

Die Tuberkulose tritt zuweilen in Form miliarer Knötchen auf und ist dann nur eine der vielen Lokalisationen allgemeiner Miliartuberkulose. Chirurgisches Interesse bietet allein die isoliert als geschwulstartiger Knoten zu beobachtende Form der Schilddrüsentuberkulose.

Aehnlich kann auch die tertiäre Lues in der Gland. thyreoidea in Gestalt von isolierten Gummiknoten auftreten. Die Differenzialdiagnose zwischen den beiden letztgenannten Entzündungen und gegenüber beginnender Geschwulstbildung wird meist schwierig und nur durch mikroskopische Untersuchung des exstirpierten Knotens möglich sein. Zuweilen werden tuberkulöse oder syphilitische Herde an anderen Körperstellen auf die richtige Diagnose hinweisen, oder es wird ex juvantibus nach erfolgreicher Jodkalikur der Rückschluss auf Lues gezogen werden können.

Kropf, Struma.

Unter Kropfbildung verstehen wir eine Vergrösserung der Schilddrüse, welche unter sehr verschiedenen Formen auftreten kann. Wir unterscheiden diffuse und zirkumskripte Vergrösserungen. Histologisch können sich die ersteren entweder als reine Hypertrophien oder Adenome erweisen oder sie sind bedingt durch Zunahme der Kolloidsubstanz in den einzelnen Follikeln. Bei den zirkumskripten Vergrösserungen handelt es sich um Knoten innerhalb normalen Drüsengewebes, welche gleichfalls durch Hypertrophie, Adenombildung oder Kolloidvermehrung entstanden sind. Wenn durch Zunahme des Kolloids die trennenden Follikelwände usurieren und schliesslich

Digitized by Google

Tab 30.

Mikroskopische Bilder verschiedener Strumen:

Fig. 1. Struma colloides.
Fig. 2. Struma adenomatosa.
Fig. 3. Angiosarkom der Schilddrüse (Rezidiv).

Fig. 166. Diffuse Struma des rechten Schilddrüsenlappens.

verschwinden, haben wir eine Struma cystica vor uns. Von weiteren regressiven Metamorphosen wären noch die in Strumen auftretenden Verkalkungen und Verknöcherungen zu erwähnen. Von einer Struma

Digitized by Google



Fig 1

Fig 2

Fig 3

Digitized by Google

Digitized by Google

vasculosa spricht man, wenn die Blutgefässe besonders stark entwickelt sind. Alle die angegebenen Formen können innerhalb derselben Struma nebeneinander vorkommen und ineinander übergehen.

Fig. 167.
Rechtsseitige, aus zwei Knoten sich zusammensetzende Struma.

Anschwellungen der Schilddrüse mässigen Grades sieht man zuweilen im Pubertätsalter. Sie pflegen spontan wieder zurückzugehen.

Die Aetiologie des Kropfes ist zur Zeit noch nicht ganz sicher gestellt. Wir wissen nur, dass es ganz bestimmte Kropfgegenden, vorzugsweise Gebirgsländer, gibt, in denen das Leiden endemisch ist. In anderen Gegenden wird nur sporadisches Auftreten

Digitized by Google

beobachtet. Nach den bisherigen Untersuchungen ist es wahrscheinlich, dass die Verhältnisse des Grund und Bodens, und insbesondere die Wasserversorgung eine wesentliche Rolle dabei spielt. Die letzte Ursache (Bakterien?) aber ist bisher noch nicht gefunden worden.

Diagnose, Symptome und Verlauf: Die Diagnose des Kropfleidens ist im allgemeinen leicht zu

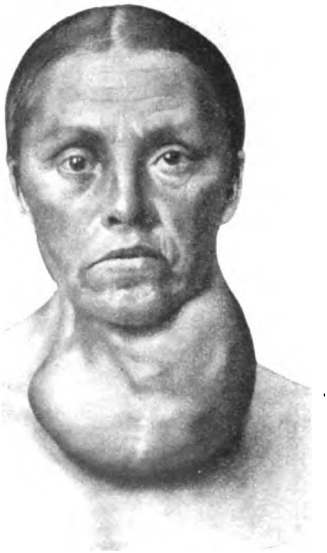

Fig. 168. Grosse überhängende, hauptsächlich linksseitige Struma.

stellen, wenn man sich die normale Lage der Schilddrüse vergegenwärtigt, deren beide durch einen quer vor die obersten Trachealringe gelagerten Isthmus miteinander verbundenen Seitenlappen dem Kehlkopf seitlich dicht anliegen. Welche Gestalt der Kropf dabei annehmen kann, lässt sich am besten an der Hand einiger typischer Bilder erläutern. So sehen wir in Fig. 166 eine Struma colloides vor uns, welche den ganzen rechten Lappen der Schilddrüse einnimmt und

Digitized by Google

eine gleichmässig glatte kugelige Oberfläche aufweist. Der in Fig. 167 abgebildete Kropf besteht aus zwei, durch eine Furche voneinander getrennten grossen Knoten des rechten Schilddrüsenlappens. Die im wesentlichen dem linken Schilddrüsenlappen angehörende Struma Fig. 168 hängt tief vor dem Sternum herab, während der in Fig. 169 wiedergegebene Kropf sich

Fig. 169. Rechtsseitige, hoch im Winkel zwischen Kieferrand und M. sternocleidomastoideus gelegene Struma.

hauptsächlich nach oben in den Winkel zwischen Kieferrand und M. sternocleidomastoideus entwickelt hat; sein höckriges Aussehen weist auf die Zusammensetzung aus Einzelknoten hin. Im Gegensatz zu dieser Wachstumstendenz nach oben hin entwickeln sich andere Strumen nach unten oder substernal. Meist handelt es sich dabei nur um den unteren, substernal gelegenen Ausläufer einer im wesentlichen oberhalb des Brustbeines prominenten Kropfgeschwulst, aber es gibt auch

Digitized by Google

Fig. 170. Doppelseitige Kolloidstruma.

Fig. 171. Doppelseitige Kolloidstruma.

Strumen, welche so tief liegen, dass sie in ganzer Ausdehnung vom Sternum verdeckt werden. Grosse doppelseitige Kolloidstrumen sehen wir in Fig. 170, wo die rechte Seite an Grösse überwiegt, und in Fig. 171, wo die linke Seite stärker ausgebildet ist. Der innige Zusammenhang zwischen Schilddrüse und Kehlkopf bewirkt es, dass die Kropfgeschwulst alle Bewegungen des Kehlkopfes mitmachen muss. Das erkennt man am besten, wenn man den Patienten etwas Flüssigkeit schlucken lässt; dann sieht man deutlich, wie mit dem Larynx auch der Kropf nach oben sich bewegt. Mit der Grösse der Struma nehmen die Verdrängungserscheinungen zu; so ist die normaler Weise am inneren Rand des M. sternocleidomastoideus palpable Art. Carotis communis schon frühzeitig nach hinten verschoben und ihre Pulsation am hin-

Digitized by Google

teren Rand des genannten Muskels zu fühlen. Durch Druck auf die Venen (hauptsächlich V. anonyma) können Zirkulationsstörungen, Cyanose, Herzklopfen, unregelmässiger Puls bedingt sein. Von grösster Tragweite ist die Einwirkung der wachsenden Struma auf die Trachea. Schon bei einseitiger Kropfbildung kann die Luftröhre so stark seitlich verdrängt werden, dass sie eine wesentliche Einengung ihres Lumens erfährt. Am stärksten aber wird die Stenose bei grossen doppelseitigen Kröpfen, zwischen denen die Trachea säbelscheidenförmig komprimiert erscheint (siehe das Schema Fig. 172). Es leuchtet ohne weiteres ein, dass eine solche Kompression zu einem lebensgefährlichen Zustand schwerer Atemnot führen muss. Schon die ersten Anzeichen beginnender Atembehinderung, wenn die Patienten bei schnellerem Gehen und beim Treppensteigen über Luftmangel klagen, müssen uns ein Zeichen sein, dass die Trachea in Mitleidenschaft gezogen ist und müssen eine ernste Indikation für Beseitigung des Kropfleidens darstellen. Ausser der Verengerung des Tracheallumens wird weiterhin durch den dauernden Druck eine Schädigung der Trachealringe bewirkt, welche weicher, schlaffer und nachgiebiger werden; infolgedessen kommt es zuweilen ganz plötzlich zu Abknickungen der Luft-

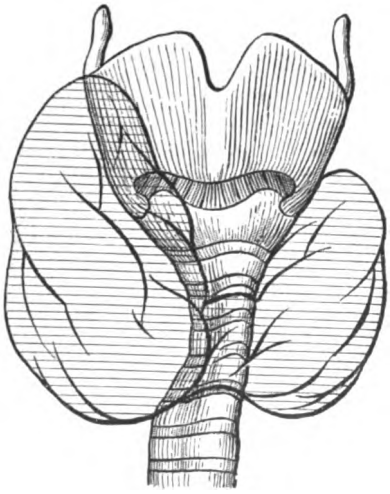

Fig. 172. Schematische Darstellung der säbelscheidenartigen Kompression der Trachea bei Struma.

Digitized by Google

röhre an dieser Stelle und zum Atmungsstillstand, der, wenn nicht sofort Hilfe geleistet werden kann, schnell den Tod herbeiführt.

Seltener und nur wenn der Kropf die Tendenz hat, sich nach hinten auszudehnen, kommt es zur Kompression des N. recurrens und damit bei einseitiger Lähmung des Nerven zu Heiserkeit der Stimme, bei doppelseitiger Lähmung zu vollständiger Aphonie. Schluckbeschwerden durch Druck auf den Oesophagus werden nur ausnahmsweise bei abnormer Lagerung des Kropfes beobachtet.

Die Konsistenz der Kropfgeschwulst ist gewöhnlich eine elastisch weiche; manchmal wechseln, besonders wenn sich isolierte Knoten entwickelt haben, weichere mit festeren Partien ab. Bei der Struma cystica hat man das Gefühl eines prall gespannten Sackes; zuweilen ist allerdings die Spannung eine so starke, dass es nicht gelingt, Fluktuation zu fühlen. Bei lange bestehenden Kröpfen älterer Leute kommt es hie und da infolge von Verkalkungen und Verknöcherungen zur Bildung knochenharter Buckel. Im übrigen sind Strumen von harter Konsistenz, zumal wenn sie schnell entstanden und mit der Umgebung womöglich verwachsen sind, auf maligne Neubildung verdächtig. Das Wachstum einer Struma geht im allgemeinen langsam vor sich und erstreckt sich auf viele Jahre; etwas schneller geschieht die Vergrösserung eines Zystenkropfes und auffallend rasches Wachstum sieht man — abgesehen von maligner Entartung — durch Blutungen und entzündliche Reizung entstehen.

Die substernal gelegenen Kröpfe rufen durch Kompression der Trachea schon frühzeitig Atembeschwerden hervor. Im Beginn ihres Wachstums steigen sie noch bei Schluckbewegungen mit dem Kehlkopf in die Höhe; später aber, besonders in den Fällen, in denen die ganze Struma substernal gelegen ist, bleibt die Kropfgeschwulst auch bei Schluckbewegungen unverändert hinter dem Sternum liegen und ist in ihrer

Digitized by Google

Ausdehnung nur durch den gedämpften Perkussionsschall auf dem Manubrium sterni zu bestimmen.

Wie schon oben erwähnt worden ist, treten beim Fehlen der Schilddrüse Vergiftungserscheinungen auf, die sich als Kretinismus, Kachexia strumipriva und Myxoedem äussern; abgesehen von kongenitalen Defekten können dieselben Zustände durch später eintretende Verödungen des Drüsengewebes, z. B. auf entzündlicher Grundlage und besonders auch nach operativer Totalexstirpation einer Struma sich ausbilden. Es stellt sich nach und nach ein träger Geisteszustand ein, der sich bis zur vollständigen Verblödung steigern kann und mit allgemeiner zunehmender Körperschwäche einhergeht. Daneben kommt es zur Bildung eines chronischen, nicht leicht wegdrückbaren Oedems, dessen wahrscheinliche Ursache die Anhäufung von Mucin ist (Myxoedem). Eine andere seltene Folge der Strumaexstirpation ist das akute Auftreten einer Tetanie, die auch dann entstehen kann, wenn man bei der Operation einen Schilddrüsenrest zurückgelassen hat. Der Name deutet schon auf eine gewisse Aehnlichkeit des Krankheitsbildes mit dem Tetanus hin. Anfallsweise treten entweder sofort oder einige Tage nach der Exstirpation minutenlang anhaltende Krämpfe auf, die in erster Linie die oberen Extremitäten, dann auch das Gesicht und die Waden befallen können. Die Arme nehmen dabei eine sehr charakteristische Haltung ein, sie sind im Ellenbogen gebeugt und die Hände in sogenannter Geburtshelferstellung, d. h. die Hand ist zur Hohlhand gekrümmt, der Daumen eingeschlagen, der Zeigefinger etwas gestreckt und der dritte bis fünfte Finger in Beugekontraktur. Während des Anfalles werden, wie in dem in Fig. 173 abgebildeten Fall zuweilen auch Sprechstörungen beobachtet. Die charakteristischen Krampfanfälle lassen sich auch in der anfallsfreien Zeit durch Kompression der Armgefässe hervorrufen (Trousseau'sches Phänomen). Leichte Anfälle hören nach einigen Tagen auf, ohne

Digitized by Google

irgend welche dauernde Störungen zu hinterlassen, andere aber gehen auf den ganzen Körper über und können durch Mitbeteiligung des Zwerchfelles zu Atmungstörungen und zum Tode führen.

Wie gross der zurückbleibende Rest von Schild-

Fig. 173. Tetanie nach partieller Kropfexstirpation.

drüse sein muss, um das Eintreten der angegebenen Störungen mit Sicherheit hintanzuhalten, ist individuell verschieden; manchmal genügt dazu ein kirschgrosser Rest, in anderen Fällen versagt aber die Drüsenfunktion selbst bei Zurücklassung grösserer Teile.

Digitized by Google

Tritt trotz Totalexstirpation der Schilddrüse keine Kachexia strumipriva ein, dann ist anzunehmen, dass eine sogenannte Nebenschilddrüse an einer Stelle des Entwicklungsweges vorhanden ist, welchen die mittlere und seitliche Schilddrüsenanlage zurücklegt. Den Weg der mittleren Anlage haben wir als Tractus thyreoglossus auf Seite 265 bereits kennen gelernt; hierauf sind auch die Nebenkröpfe in der Zunge, am Zungenbein, die substernalen und endothorakalen Strumen zu beziehen, ebenso die in Larynx oder Trachea hineingewachsenen. Auf die seitliche Anlage müssen die hinter der Klavikel oder retropharyngeal gelegenen Kröpfe zurückgeführt werden. Gelegentlich hängt der Nebenkropf noch durch einen Strang mit der Schilddrüse zusammen, was die Diagnose natürlich sehr erleichtert.

In der inneren Therapie des Kropfleidens spielt das Jod eine um so grössere Rolle, seit wir durch die Untersuchungen Baumanns wissen, dass die wirksame Substanz der Schilddrüse eine Jodverbindung ist. Man kann das Medikament entweder äusserlich in Gestalt einer Jodkalisalbe und Umschlägen von Jodkalilösungen anwenden oder gibt innerlich Jodkali bezw. Jodnatron in Dosen bis zu 3 gr täglich. Oben ist bereits darauf hingewiesen worden, dass neuerdings durch die Darreichung von Schilddrüsensubstanz entweder in Form von gekochter tierischer Schilddrüse oder den im Handel befindlichen Schilddrüsentabletten gute Erfolge erzielt worden sind. Einen Einfluss dieser Medikamente darf man jedoch nur dann erhoffen, wenn es sich um hypertrophische Strumen jugendlicher Individuen handelt. In den anderen Fällen, insbesondere, wenn es zur Zystenbildung gekommen ist, oder wenn regressive Metamorphosen (Verkalkungen) stattgefunden haben, ist ein Erfolg nur von operativen Eingriffen zu erwarten.

Zu den jetzt fast ganz verlassenen Operationen gehört die Gefässunterbindung sämtlicher die Schilddrüse versorgender Hauptarterien. Die Operation ist keine leichte und da sie in ihrem Erfolg auch höchst unsicher ist, inzwischen wieder aufgegeben worden. Nicht zu empfehlen ist auch die als Exothyreopexie bezeichnete Verlagerung des Kropfes. Nach Freilegung der Struma soll sie aus ihrem Lager gehoben und nach aussen luxiert werden. Hierdurch soll bewirkt werden, dass erstens der Druck auf die Trachea in Fortfall kommt und dass zweitens der luxierte Kropf unter einem aseptischen Verbande sich im Laufe der Zeit durch Schrumpfung verkleinert.

Digitized by Google

Tab. 31.

Exstirpation der Schilddrüse (nach Zuckerkandl). Die Geschwulst ist zum Teil ausgeschält und über den medialen Wundrand herausgewälzt. Man sieht hinter der Struma die ebenfalls verzogene Trachea, den Kehlkopf und den Oesophagus. Zur Schilddrüse zieht in fast querer Richtung die Art. thyreoidea inferior, den tiefer gelegenen Nerv. laryngeus inferior kreuzend. Am oberen Pol der Geschwulst, durch ein untergeschobenes Ligaturinstrument die Art. und Vena thyreoidea superior sichtbar.

Diejenige Operation, welche heute am meisten und mit bestem Erfolge ausgeführt wird, ist die partielle Exstirpation des Kropfes. Von einem Schnitt*) aus, welchen man an der Innenseite des M. sternocleidomastoideus hoch oben beginnt und im tiefen Bogen den Kropf umkreisen lässt, legt man die Geschwulst frei und muss jetzt, nachdem man den M. omohyoideus, sowie den M. sternohyoideus und -thyreoideus entweder seitwärts verzogen oder an ihren Insertionsstellen durchtrennt hat, darauf achten, dass man in die richtige Bindegewebsschicht gerät. Dann lässt sich der Kropf gewöhnlich leicht aus seinem Bett herausheben und hervorwälzen, wobei man die sich anspannenden, in die Oberfläche eindringenden Venae accessoriae sorgfältig doppelt fasst, durchschneidet und unterbindet. Nun werden der Reihe nach die Art. und Vena thyreoidea superior, inferior und ima freigelegt und unterbunden. Bei Unterbindung der Art. thyreoidea inferior hat man besondere Rücksicht auf den ihr ziemlich nah anliegenden Nerv. recurrens (siehe Tab. 31) zu nehmen, um dessen Verletzung zu vermeiden. Das geschieht am sichersten, indem man sich bei allen Unterbindungen ganz dicht an der Schilddrüse selbst hält. Bei jeder Strumaexstirpation muss man, da die Venen sehr dünn, zerreisslich und prall gefüllt sind, auf starke venöse Blutungen gefasst sein, die wegen der etwa eintretenden Luftaspirationen nicht ungefährlich sind. Ausserdem kann

*) Kocher bevorzugt den sogenannten „Kragenschnitt", d. h. einen grossen, queren, symmetrischen Bogenschnitt.

Digitized by Google

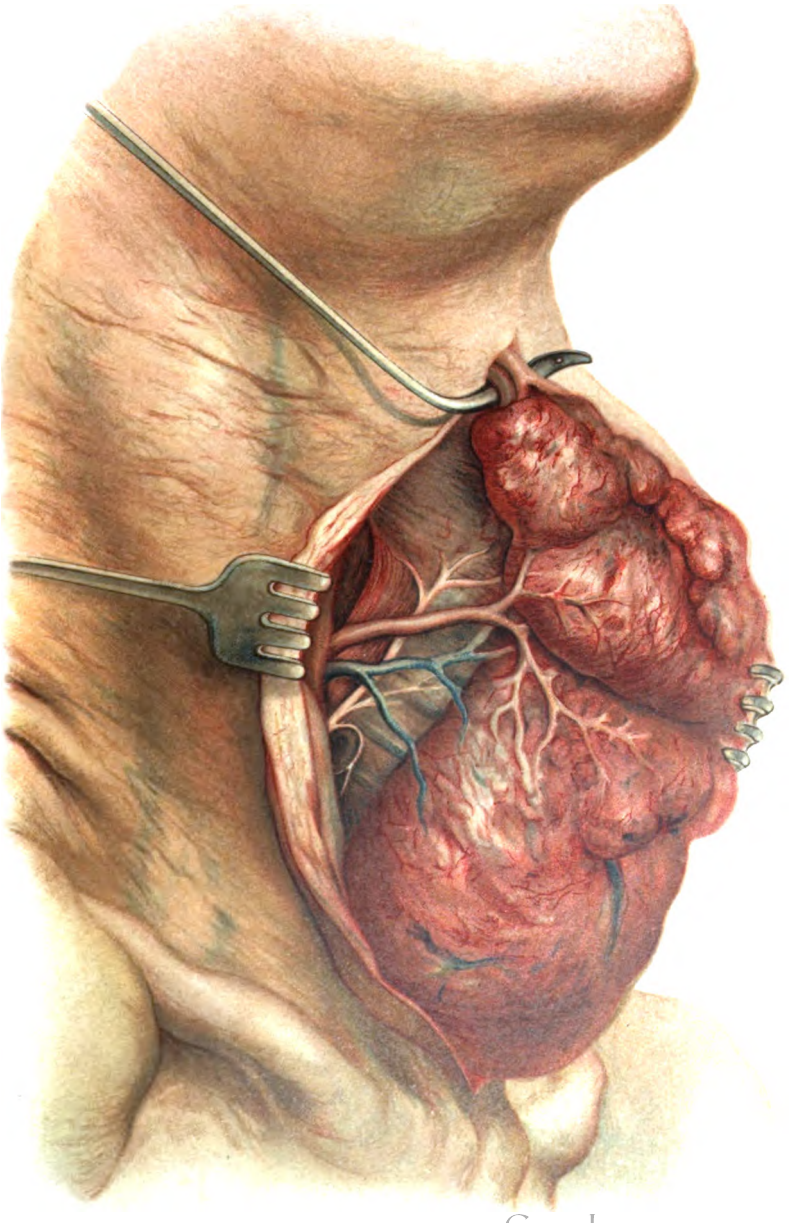

Digitized by Google

Digitized by Google

während der Operation entweder durch seitliche Bewegungen des Kopfes oder durch Anziehen der herausgewälzten Kropfgeschwulst eine Verlegung der Trachea bis zur Undurchgängigkeit eintreten, so dass, falls es nicht gelingt, durch andere Lagerung des Kopfes oder durch Zug an der Struma die Atemnot sofort zu beseitigen, event. gleich die Tracheotomie gemacht werden muss. Für Tracheotomien, die bei sub- und retrosternalen Kröpfen notwendig werden, trifft dasselbe zu, was auf Seite 393 über mediastinale Tumoren gesagt ist.

Bei Leuten, welche bereits an stärkerer Atemnot infolge ihrer Kropfgeschwulst leiden, tut man gut, die Operation nicht in Allgemeinnarkose, sondern nur unter Schleich'scher Infiltrationsanaesthesie auszuführen. Es ist interessant zu beobachten, dass die Empfindlichkeit in den tieferen Schichten nach sorgfältiger Anaesthesierung der Haut eine auffallend geringe ist.

Handelt es sich im wesentlichen um einseitige Kropfbildung, dann wird man nach der Unterbindung der Hauptgefässe und nach vollständiger Loslösung des Schilddrüsenlappens den Isthmus der Schilddrüse nach vorangegangener Durchquetschung mit der Kocher'schen Quetschzange durchtrennen, die vorher durchschnittenen Muskeln nähen und die Wunde drainieren und schliessen. Bei doppelseitiger Kropfbildung wird in gleicher Weise auch die andere Seite vorgenommen, hier aber ein mindestens hühnereigrosses Stück im Zusammenhang mit den zuführenden Gefässen zurückgelassen, um das Auftreten von Tetanie und Kachexia strumipriva (siehe oben) zu verhüten.

Handelt es sich um isolierte derbe Knoten, so können dieselben durch Enukleation entfernt werden. Zu diesem Zweck wird die Schilddrüse von dem oben angegebenen Schnitt aus freigelegt und, nachdem man die Lage und die Ausdehnung des Knotens bestimmt hat, das den Knoten selbst noch überziehende Schilddrüsengewebe scharf durchtrennt, bis man auf die glatte Oberfläche des Knotens kommt. Dieser selbst

Digitized by Google

wird nun stumpf aus der Schilddrüsensubstanz herausgeschält, was sich meist ohne nennenswerte Blutung bewerkstelligen lässt. So gelingt es zuweilen, selbst bei multiplen Knotenbildungen alles Krankhafte zu entfernen, ohne dabei irgend etwas von normaler Schilddrüsensubstanz zu opfern.

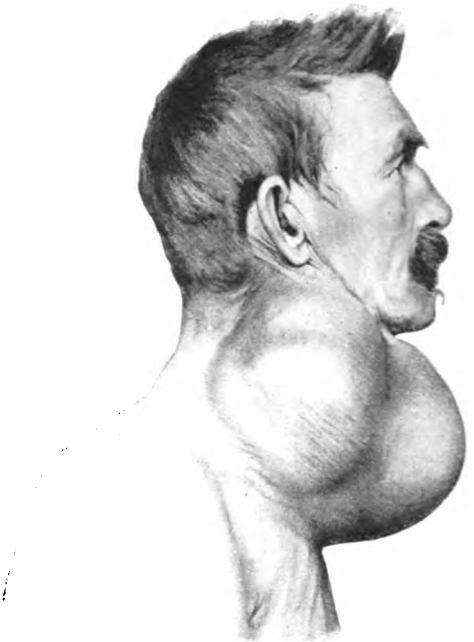

Fig. 174. Karzinom der Schilddrüse.

Die Behandlung der Kropfzysten hat man früher vielfach durch Punktion mit ev. folgender Jodinjektion vorgenommen, ist jedoch, da der Erfolg unsicher ist und überdies stürmische Intoxikationserscheinungen beobachtet worden sind, mehr und mehr davon zurückgekommen und führt jetzt unter dem Schutz der aseptischen Wundbehandlung fast allgemein die Enukleation des Zystensackes aus.

Digitized by Google

Von den bösartigen Geschwülsten der Schilddrüse sind Karzinome und Sarkome zu erwähnen, welche nicht selten bei Leuten auftreten, die seit langer Zeit schon an einem gutartigen Kropf leiden. Die maligne Degeneration beginnt entweder als isolierter schnellwachsender Knoten, der sich durch seine härtere Konsistenz von dem übrigen Kropfgewebe unterscheidet, oder es stellt sich ein diffuses Wachstum innerhalb der ganzen Kropfgeschwulst ein. Die letzteren Fälle sind schwer zu diagnostizieren und man erkennt sie als malign an ihrem rapiden Wachstum und an den frühzeitigen Verwachsungen, welche die Geschwulst sowohl mit der Haut, wie mit der Unterlage eingeht. Einen Durchbruch der Geschwulstmasse nach aussen durch die Haut sieht man selten und meist nur bei Sarkomen. Fig. 174 stellt ein Karzinom der Schilddrüse dar, welches infolge seiner exzessiven Grösse und vieler Verwachsungen mit der ganzen Umgebung als inoperabel angesehen werden musste. Die einzig erfolgreiche Therapie ist in der Exstirpation zu erblicken, welche aber nur in einem frühen Stadium noch ausführbar ist, solange die erwähnten Verwachsungen nicht eingetreten sind.

Eine besondere Stellung nehmen die sogenannten malignen Strumen ein, welche ihren Namen deshalb führen, weil sie wie ein maligner Tumor Schilddrüsenmetastasen in anderen Organen, speziell in den Knochen und in der Lunge setzen. Von besonderem Interesse ist es hierbei, dass mikroskopisch an diesen Metastasen irgend eine maligne Degeneration nicht nachweisbar ist, das Bild gleicht ganz dem einer gewöhnlichen Kolloidstruma. Hierbei ist zuweilen eine Vergrösserung der Schilddrüse selbst durchaus nicht vorhanden. Ob diese Metastasen als embryonale Keimversprengungen aufzufassen sind oder ob sie wirklich als analog den malignen Tumormetastasen betrachtet werden müssen, ist zur Zeit noch unentschieden.

Als seltene Geschwülste der Schilddrüse verdienen noch die Echinokokkenzysten erwähnt zu werden. Sie sind zunächst von zystischen Strumen nicht zu unterscheiden; nur die auf Seite 293 angegebene Untersuchung der ev. durch Probepunktion gewonnenen Flüssigkeit wird die Diagnose ermöglichen.

Digitized by Google

Therapie: Exstirpation des Zystensackes.

Die **Basedow'sche Krankheit** stellt einen auffälligen Symptomenkomplex dar, dessen Hauptmerkmale das Vorhandensein eines Kropfes, eines Exophthalmus und schwerer, zum Teil beängstigender Herzpalpitationen sind. Diese Symptome

Fig. 175. Basedow'sche Krankheit.

sind nicht immer in gleich starker Weise ausgeprägt, hingegen meist mit einer Reihe von nervösen Störungen kompliziert, die man leicht für hysterisch zu halten geneigt sein könnte (Fig. 175).

Die Aetiologie der Erkrankung ist zur Zeit noch unbekannt. Die einen sehen die Hauptursache

Digitized by Google

in einer Erkrankung des Halssympathicus, während Möbius den Grund in einer übermässigen Sekretion der Schilddrüsensubstanz erblickt. Beide Theorien sind zum Ausgangspunkt für chirurgische Eingriffe geworden, und man hat sowohl Exstirpationen des Sympathicus, soweit er sich am Halse zugänglich machen lässt, wie partielle Schilddrüsenexstirpationen ausgeführt. Während die Erfolge der Sympathicusresektion sehr zweifelhafte zu sein scheinen, besteht heute kein Zweifel darüber, dass sich durch partielle Exstirpation der Schilddrüse eine relativ grosse Anzahl von Heilungen und Besserungen erzielen lässt. Mit gewissen Gefahren dieser Operation muss man jedoch rechnen. Sie liegen hauptsächlich in der geringen Widerstandsfähigkeit der an Basedow'scher Krankheit leidenden Personen (in überwiegender Mehrzahl Frauen) und in dem leicht auftretenden postoperativen Kollaps.

Für die innere Therapie, welche immer zuerst versucht werden sollte, kommen in Frage: Luftveränderung, ruhiger Gebirgsaufenthalt, leicht verdauliche, reizlose Diät, Genuss von arsen- und eisenhaltigen Brunnen und Präparaten. Einige Autoren haben von Röntgenbestrahlungen gute Erfolge gesehen.

Neuerdings spielt die Chirurgie der Thymusdrüse eine gewisse Rolle. Wir wissen durch Waldeyer, dass die Thymusdrüse nicht, wie man früher annahm, mit zunehmendem Alter vollständig verschwindet, sondern dass sie als thymischer Fettkörper in der ursprünglichen Form bestehen bleibt, und dass in diesem Fettkörper stets noch mehr oder weniger zahlreiche Drüsenreste nachweisbar sind.

Bei der Sektion von Kindern, welche plötzlich in einem Erstickungsanfall starben, fand man als Ursache eine exzessive hyperplastische Vergrösserung der Thymusdrüse, welche, wie man annimmt, durch Druck auf die Trachea und die grossen Gefässe die Erstickung herbeigeführt hatte (sogenannter Thymustod). Seitdem sind in mehreren Fällen, in denen bei eintretender Erstickungsnot noch rechtzeitig der Verdacht auf Thymushyperplasie rege wurde, operative Heilungen erzielt worden; unter anderem von Rehn durch Hervorziehen und Dislokation der Drüse, von König durch partielle und von Ehrhardt durch totale Exstirpation.

Digitized by Google

XII. Chirurgie des Kehlkopfes und der Trachea.

Verletzungen. Durch Quetschungen, wie sie besonders beim Ueberfahrenwerden oder durch Erwürgungen zustande kommen, können subkutane Frakturen sowohl des Larynx wie der Trachea verursacht werden. Es können hierbei der Schildknorpel, der Ringknorpel und einzelne Trachealringe frakturieren, wobei sie gewöhnlich nach innen gegen das Lumen disloziert werden. Die ersten Zeichen einer solchen Verletzung sind Störungen des Sprechens, Schluckens und event. Atmungsbehinderungen. Dazu kommen in schweren Fällen die Zeichen einer Schleimhautzerreissung in Gestalt eines schaumig-blutigen Auswurfes. Die Blutungen aus der Schleimhaut können zuweilen einen bedrohlichen Charakter annehmen, besonders auch durch Blutaspiration; eine andere Gefahr liegt in der Ausbildung eines Hautemphysems, das nach solchen Verletzungen leicht sich ausbilden kann. Dieses Emphysem führt gewöhnlich schnell zu sehr starken Schwellungen der Haut weit über die Umgebung der Verletzung hinaus und man hat beim Betasten dieser Hautpartien das für Hautemphysem charakteristische Knistergefühl. Dazu treten dann noch die Symptome der Fraktur selbst; man kann den typischen Druckschmerz auslösen, gelegentlich von aussen her die Dislokation der Knorpel fühlen und bei Druck Krepitation hervorrufen. Hat man aus den an-

Digitized by Google

gegebenen Symptomen die Diagnose einer Kehlkopf- oder Luftröhrenfraktur gestellt, so muss man unbedingt sofort die Tracheotomie unterhalb der Verletzungsstelle ausführen, selbst wenn die augenblicklichen Atmungsstörungen nicht bedrohliche sind. Denn das Krankheitsbild ändert sich häufig sehr schnell: Nicht nur wird durch zunehmendes Hautemphysem jeder spätere Eingriff mehr und mehr erschwert, sondern es ist auch nichts Ungewöhnliches, dass sich im Anschluss an die Verletzung entzündliche Veränderungen einstellen, die zum Glottisoedem und zu ganz plötzlichen Erstickungen führen. War es nicht gelungen, die dislozierten Knochenstücke wieder in die richtige Lage zu bringen, dann kann es im weiteren Verlauf zur Stenosenbildung kommen, durch welche das Decanulement erschwert und unter Umständen ganz unmöglich gemacht wird. In einzelnen Fällen gelingt es noch durch lang durchgeführte Dilatation mit Bougies die drohende Stenose zu beseitigen, in anderen Fällen aber bilden sich feste Schwielen, ja zuweilen vollständig durch das ganze Lumen gespannte narbige Membranen, zu deren Beseitigung komplizierte plastische Operationen notwendig werden.

Die Stich- und Schnittverletzungen des Kehlkopfes und der Trachea werden hauptsächlich durch Selbstmordversuche verursacht und hierbei können gelegentlich quere Durchtrennungen der ganzen Luftröhre beobachtet werden. Aehnlich wie bei den subkutanen Frakturen entleert sich ein schaumig-blutiges Sputum, die Atmung ist röchelnd, das Sprechen und Schlucken erschwert. Die Gefahren der Blutaspiration, des Hautemphysems und des entzündlichen Glottisoedems stehen auch hier im Vordergrunde der Erscheinungen, sodass sofort die Tracheotomie gemacht werden muss. In den meisten Fällen wird sich die exakte Naht der verletzten Luftwege anschliessen lassen.

Das Decanulement soll schnell erfolgen, wenn möglich nach zwei bis spätestens drei Tagen, sobald

Digitized by Google

die Gefahr etwa eintretender Entzündung und Schwellung als überwunden betrachtet werden kann. Man überzeugt sich von der Durchgängigkeit der Luftwege durch Einlegen einer sogenannten Fensterkanüle. Es ist dies eine Kanüle, deren äusserer Mantel an der konvexen Biegung ein ovales Fenster trägt, sodass hierdurch, wenn die äussere Kanülenöffnung nach Wegnahme des inneren Rohres durch einen Stöpsel verschlossen wird, die Luft direkt nach oben durch den Kehlkopf dringen kann. Erst dann, wenn die Passage längere Zeit hindurch als frei erkannt ist, darf die Kanüle ganz entfernt werden.

Fremdkörper. Durch Verlegung des Kehlkopfeinganges kann ganz plötzlich, z. B. während des Schluckens unförmig grosser Speisebissen Erstickungsnot eintreten. Meist geschieht das unerwartet schnell. Es zeigen sich gar keine Vorboten von Atemnot und die bei der Mahlzeit sitzende Person fällt wie tot um. Der Mechanismus des Larynxververschlusses ist dabei gewöhnlich der, dass der unförmige Bissen — oft ist es zähes Fleisch — mit einem Ende im Oesophagus steckt, während er mit dem anderen, etwas dickeren Ende den Kehlkopfeingang verschliesst. Durch eine kräftige Inspirationsbewegung wird dieses Stück zuweilen noch in den Kehlkopf hinein eine Strecke weit angesogen und verursacht nun vollends einen luftdichten Abschluss (König). Ist ein anwesendes Familienmitglied genügend geistesgegenwärtig oder ist ein Arzt sofort zur Stelle, dann lässt sich durch sofortiges Oeffnen des Mundes, durch Einführung der Finger tief in den Rachen und Entfernung des Fleischklumpens die Gefahr noch beseitigen. Häufig sind jedoch die dabei anwesenden Personen so bestürzt, kommen garnicht auf den Gedanken, dass ein mechanisches Hindernis vorliegen könnte und halten den ganzen Zustand für die Folgen eines Schlaganfalles, sodass bis zur Herbeischaffung eines Arztes der Erstickungstod bereits eingetreten ist. Ausser Speisebestandteilen können es natürlich auch noch andere Fremdkörper sein, welche

Digitized by Google

ähnliche Zustände hervorrufen, wie künstliche Gebisse, Kautabak etc.

Zu Aspirationen von Fremdkörpern in den Larynx und die Trachea kommt es besonders häufig bei Kindern, die spielend einen Gegenstand im Munde haben und ihn plötzlich beim Lachen oder Erschrecken aspirieren. Das Gleiche tritt auch nicht selten beim Essen ein, und zwar sind es dann Knochensplitter oder Fruchtkerne, auffallend häufig Pflaumenkerne. Der Fremdkörper kann oberhalb der Stimmbänder im Kehlkopf fixiert sein, er kann in der Stimmritze selbst eingeklemmt sein und kann schliesslich frei oder fixiert in der Trachea oder einem Hauptbronchus sich befinden. In den ersten beiden Fällen tut schleunige Hilfe not, die Atemnot ist dabei häufig so stark, dass ein längerer Transport nicht mehr statthaft erscheint; nicht so stürmisch sind die Erscheinungen, wenn der Fremdkörper die Glottis passiert hat und nun in der Trachea, und wenn er klein genug ist, auch in den Hauptbronchien hin- und hergeworfen wird. Der Patient, der selbst gewöhnlich angibt, sich „verschluckt" zu haben, sodass der im Munde befindliche Körper „in die falsche Kehle" geraten sei, leidet unter heftigem Hustenreiz, der sich anfallsweise zu stärkerer Erstickungsnot steigert. Beim Auskultieren hört man über beiden Lungen, besonders im Bereich der Hauptbronchien, stark rasselnde und pfeifende Geräusche, zuweilen ein sich wiederholendes klappendes Geräusch, welches durch das Anschlagen des Fremdkörpers erzeugt wird; hat sich dagegen der Fremdkörper in einem Hauptbronchus festgeklemmt, so kann diese Lunge von der Atmung vollständig ausgeschlossen sein und liefert dann, da sie atelektatisch ist, überhaupt kein Atmungsgeräusch.

Ist der Zustand kein absolut dringlicher, ist ferner der Patient verständig und nicht zu klein, dann ist es wünschenswert, sich durch laryngoskopische Untersuchung von dem Aussehen des Kehlkopfinnern zu überzeugen und sich zu vergewissern, ob die

Digitized by Google

Glottis selbst und der Raum oberhalb der Stimmbänder frei ist. Bekommt man durch die Laryngoskopie den Fremdkörper nicht zu Gesicht und ist seine Anwesenheit in der Trachea oder in den Bronchien nicht anderweitig sichergestellt, dann wird oft noch eine Röntgenaufnahme den sicheren Beweis seiner Gegenwart erbringen können; selbstverständlich kann hierbei nur der positive Ausfall beweisend sein, denn weniger dichte Fremdkörper werden im Röntgenbilde einen Schatten nicht hervorrufen.

Die Behandlung sei von Anfang an eine zielbewusste, und man hüte sich, auch in Fällen, in denen die Erscheinungen nicht absolut dringende sind, durch Abwarten zuviel Zeit zu verlieren, da durch die ausgelösten krampfartigen Hustenstösse ein bis dahin freier Fremdkörper womöglich in die Glottis eingeklemmt werden und sofortigen Tod herbeiführen kann. Die gleiche Wirkung kann auch das früher häufiger angewandte Umdrehen und Schütteln des Körpers hervorrufen. Von der intralaryngealen Entfernung aspirierter Fremdkörper ist für die allgemeine Praxis nicht viel zu erwarten, sie erfordert eine grössere spezialistische Uebung und besondere Instrumente. So bleibt als das beste und sicherste Mittel die schnell auszuführende Tracheotomie übrig, deren genaue Technik auf Seite 334 angegeben ist. Eröffnet man die Trachea dicht unterhalb des Kehlkopfes, dann wird man in den meisten Fällen von diesem Schnitt aus, sowohl die im Kehlkopf fest haftenden, wie die frei in der Luftröhre befindlichen Fremdkörper entfernen können. Die letzteren werden gewöhnlich alsbald nach der Eröffnung der Trachea durch einen Hustenstoss entweder direkt nach aussen geschleudert oder doch so in den Bereich der Inzisionswunde geworfen, dass sie mit einer Pinzette hier leicht zu fassen sind; event. lassen sich Hustenstösse durch Einführung einer weichen Gänsefeder in die Trachea auslösen. Nur selten wird der Fremdkörper in den Larynx so fest eingeklemmt sein, dass zu seiner Entfernung die Spaltung des Kehlkopfes in der Mittellinie (Laryngofissur) notwendig ist.

Digitized by Google

Sass der entfernte Fremdkörper im Larynx, dann ist es zweckmässig, in die zuerst angelegte Tracheotomiewunde eine Kanüle einzulegen und sie, um etwa eintretende entzündliche Schwellungen der Glottis abzuwarten, für ein bis zwei Tage liegen zu lassen. War der Fremdkörper aus der Luftröhre entfernt worden, dann kann die Tracheotomiewunde gleich wieder durch Katgutnaht geschlossen werden.

In der Litteratur sind einige Fälle bekannt, bei denen nach Ausführung des Luftröhrenschnittes der in der Trachea befindliche Fremdkörper zunächst nicht entfernt werden konnte, in denen er jedoch durch die offen gelassene Tracheotomiewunde im Laufe der nächsten Tage ausgehustet wurde. Man hatte dabei, um das spontane Austreten des Fremdkörpers zu erleichtern, keine Kanüle eingelegt, sondern die Trachealwunde in die Hautwunde eingenäht. Grosse Schwierigkeiten kann die Entfernung eines in einem Hauptbronchus festsitzenden Fremdkörpers bereiten. In solchen Fällen, in denen meist die augenblickliche Lebensgefahr nicht besonders gross ist, muss die tiefe Tracheotomie gemacht werden und von hier aus der Versuch, den Fremdkörper durch entsprechend gebogene Zangen zu fassen und zu extrahieren.

Entzündungen des Kehlkopfes und der Trachea. Die wichtigste Rolle spielt die Diphtherie des Kehlkopfes und der Trachea, welche meist kontinuierlich von der gleichen Entzündung des Halses aus nach unten fortgeleitet wird. Unter hohem Fieber sieht man an den Tonsillen, den Gaumenbögen und Zäpfchen teils eine intensive Rötung, teils fibrinöse, gelbliche, mit einander konfluierende Auflagerungen. Die gleichzeitige Beteiligung des Kehlkopfes erkennt man an der dadurch bedingten Atemnot, denn es haben sich auch im Larynx und in der Trachea die gleichen Membranen gebildet, welche sich unter Umständen bis in die feinsten bronchialen Verzweigungen fortsetzen können. Im günstigsten Fall können die Membranen als baumförmige Verästelungen bei Hustenstössen teilweise

Digitized by Google

oder ganz ausgehustet werden. Bei Besprechung der Halsdiphtherie (Seite 226) ist schon darauf hingewiesen worden, dass die Atemnot nicht nur durch allmähliche Zunahme der fibrinösen Membranen entsteht, sondern auch ganz plötzlich auftreten kann, indem teilweise abgelöste und flottierende Membranfetzen plötzlich die Glottis verlegen. Ausser an dem deutlich hörbaren Stridor lässt sich der Grad der Atemnot gut an der Grösse der inspiratorischen Einziehnng von Thorax und Abdomen beurteilen. Wird durch die Grösse der bestehenden Atemnot die Tracheotomie erforderlich, so sei man sich darüber klar, dass hierdurch zunächst nur eine Beseitigung der Atemnot, aber nicht eine Heilung des Leidens gewährleistet wird. Man muss deshalb auch alle übrigen zur Heilung erforderlichen Massnahmen (Serumeinspritzung, Inhalationen, Eiskompresse, Gurgelungen mit dünner Alaunlösung) zur Anwendung bringen.

In seltenen Fällen hört auch nach Ausführung der Tracheotomie die Atemnot entweder nur vorübergehend oder gar nicht auf. Es hat dies seinen Grund teils darin, dass bereits die krupöse Entzündung bis nach unten in die feinen Bronchien sich erstreckt und diese verstopft hat, teils dass es unter dem Einfluss der Diphtherie zu pneumonischen Infiltrationen eines oder beider Lungenlappen gekommen ist.

Von dem Glottisoedem, welches durch Uebergreifen von entzündlichen Prozessen, die sich in der Nachbarschaft des Kehlkopfes abspielen, hervorgerufen werden kann, ist schon wiederholentlich die Rede gewesen, so bei Besprechung der im Munde und am Halse auftretenden Entzündungen. Es kann aber auch im Anschluss an entzündliche Prozesse des Kehlkopfes selbst zustande kommen, von denen besonders tuberkulöse und syphilitische Ulcera, sowie Perichondritis der Kehlkopfknorpel genannt werden müssen.

Für die Beseitigung der durch alle diese entzündlichen Zustände bedingten Atemnot stehen uns

Digitized by Google

zwei Mittel zur Verfügung, die Tracheotomie und die Intubation nach O'Dwyer. Die letztere ist zwar auch in Deutschland angewendet worden, hat sich aber nicht allgemein eingeführt, während sie im Ausland, z. B. in Amerika, mehr geübt wird.

Die Technik der Tracheotomie ist unten im Zusammenhang mit den anderen, an Kehlkopf und Trachea auszuführenden Operationen beschrieben. Hier möchte ich nur die Darstellung der Intubation einschalten, wobei ich mich an die von Zuckerkandl in seiner Operationslehre gegebenen Ausführungen halte:

Fig. 176.
Mundspiegel.

Fig. 177 und 178.
Tuben mit Konduktor.

O'Dwyers Instrumentarium zur Intubation.

„Das Originalinstrument von O'Dwyer, trotz aller Modifikationen das beste, besteht: 1. aus einem Mundspiegel (Fig. 176); 2. aus einer Reihe verschieden grosser Metalltuben (Fig. 177 und 178). Jedes Rohr trägt an seinem oberen Ende einen der Krempe eines Hutes gleichenden, breiten Rand, mit welchem der Tubus den Stimmbändern aufruhen soll. In diesem Rande ist linkerseits eine Oese für den fixierenden Faden angebracht. Ferner ist jeder Tubus mit einem Konduktor versehen, der die Dirigierung der starren

Digitized by Google

Säule erleichtern soll. 3. Aus dem Intubator (Fig. 179), an welchem der erwähnte Konduktor angeschraubt wird. Die Tube soll dem Konduktor genau angepasst sein. Durch eine Hebelwirkung kann der Tubus in geeignetem Moment vom Konduktor abgestreift werden. 4. Aus dem Extubator (Fig. 180). Das Ende dieses ähnlich dem Intubator geformten Instrumentes kann in die Höhlung des Tubus eingeführt, dortselbst festgeklemmt werden und dient auf diese Weise zur Entfernung des Röhrchens.

Fig. 179. Intubator.

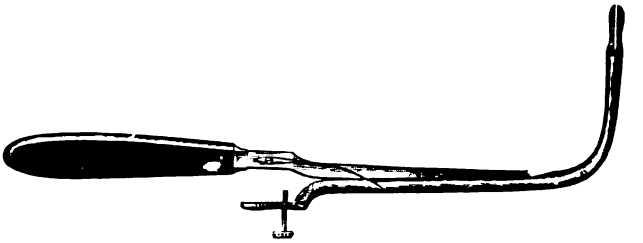

Fig. 180. Extubator.

Der Eingriff wird wie folgt vorgenommen: Eine Wärterin nimmt das zur Intubation bestimmte Kind auf den Schoss, klemmt die Beine des Kindes zwischen ihre Knie ein und hält mit der rechten Hand den Kopf, mit der linken Hand die Hände des betreffenden Kindes fest. Während ein Assistent den Mund mittels des Mundspiegels offen hält, sucht man mit dem Zeigefinger der linken Hand den Kehlkopfdeckel, zieht ihn nach vorne, sodass der Kehlkopf frei wird, und führt dann den Intubator, welchem der entsprechende Tubus angepasst ist, neben dem Finger

Digitized by Google

ein. Der Tubus wird dabei genau in der Sagittalebene horizontal gehalten, der Griff des Instrumentes vertikal erhoben. Wird der Griff des Intubators nach aufwärts gehoben, so gleitet das untere Tubusende am Finger in den Kehlkopfeingang.

Ist man nach einer leichten Bewegung nach oben gewiss, dass der Tubus in den Kehlkopf eingedrungen ist, so schiebt man denselben sachte hinein, befreit ihn von dem Intubator (entweder mit dem Finger der linken Hand oder durch einen leichten Druck nach vorne auf die Schiebervorrichtung) und drückt ihn dann mit dem Zeigefinger der linken Hand tief in den Larynx hinein. Hat man beobachtet, dass das Kind gut atmet, so kann man entweder den am Tubus angebrachten Faden belassen und ihn an der Wange mittels Heftpflasters befestigen oder aber man fährt nochmals mit dem Zeigefinger in den Mund hinein, fixiert die Tube und zieht den durchschnittenen Faden langsam heraus.

Die Extubation geht in derselben Weise vor sich; man führt wieder unter Leitung des Zeigefingers der linken Hand den Extubator in den Mund ein und bringt dessen geschlossene Branchen in das Lumen des Tubus. Durch einen Druck auf den oberen Teil des Instrumentes werden dann die beiden Branchen auseinandergebracht und so der Tubus in schonender Weise herausgezogen.

In den allermeisten Fällen kann man vom Gebrauch des Mundspiegels bei der Intubation absehen; natürlich muss dann der Zeigefinger der linken Hand zum Schutze mit einem Metallring versehen sein."

Längeres Liegenlassen des Tubus ist nicht ohne Gefahren für den Kranken, da leicht durch ihn Decubitus erzeugt wird.

Neubildungen des Kehlkopfes.

Die Mehrzahl der intralaryngealen Tumoren sind gutartiger Natur und zwar sind es hauptsächlich Fibrome und Papillome. Die Fibrome gehen vom

Digitized by Google

submukösen Bindegewebe aus und sitzen daher breitbasig auf; sie sind stecknadelkopf- bis erbsengross, haben ihren Lieblingssitz an den Stimmbändern selbst und sind im laryngoskopischen Bilde als glatte, gelblich glänzende, halbkugelige Prominenzen zu erkennen. Sie treten fast ausschliesslich solitär auf. Bei Sängern beobachtet man zuweilen ganz feine, kaum sichtbare fibromatöse Knötchen an den Stimmbändern (sogen. Sängerknötchen), durch welche die Stimmbildung in unliebsamer Weise gestört, zuweilen ganz unmöglich gemacht wird.

Die Papillome haben ein mehr warziges Aussehen, sind zum Teil gestielt und flottierend und haben mit ihrer blumenkohlartigen Oberfläche eine grosse Aehnlichkeit mit spitzen Kondylomen; sie sind häufig multipel vorhanden und sitzen an den Stimmbändern, sowie an der Larynxschleimhaut, oberhalb und unterhalb derselben.

Vereinzelt sind Lipome, Angiome, Enchondrome und Retentionszysten beobachtet worden; die intralaryngealen Strumen haben oben bereits Erwähnung gefunden.

Von den bösartigen Geschwülsten sind die Karzinome sehr viel häufiger als die Sarkome. Die Karzinome gehen gewöhnlich von den Stimmbändern aus, können aber auch an anderen Teilen der Schleimhaut beginnen. Nicht selten entstehen sie durch maligne Degeneration aus vorhandenen gutartigen Papillomen. Aehnlich wie bei Hautkarzinomen sieht man auch bei ihnen häufig geschwürigen Zerfall. Schrankenlos weiterwachsend verlegen sie schliesslich das Lumen, ja wachsen zuweilen durch den Kehlkopf nach aussen hindurch, sodass man die Verdickung des ganzen Kehlkopfes von aussen her fühlen kann. Man prüfe die Lymphdrüsen am Kieferrand, vor und hinter dem M. sternocleidomastoideus und in der Fossa supra- und infraclavicularis auf Metastasen!

Sarkome des Kehlkopfes sind sehr viel seltener

Digitized by Google

und bilden ebenso, wie Karzinome, schnell wachsende und umfangreiche Geschwülste.

Dieselben Tumoren, welche im Larynx zur Beobachtung kommen, können auch in der Trachea entstehen.

Das erste und wichtigste Symptom einer intralaryngealen Geschwulst ist die auftretende Heiserkeit, die sich bis zur vollständigen Aphonie steigern kann. Die gutartigen Tumoren erreichen selten eine solche Grösse, dass Atmungsbeschwerden durch sie hervorgerufen werden; dagegen können gestielte und flottierende Geschwülstchen sich plötzlich in die Glottis einklemmen und heftige Erstickungsanfälle erzeugen. Bei den bösartigen Geschwülsten, die schon durch ihr schnelles Wachstum Verdacht erwecken müssen, kommt es sehr viel leichter zur Behinderung der Respiration. Ausserdem machen sich hier bald die Folgen des ulzerösen Zerfalls unangenehm bemerkbar in Gestalt einer übelriechenden, starken Sekretion.

Ein genaues Bild von dem Aussehen, dem Sitz und der Ausdehnung der Erkrankung bekommt man durch die laryngoskopische Untersuchung.

Die Beseitigung der gutartigen Tumoren wird in der Mehrzahl auf intralaryngealem Wege möglich sein. Unter Leitung des Kehlkopfspiegels lässt sich die Geschwulst mit geeigneten zangenförmigen Instrumenten fassen und an der Basis abtragen. Das Verfahren erfordert besondere spezialistische Uebung. Nur selten wird zur Entfernung gutartiger Geschwülste die Spaltung des Kehlkopfes (Laryngofissur) vorgenommen werden müssen.

Die Entfernung bösartiger Geschwülste wird durch Kehlkopfspaltung, ferner durch partielle oder totale Kehlkopfexstirpation erfolgen. Alle intralaryngealen Eingriffe, sofern sie nicht etwa nur dazu dienen, ein kleines Probestückchen zur mikroskopischen Untersuchung zu gewinnen, sind beim Verdacht auf maligne Neubildung durchaus zu unterlassen,

Digitized by Google

da sie in keiner Weise eine Gewähr für die radikale Beseitigung der Geschwulst bieten.

Ausführung der Tracheotomie: Bevor man an die Ausführung geht, lagere man den Kranken richtig, wie es in Fig. 135 angegeben ist, indem man ein Kissen oder eine Rolle so unter die Schulter legt, dass der Kopf weit nach hinten übersinkt. Dadurch wird die Trachea nach vorne gedrängt und leichter zugänglich gemacht. Bei Unterlassung dieser Lagerung wird man sich — besonders bei Kindern mit kurzem und fettem Halse — die Freilegung der Trachea unsäglich erschweren. Die Eröffnung der Trachea kann mit einem Schnitt durch die obersten Trachealringe als Tracheotomia superior, durch die hinter dem Isthmus der Schilddrüse (nach Durchtrennung des Isthmus) gelegenen Ringe als Tracheotomia media und schliesslich unterhalb des Isthmus als Tracheotomia inferior (Tab. 27) vorgenommnn werden. Die Tracheotomia media ist nur selten indiziert und kommt höchstens zur Anwendung bei einem während einer Strumaexstirpation notwendig werdenden Luftröhrenschnitt. Von einer Cricotracheotomia spricht man, wenn der Ringknorpel und die obersten Trachealringe durchtrennt werden (Fig. 181). In welchem Falle man die Tracheotomia superior, in welchem die inferior machen soll, dafür lassen sich keine feststehenden Regeln aufstellen. Im allgemeinen ist die Tracheotomia superior bezw. Cricotracheotomie zu empfehlen in allen Fällen, in denen es wegen dringendster Erstickungsgefahr auf schnellste Ausführung der Operation ankommt; ferner bei Glottisoedem und bei Fremdkörpern, die in die Glottis eingekeilt sind. Die Tracheotomia inferior eignet sich für diphtheritische Stenosen besonders deshalb, weil es so noch am ehesten gelingt, in freie, nicht mit krupösen Membranen ausgekleidete Trachea zu kommen. Die Anlegung des Luftröhrenschnittes an möglichst tiefer Stelle ist auch dann angezeigt, wenn ein in Trachea oder Bronchus frei beweglicher Fremdkörper entfernt werden soll oder

Digitized by Google

wenn der Fremdkörper tief unten, etwa in einem Bronchus festgeklemmt ist; schliesslich in den Fällen, in denen ein sehr tief gelegenes Hindernis (retrosternale Struma, mediastinaler Tumor etc.) überwunden werden soll. Für die letzteren Fälle bedarf man besonders langer Kanülen, wie solche unter anderem von König angegeben sind (S. 393).

Bei der Vornahme einer Tracheotomie mache man es sich zur Regel, erstens einen ausgiebig langen Schnitt genau in der Mittellinie zu machen, der am unteren Rand des Schildknorpels beginnt und bis in das Jugulum hinabreicht, und zweitens auf sorgfältigste Blutstillung während der Operation zu achten, indem man jede im Wege befindliche Vene zwischen zwei Schiebern durchtrennt und sie unterbindet. Sonst erschwert man sich durch Blutungen aus den infolge des Respirationshindernisses prall gefüllten Venen die topographische Uebersicht und die Auffindung der Trachea in sehr unliebsamer Weise.

Als Kanülen verwendet man heute fast ausschliesslich die von Luer angegebene Doppelkanüle, welche aus zwei genau ineinanderpassenden, leicht konvex gebogenen Metallzylindern besteht. Der äussere Mantel trägt ein kleines Schild, an dessen Seiten sich das Kanülenbändchen befestigen lässt. Der grosse Vorzug einer solchen Doppelkanüle besteht darin, dass bei Verstopfung des Rohres durch Schleim, croupöse Membranen etc. die Reinigung durch zeitweilige Entfernung des inneren Rohres leicht bewerkstelligt werden kann.

Bei empfindlichen Individuen kann der untere Rand einer Trachealkanüle in der Schleimhaut leicht Decubitus erzeugen; man tut daher gut, wenn man gezwungen ist, eine Trachealkanüle lange Zeit hindurch zu verwenden, sie abwechselnd gegen eine andere, längere oder kürzere, auszutauschen.

Kanülen von besonderer Art, wie die Fensterkanüle, die besonders lange König'sche Spiralkanüle und die Trendelenburg'sche Tampon-

Digitized by Google

Fig. 181. *a)* Cricotracheotomia.
b) Tracheotomia media.
c) Tracheotomia inferior.

Fig. 182. Lage der Art. mammaria interna. (Seite 365.)

---

kanüle sind auf den S. 324, 393 u. 195 erwähnt worden. Es sei noch hinzugefügt, dass man sich zur Beseitigung von Stenosen oberhalb der Tracheotomiewunde sogen. Schornsteinkanülen bedient hat; es sind das Kanülen, welche sich derart gabeln, dass das eine Ende nach oben durch die stenosierte Partie, das andere nach unten in die freie Trachea geführt werden kann. Dadurch lässt sich erstens eine dauernde Dilatation der engen Stelle bewirken, zweitens lässt sich, ähnlich wie bei der Fensterkanüle durch Zustöpselung der äusseren Kanülenöffnung der Luftstrom durch den Kehlkopf leiten.

Tracheotomia superior: Lagerung und Hautschnitt wie oben angegeben. Scharfe Durchtrennung der vorderen Halsfascie in der ganzen Ausdehnung des Schnittes. Nun werden die beiden M. sternohyoidei sichtbar, welche mit anatomischer Pinzette stumpf in der zwischen ihnen gelegenen Linea alba colli auseinandergedrängt und mit Häkchen von einem Assistenten bei Seite gezogen werden. Wenn man jetzt den vorliegenden Isthmus der Schilddrüse mit einem stumpfen Haken nach abwärts ziehen lässt, dann spannt sich eine Fascie an, welche von der Schilddrüse gegen die Trachea hinzieht. Mit einem kleinen Querschnitt wird diese Fascie durchtrennt und mit anatomischer Pinzette samt der Schilddrüse nach unten verschoben. Zwischendurch überzeugt man sich wiederholt durch Einführen eines Fingers in die Wunde davon, dass die an ihren Querringen leicht erkennbare Trachea noch in der Mitte liegt und nicht, wie es leicht vorkommen kann, mit einem der Haken seitlich verzogen ist. Nachdem man die tiefe Fascie wie angegeben bei Seite geschoben

Digitized by Google

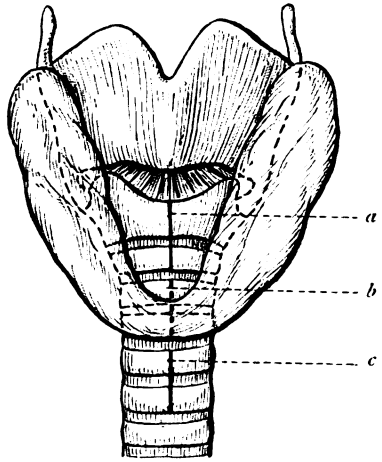

Fig. 181.

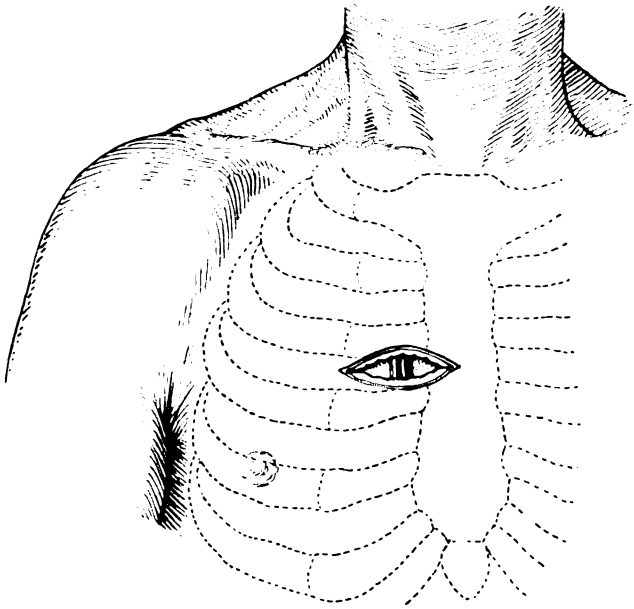

Fig. 182.

Digitized by Google

Digitized by Google

hat, liegt die Trachea frei vor. Mit einem einzinkigen scharfen Häkchen hakt man die Luftröhre an, zieht sie nach vorn und fixiert sie in dieser Stellung fest. Jetzt erst inzidiert man sie mit spitzem Messer genau in der Mittellinie und lässt mit zwei feinen Doppelhäkchen die Trachealwunde auseinanderziehen. Die Einführung einer dem Durchmesser der Trachea entsprechenden Kanüle wird in der Art vorgenommen, dass man den Rand der Kanüle schräg an die Tracheotomiewunde heransetzt und mit leicht rotierender Bewegung in die Luftröhre einschiebt. Den Schnitt in die Trachea lege man nicht zu knapp an, damit nicht beim Einführen der Kanüle die Wundränder nach innen eingedrückt werden; es ist dies nach König eine von den Ursachen, aus denen es späterhin unmöglich werden kann, das Decanulement zu vollziehen. Geringe Tamponade, ober- und unterhalb der Kanüle, Verkleinerung der Hautwunde durch einige Nähte und Befestigung der Kanüle mit einem Bändchen, bilden den Schluss der Operation.

Die Cricotracheotomie wird von demselben Schnitt aus ausgeführt, der Unterschied besteht nur darin, dass zum Schluss die Eröffnung nicht bloss der Luftröhre, sondern gleichzeitig die Durchschneidung des Ringknorpels vorgenommen wird.

Ueber Tracheotomia inferior ist das Wissenswerte auf S. 230 bereits gesagt worden.

Sobald das Respirationshindernis, welches zur Tracheotomie geführt hat, beseitigt ist und sobald die Gefahren einer etwa nachfolgenden entzündlichen Schwellung als beseitigt gelten können, entfernt man die Kanüle, legt einen kleinen aseptischen Verband vor die Tracheotomiewunde und überlässt sie der Heilung per secundam intentionem. Solche Kranken müssen jedoch für die ersten Tage und Nächte unter ständiger Aufsicht bleiben, da Zufälligkeiten eintreten können, die von neuem zu einer Atmungsbehinderung führen. Oben ist schon einer dieser Gründe, das Eingedrücktwerden des trachealen Wund-

Digitized by Google

randes, genannt worden; ausserdem sind es häufiger Bildungen von Granulationsknöpfen an der Trachealwunde selbst und im Innern der Trachea, welche ein lange bestehendes Hindernis für das Decanulement bilden können. Lässt sich der Granulationsknopf zu Gesicht bringen, so wird durch seine Abtragung und leichte Aetzung mit dem Argentumstift meist schnelle Heilung erzielt werden können; war der tracheale Wundrand eingedrückt, dann lässt sich die dadurch bedingte Stenose noch nachträglich durch Erweiterung des Tracheotomieschnittes zuweilen beseitigen. Es bleiben aber Fälle übrig, in denen es zunächst nicht gelingt, die Kanüle zu entfernen, weil alsbald sich wieder beängstigende Atemnot und Erstickungsgefahr einstellt. Hier leistet häufig die Intubation gute Dienste.

Fig. 183. Hautemphysem nach Tracheotomie.

Fig. 182 zeigt ein Hautemphysem des Gesichts, des Halses und der Brusthaut, wie es hie und da nach Tracheotomien beobachtet wird, ohne dass es indessen einen beängstigenden Grad anzunehmen pflegt.

Die operative **Spaltung des Kehlkopfes** wird nur nach vorangegangener Tracheotomie vorgenommen und zwar, wenn die Natur des Leidens es zulässt, erst mehrere Tage nach Ausführung der Tracheotomie. Die Kehlkopfspaltung kann entweder den Schildknorpel allein betreffen (Thyreotomie) oder den ganzen Kehlkopf d. h. Schildknorpel, Ligam. cricothyreoideum und Ringknorpel und wird dann als Laryngofissur bezeichnet. Schnitt genau in der Mittellinie des Halses, vom Zungenbein bis in die Gegend der obersten Tracheal-

Digitized by Google

ringe. Die nach Durchtrennung der Halsfascie vorliegenden langen Halsmuskeln, m. sternohyoidei, werden in der Linea alba colli voneinander abgezogen und die Vorderfläche des Schildknorpels wird freipräpariert. Mit einer spitzen Schere, deren eine Branche man durch das Ligamentum cricothyreoideum durchstösst, spaltet man nun den Schildknorpel genau in der Mittellinie. Bei älteren Leuten, bei denen der Knorpel verkalkt oder verknöchert ist, muss die Durchtrennung mit einem starken Messer oder einer Knochenschere vorgenommen werden. Mit scharfen Wundhaken werden die Schildknorpelplatten auseinandergehalten. Genügt der so gewonnene Zugang zum Kehlkopf noch nicht, dann wird durch Verlängerung des Schnittes nach unten auch das Ligamentum cricothyreoideum und der Ringknorpel durchtrennt. Um dabei das Einfliessen von Blut in die Trachea zu verhüten, bedient man sich entweder bei der vorangegangenen Tracheotomie einer Trendelenburg'schen Tamponkanüle oder man tamponiert alsbald nach der Kehlkopfspaltung den oberen Teil der Trachea bis zur tiefer gelegenen Kanüle hin fest aus.

Nach beendeter Operation, wenn man den Tumor oder den in den Larynx fest eingekeilten Fremdkörper entfernt oder die sonst vorliegende Stenose beseitigt hat, werden die gespaltenen Knorpel durch Catgutnaht wieder exakt miteinander vereinigt; darüber Hautnaht. Die Trachealkanüle bleibt solange liegen, bis von der Kehlkopfwunde aus das Auftreten einer entzündlichen Schwellung nicht mehr zu erwarten ist.

Defekte des Larynx und der Trachea, die nach Verletzungen oder nach perichondritischen Zerstörungen sich gebildet haben oder die bei Beseitigung von Larynxstenosen operativ gebildet werden müssen, schliesst man durch plastische Operationen, indem man gestielte Lappen in den Defekt klappt, die entweder aus einfacher oder gedoppelter Haut oder aus Hautperiostknochenlappen bestehen. Letztere können je nach Lage des Defektes vom Schildknorpel,

Digitized by Google

der Clavicula oder dem Sternum entnommen werden. Einen nachahmenswerten Weg beschritt Mangoldt, der zuerst ein, der Grösse des Defektes entsprechendes Stück Rippenknorpel exzidierte und es in einer Hauttasche neben dem Defekt zur organischen Einheilung brachte; nach erfolgter fester Verheilung benützte er diese Stelle zur Bildung eines gestielten Hautknorpellappens und pflanzte ihn in den Defekt ein.

Der **Larynxexstirpation** wird ebenso wie der Laryngofissur eine Tracheotomie vorangeschickt. Man operiere entweder „am hängenden Kopf“ (Fig. 52) oder nach Kocher bei schräg abhängiger Lagerung von Rumpf und Hals, um jedes Einfliessen von Blut und Sekret in die tieferen Luftwege mit grösserer Sicherheit zu vermeiden, als es die Tamponkanüle allein oder die Tamponade oberhalb der Kanüle gewährleistet. Ein weiterer Schutz vor der Aspiration liegt in der Verwendung der lokalen Infiltrationsanaesthesie anstelle der allgemeinen Narkose; das Innere des Kehlkopfes lässt sich durch Pinselung mit 10%iger Cocainlösung genügend schmerzfrei machen. Der partiellen Larynxexstirpation geht die Spaltung des Kehlkopfes in der oben angegebenen Weise voraus. Von der Grösse des Tumors und der Ausdehnung, welche die Durchwachsung der Kehlkopfwand angenommen hat, wird es abhängen, wie gross das zu exstirpierende Stück des Larynx sein muss. Tamponade der Kehlkopfwunde.

Sollen Teile des obersten Kehlkopfendes, insbesondere des Kehldeckels und der Aryknorpel exstirpiert werden, so erhält man genügenden Zutritt durch die Ausführung der Pharyngotomia subhyoidea, die auf S. 236 bereits Erwähnung gefunden hat.

Die Vornahme der totalen Larynxexstirpation wird sich oft erst ergeben, wenn man nach der Laryngofissur die Ausdehnung der Geschwulst übersehen hat. Zuweilen aber ist das Krankheitsbild

Digitized by Google

so klar, dass man an die Totalexstirpation ohne vorangegangene Spaltung des Kehlkopfes gehen kann. Die Tracheotomie muss in jedem Fall vorangeschickt werden. T-Schnitt, dessen horizontaler Teil in Höhe des Zungenbeins, dessen Längsteil in der Mittellinie nach abwärts geführt wird. Nachdem man die Muskeln, soweit sie nicht von der Geschwulst durchwachsen sind, von der Vorderseite der Schildknorpel abpräpariert hat, wird der Kehlkopf erst nach der einen, dann nach der anderen Seite gewälzt und von den Ansätzen der Schlundmuskeln befreit. Ist er aus seinen Verbindungen genügend gelöst und beweglich geworden, dann wird die Trachea quer durchtrennt und der Kehlkopf stark nach oben angehoben. Hierbei spannen sich die zwischen Pharynx und Kehlkopf noch bestehenden Verbindungen straff an und können leicht durchtrennt werden. Nun erfolgt die quere Durchtrennung der zwischen Zungenbein und Kehlkopf ausgespannten Membrana hyothyreoidea und die beiderseitige Unterbindung der Arteria laryngea superior. Den Schluss bildet die möglichst vollständige Vernähung der Pharynxwand und die Einnähung der Trachea in den unteren Wundwinkel. Tamponade der Wundhöhle. Die Ernährung erfolgt in der ersten Zeit mit Hilfe der Schlundsonde.

Es ist erstaunlich, wie nicht bloss nach partieller, sondern sogar nach totaler Larynxexstirpation einzelne Patienten es lernen, mit vernehmlicher Stimme zu sprechen; in anderen Fällen müssen Phonationsinstrumente, ein sogenannter künstlicher Kehlkopf, eingesetzt werden. Ich erwähne nur kurz, dass derartige Apparate zuerst von Gussenbauer, dann von v. Bruns und in besonders vollkommener Weise neuerdings von Gluck konstruiert worden sind.

Digitized by Google

XIII. Chirurgie des Oesophagus.

Missbildung. Zum Verständnis der am Oesophagus vorkommenden Missbildungen müssen wir uns einige entwicklungsgeschichtliche Vorgänge ins Gedächtnis zurückrufen. In einem primitiven Stadium besteht der Verdauungstraktus aus drei, voneinander getrennten Teilen, aus einer äusseren Einstülpung am Kopfende des Embryo, der Mundbucht, aus dem eigentlichen Darmrohr und aus einer äusseren Einbuchtung am Schwanzende. Die Trennung wird durch die Rachen- bezw. Aftermembran bewerkstelligt. Bei der weiteren Entwicklung reissen diese Membranen ein und wir haben ein gerades Rohr vor uns mit einer Mund- und einer Afteröffnung, welches in der Mitte breit in den Dottersack mündet. Aus dem primitiven Darmrohr differenzieren sich nach und nach die Respirationsorgane, indem zuerst aus ihm ventralwärts zwei seitliche Säcke, die Lungen, herauswachsen. In diesem Stadium existiert eine Trachea noch nicht; erst später wächst von unten aus eine Falte in die Höhe, sodass nun zwei Rohre entstehen, das vordere als Trachea, das hintere als Oesophagus.

Halten wir uns diesen Entwicklungsgang vor Augen, dann wird es leicht verständlich, wie es durch Störungen der normalen Entwicklung nicht bloss zur Fistelbildung zwischen Trachea und Oesophagus, sondern auch zu breiter Kommunikation zwischen beiden kommen kann. Die häufigste Missbildung ist die im Schema Fig. 184 abgebildete; hier endet der obere Oesophagusteil blind und die Trachea steht in breiter offener Verbindung mit dem unteren Teile des Oesophagus. Solche Kinder sind natürlich nicht lebensfähig.

Die **Verletzungen des Oesophagus** entstehen bei der geschützten Lage des Organes sehr viel weniger durch von aussen einwirkende Gewalten, als durch verschluckte Fremdkörper, welche teils

Digitized by Google

die Passage versperren, teils sich in die Wand einspiessen und dadurch heftige Entzündungen hervorrufen können. Die bei der Mahlzeit verschluckten Fremdkörper sind hauptsächlich Knochensplitter, Fischgräten, unförmig grosse Fleischbissen, künstliche Ge-

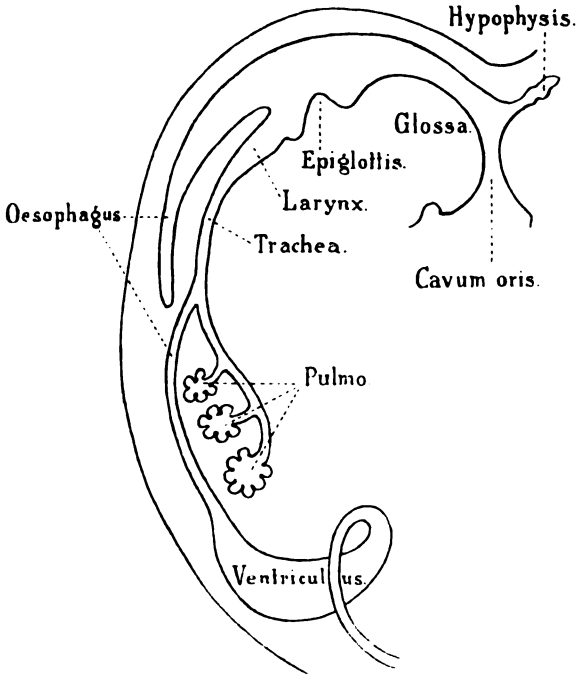

Fig. 184. Missbildung des Oesophagus, dessen oberer Teil blind endet, während der untere Teil mit der Trachea kommuniziert.

bisse und bei Kindern nicht selten auch Pflaumenkerne; bei spielenden Kindern kommen dann noch Geldstücke, Knöpfe, Nadeln, bei Geisteskranken Steine und andere Gegenstände in Frage. Wie durch grosse Fleischbissen auch der Kehlkopfeingang vollkommen verlegt werden kann, ist oben bereits angegeben worden. In

Digitized by Google

der normalen Speiseröhre bleiben die Fremdkörper an den physiologisch engeren Stellen mit Vorliebe hängen, d. i. die Gegend hinter dem Kehlkopf, hinter der Bifurkationsstelle und am Durchtritt durch das Zwerchfell. Besteht eine Striktur oder eine Geschwulst des Oesophagus, dann wird natürlich ein verschluckter Gegenstand leichter am Durchtritt gehindert werden und sich festklemmen können. Nicht selten wird man von Patienten zu rate gezogen, welche angeben, dass sie vor kurzer Zeit ein scharfes Knochenstück oder eine Fischgräte verschluckt haben, dass sie bei jeder Schluckbewegung nun einen stechenden Schmerz empfinden und daher den Fremdkörper in der Speiseröhre festgeklemmt wähnen, während die genaueste Untersuchung keinen Anhaltspunkt dafür bietet. In solchen Fällen hatte der Fremdkörper eine kleine Schleimhautverletzung zurückgelassen, die anfangs noch Schmerzen verursacht und die Einklemmung nur vorgetäuscht hatte.

Das Instrumentarium, dessen wir uns zur Diagnosenstellung und evtl. zur Fremdkörperentfernung bedienen, besteht hauptsächlich in Schlundsonden, welche zum Teil mit besonderen Vorrichtungen versehen sind. Handelt es sich um ein verschlucktes kleines Knochenstück, dann bedient man sich einer Fischbeinsonde, deren eines Ende mit einem Schwammstückchen armiert ist und führt es tief in den Oesophagus ein. Das Knochenstückchen wird dann entweder in den Magen hinabgestossen oder, was häufiger ist, mit dem Schwämmchen, an dem es hängen bleibt, nach aussen befördert. Das andere Ende der Schwammsonde trägt gewöhnlich einen sogenannten Münzenfänger, in Gestalt eines nach beiden Seiten beweglichen Metallbügels, um Münzen und flache Knöpfe aus dem Oesophagus zu entfernen. Bei der Einführung der Sonde legt sich der der Münze zugewandte Metallbügel der Sonde dicht an, öffnet sich dagegen beim Herausziehen des Instrumentes, so dass jetzt die Münze festgehalten und leicht herausgehoben werden kann.

Digitized by Google

Bei verschluckten Fischgräten ist die Anwendung der Schwammsonde nicht zu empfehlen, weil dadurch leicht die in der Speiseröhrenwand festgehaltene Gräte tiefer hineingedrückt werden könnte; man verwendet deshalb zu ihrer Entfernung besser einen sogenannten Grätenfänger, d. h. eine Sonde, deren eines Ende mit einem Borstenbündel versehen ist, welches sich durch eine am anderen Ende angebrachte Zugvorrichtung quer aufrichten lässt. Man führt den Grätenfänger bis unterhalb des Fremdkörpers in den Oesophagus ein — die Stelle wird gewöhnlich von den Patienten genau lokalisiert — und führt ihn aufgerichtet wieder zurück. So fegt man die ganze Speiseröhre damit aus und kann leicht die in den Borsten sich verfangende Gräte herausbefördern.

In zweifelhaften Fällen und wenn es sich um einen festen Fremdkörper handelt, wird eine Röntgenaufnahme die Diagnose sicherstellen können.

Um festzustellen, ob die Speiseröhre durch den verschluckten Fremdkörper bis zur Undurchgängigkeit verschlossen ist, muss man sie sondieren. Bei diesen Versuchen trachte man niemals danach, durch Druck mit der Sonde ein vorhandenes Hindernis überwinden zu wollen; man kann dabei nur zu leicht, besonders, wenn die Wand schon entzündliche Veränderungen aufweist, weitere Verletzungen bewirken, ja sogar eine Perforation mit folgender Perforationsperitonitis verursachen. Aus demselben Grunde sei man mit der Verwendung der früher allgemein üblichen, mit Elfenbeinoliven versehenen Fischbeinsonden sehr vorsichtig, benütze sie lieber gar nicht, sondern statt ihrer elastische Schlundbougies aus imprägniertem Gewebe.

Hat man durch Sondierung festgestellt, dass ein Verschluss der Speiseröhre vorliegt und hat man gleichzeitig damit bestimmt, in welcher Höhe er gelegen ist, dann gelingt es nicht selten, mit einer stark gebogenen Schlundzange den Gegenstand zu fassen und zu entfernen. Es bedarf wohl keiner besonderen Erwähnung, dass diese Extraktionsversuche bei grossen,

Digitized by Google

mit scharfen Kanten oder Rändern versehenen Fremdkörpern sehr vorsichtig gemacht werden müssen, um nicht neue Verletzungen zu erzeugen. Kann man den Fremdkörper mit der Schlundzange nicht erreichen oder sitzt er so fest, dass man ihn mit der Zange nicht extrahieren kann, dann muss zu seiner Entfernung die Oesophagotomia externa ausgeführt werden.

In neuerer Zeit hat man häufig auch die Oesophagoskopie, um deren Vervollkommnung sich v. Mikulicz, v. Hacker u. a. grosse Verdienste erworben haben, zu Hilfe genommen, um durch direkte Besichtigung sich über die Lage des Fremdkörpers zu vergewissern, und hat unter Leitung des Auges den Fremdkörper entfernen, ja sogar ihn vorher — es handelt sich dabei fast ausschliesslich um verschluckte Gebisse — behufs leichterer Extraktion zerkleinern können. Das Oesophagoskop besteht aus einem starren Metalltubus, dessen Lichtquelle entweder als Mignon-Glühlämpchen im Innern des Metallrohres sich befindet oder mit Hilfe eines Reflektors hineingeleitet wird: seine Einführung erfordert, wenn sie schonend und gefahrlos sich gestalten soll, besondere Uebung.

Ein nicht geringer Teil der verschluckten Fremdkörper wird entweder durch Würgbewegungen per os entleert oder gelangt in den Magendarmkanal und mit dem Stuhlgang nach aussen. Bleibt ein in den Oesophagus eingespiesster Fremdkörper einige Zeit in dieser Lage, dann können sich sehr heftige **Entzündungen der Oesophaguswand** und ihrer Umgebung einstellen. So kommt es gelegentlich zu Abszessen und Pflegmonen des prä- und retrovisceralen Spaltraumes (S. 281) welche, wenn es nicht gelingt, durch Inzision vom Halse her oder durch Eröffnung des Mediastinum (S. 392) der Eiterung Einhalt zu tun, den Tod durch eitrige Mediastinitis herbeiführen.

Verätzungen des Oesophagus durch Laugen oder Säuren, die entweder versehentlich oder in selbstmörderischer Absicht geschluckt werden, führen in leichten Fällen zu oberflächlicher Epithelverschorfung,

Digitized by Google

in schweren zu tiefgehenden Zerstörungen der Schleimhaut. Oft wird die ätzende Flüssigkeit die Speiseröhre passieren und die Zerstörung im Magen fortsetzen. Von der Tiefenwirkung der Verätzung hängt es ab, welche Folgen daraus resultieren; oberflächliche, nicht zu ausgedehnte Epitheldefekte werden sich schnell wieder regenerieren, tiefere Nekrosen der Schleimhaut und des submukösen Gewebes werden im günstigen Fall nach Abstossung der brandigen Partien die Bildung von Narbenstrikturen hervorrufen, in schlimmeren Fällen zu phlegmonösen, perioesophagealen Entzündungen führen. Ebenso wie die Fremdkörper mit Vorliebe an den physiologisch engen Stellen der Speiseröhre stecken bleiben, also hinter dem Kehlkopf, hinter der Bifurkation und am Durchtritt durch das Zwerchfell, so treten hier auch die Aetzwirkungen am stärksten zutage.

Die Symptome einer, in der Entstehung begriffenen Speiseröhrenstriktur bestehen in mehr und mehr zunehmenden Schluckbeschwerden. Zuerst merken die Patienten, dass festere Speisen den Oesophagus nicht mehr passieren; sie sammeln sich oberhalb der Stenose an und werden schliesslich durch Würgbewegungen wieder ausgespien. Nimmt die Verengerung weiter zu, dann wird die enge Stelle für breiige Speisen, schliesslich sogar für Flüssigkeiten undurchgängig. Man kann die Stenosen auch im Röntgenbilde gut zur Anschauung bringen, wenn man die Patienten etwas Wismuthbrei schlucken lässt. Unter genauer Befolgung dessen, was oben über Sondierung des Oesophagus gesagt ist, bestimmt man mit einer elastischen Schlundsonde die Lage der Striktur und versucht mit grösster Vorsicht durch die enge Stelle mit konisch sich verdickenden, elastischen Sonden hindurchzukommen, und sie damit zu dilatieren. Gleitet die Sonde nicht wie von selbst hindurch, dann sehe man lieber von diesen Versuchen ganz ab; keinesfalls darf auch nur die geringste Gewalt beim Vorschieben der Sonde angewandt werden. (Perforationsgefahr!)

Digitized by Google

Wenn sich eine Dilatation als unmöglich erweist und der Patient in seiner Ernährung mehr und mehr herunterkommt, dann tut operative Hilfe dringend not. Folgende Wege können beschritten werden:

1. Oesophagotomia interna, d. h. die Einkerbung der Narbenstriktur mit besonderem Instrument von innen her. Das Verfahren, das im Zusammenhang mit den anderen Oesophagusoperationen unten näher beschrieben ist, ist wenig empfehlenswert.

2. Oesophagotomia externa, d. h. die Freilegung und Eröffnung des Oesophagus von aussen her. Die Operation ist indiziert, wenn die Striktur im oberen Teile des Oesophagus gelegen ist. In günstig liegenden Fällen lässt sich von dem gleichen Schnitt aus, nach Eröffnung der Speiseröhre die Resektion der ganzen Striktur ausführen.

3. Die Anlegung einer Magenfistel, (Gastrostomie). Sie dient einerseits zur Ernährung des Kranken, andererseits ermöglicht sie zuweilen noch eine retrograde d. h. vom Magen aus nach oben in den Oesophagus vorzunehmende Bougierung und Dilatation in Fällen, in denen die Sondierung von oben her unausführbar war (v. Hacker). Mit Hilfe einer Magenfistel lässt sich auch eine sogenannte „Sondierung ohne Ende" oft mit Vorteil anwenden. So hatte ich einmal Gelegenheit, ein Kind zu operieren, welches nach Verätzung des Oesophagus eine so enge Striktur bekommen hatte, dass eine Sondierung ganz unmöglich war und nur noch dünne Flüssigkeiten die Stelle passierten. Nach vieler Mühe gelang es, das Kind das Ende eines mit einem feinen Silberkügelchen armierten Seidenfadens schlucken zu lassen. Nun wurde eine Magenfistel angelegt, das im Magen befindliche Fadenende zur Fistelöffnung herausgeleitet, während das andere Ende zum Munde heraushing. Darauf wurde sofort ein dicker Seidenfaden nachgezogen und teils mit Hilfe von längs durchlochten Elfenbeinoliven, die auf den Faden geschoben und dort festgeknotet wurden, teils mit dem von v. Eiselsberg angegebenen konischen Gummischlauch

Digitized by Google

die Dilatation vollzogen. Innerhalb weniger Wochen war die Speiseröhre wieder so weit, dass alle Speisen geschluckt werden konnten. Das Kind blieb auch nachdem die Magenfistel sich geschlossen hatte, dauernd gesund.

Divertikel des Oesophagus. Unter einem Oesophagusdivertikel versteht man eine sackartige Ausbuchtung der Speiseröhre, die aus verschiedenen Ursachen sich bilden kann. Man unterscheidet Traktionsdivertikel von Pulsionsdivertikeln. Wie der Name es schon andeutet, ist es beim Traktionsdivertikel ein Zug und zwar meist ein Narbenzug, der sich nach paroesophagealer Lymphdrüsenentzündung einstellt und trichterförmig den Oesophagus an einer Stelle ausbuchtet. Beim Pulsionsdivertikel wirkt die treibende Kraft vom Innern der Speiseröhre her. Durch eine Lücke in der Muskulatur des Oesophagus wird die Schleimhaut und das submuköse Gewebe an einer kleinen Stelle nach aussen vorgedrängt; zuweilen ist allerdings auch die Muskulatur auf der Aussenfläche des Divertikels noch erhalten (kongenitale Anlage?) Sobald die Aussackung so gross ist, dass Speiseteile sich darin verfangen können, wird durch den Druck dieser Massen die Lücke in der Muskulatur mehr und mehr gedehnt und der Sack selbst im Laufe der Jahre erheblich vergrössert. So können Divertikel entstehen, die als mannsfaustgrosse Säcke zwischen Oesophagus und Wirbelsäule herabhängen. Die Einmündungsstelle des Divertikels ist häufig im obersten Speiseröhrenteil gelegen.

Die Symptome, welche ein Oesophagusdivertikel hervorruft, hängen von der Stagnation der Speisen innerhalb des Divertikels ab. Hier kommt es leicht zur Zersetzung der Speisemassen, die dann durch Würgebewegungen wieder nach aussen befördert werden; die Zersetzung der Speisen bewirkt auch manchmal das Auftreten von Entzündungen in der Divertikelwand und ihrer Umgebung. Wenn bei der Mahlzeit die Speisen, wie das gelegentlich der Fall ist, fast alle

Digitized by Google

in das Divertikel gleiten, dann können Zustände schwerer Inanition die Folge sein. Für die Diagnose ist das Regurgitieren der Speisen charakteristisch; ferner verfängt man sich bei der Untersuchung mit elastischer Sonde leicht in dem Divertikel, und drittens lässt sich, wenn man den Kranken etwas Wismuthbrei schlucken lässt, die Lage und Ausdehnung des Blindsackes leicht auch durch eine Röntgenaufnahme zur Anschauung bringen.

Die Behandlung wird dafür zu sorgen haben, dass die Ernährung des Kranken in genügender Weise erfolgen kann; dazu wird es unter Umständen nötig sein, regelmässige Fütterungen mit der Schlundsonde vorzunehmen. In besonders günstig liegenden Fällen, wenn das Divertikel vom Halse her erreichbar war, hat sich die Exstirpation des Divertikels und die Naht des Oesophagus erfolgreich ausführen lassen. Man bedient sich dabei derselben Schnittführung, wie sie zur Oesophagotomia externa angegeben ist, und trägt das aus seinen Verbindungen sorgsam ausgelöste Divertikel an seinem Stiel ab. Vernähung der Oesophaguswunde, Tamponade und Einführung eines Schlundrohres, durch welches für die erste Zeit die Ernährung des Kranken besorgt wird.

Gutartige **Geschwülste der Speiseröhre** sind sehr selten. Es werden hier Lipome, Papillome und Fibrome beobachtet; letztere sind zuweilen langgestielt und hängen entweder tief in den Oesophagus herab oder werden gelegentlich nach oben bis in den Mund disloziert und können dann sogar zum Munde heraushängen. (s. auch Rachenpolypen S. 234).

Von den bösartigen Geschwülsten kommen Sarkome sehr selten, Karzinome dagegen relativ häufig zur Beobachtung. Bei der versteckten Lage der Speiseröhre können die in ihr wachsenden Tumoren sich lange Zeit hindurch der Wahrnehmung, sowohl seitens des Kranken, wie des Arztes entziehen. Sie rufen oft erst merkbare Erscheinungen hervor, wenn sie an Grösse so zugenommen haben, dass eine Ver-

Digitized by Google

engerung des Speiseröhrenlumens eingetreten ist und dadurch Schluckbeschwerden erzeugt werden. Handelt es sich um einen zirkulär sitzenden scirrhösen Tumor, d. h. um einen solchen, bei dem das wuchernde und narbig schrumpfende Bindegewebe einen grossen Teil des Karzinoms einnimmt, dann ist es weniger die Grösse der Geschwulst, als die narbige Schrumpfung, welche die Stenose bewirkt. Aehnlich wie bei den oben geschilderten entzündlich narbigen Strikturen werden auch bei den malignen Geschwülsten alle Grade der Verengerung auftreten können, sodass anfangs die Passagestörung nur für feste Speisen, später aber auch für Flüssigkeiten besteht. Nicht selten sieht man, dass karzinomatöse Stenosen, welche eine Zeitlang vollständig undurchgängig waren, plötzlich wieder durchgängig werden; es liegt das einmal an entzündlichen Schwellungen, die von dem oberflächlich ulzerierten Tumor aus die Umgebung befallen hatten und wieder geschwunden sind, und dann auch an dem zunehmenden nekrotischen Zerfall der Geschwulst. Die Lage des Tumors bezw. des Passagehindernisses wird man durch vorsichtige Sondierung mit einer elastischen Schlundsonde feststellen können. Da die normale Entfernung von der Zahnreihe bis zur Cardia bei Erwachsenen etwa zwischen 40 und 42 cm schwankt, so kann man leicht hiernach berechnen, in welcher Höhe man sich befindet. Auch die oben erwähnte Oesophagoskopie wird zu frühzeitiger Diagnosenstellung gute Dienste leisten können. Dass man über die Lage der Stenose auch durch Röntgenaufnahmen guten Aufschluss bekommen kann, ist oben bereits erwähnt worden. Im weiteren Verlauf wächst das Karzinom nicht selten in die Trachea, in einen Hauptbronchus, in die Lunge oder in die grossen Gefässe hinein. Inanition, Metastasen und interkurrente Pneumonien beschleunigen das Ende.

Die Mehrzahl der malignen Speiseröhrengeschwülste liegt so ungünstig, dass ihre Behandlung nur eine palliative sein kann. Nur wenn der Tumor im Hals-

Digitized by Google

teil des Oesophagus gelegen ist, kann an eine operative Entfernung der Geschwulst durch Resektion der Speiseröhre gedacht werden. Die palliative Behandlung besteht, solange ein Schlundrohr noch bis in den Magen geleitet werden kann, in regelmässiger Einführung eines solchen Rohres, mit dessen Hilfe eine Dilatation der verengten Stelle und eine auskömmliche Ernährung des Kranken stattfinden kann. Ist auch das nicht mehr möglich, dann bleibt nur die Anlegung einer Oesophagusfistel unterhalb des Tumors oder besser einer Magenfistel übrig, um die häufig bis aufs Aeusserste abgemagerten Kranken dem Hungertode zu entreissen. Als Radikaloperation ist die Ausführung der Oesophagusresektion zu erwähnen, die jedoch mit unseren bisherigen Hilfsmitteln nur möglich ist, wenn die zu resezierende Stelle im Halsteil der Speiseröhre liegt.

1. Oesophagotomia interna. Zu ihrer Ausführung bedarf man eines besonderen Instrumentes, des Oesophagotoms. Es ist das ein metallenes Schlundrohr, welches in seinem unteren Ende ein, mittels einer Zugvorrichtung ein- und ausschnappendes Messerchen trägt. Nachdem man das Instrument, dessen Anwendung niemals für Geschwülste, sondern nur für narbige Verengerungen in Frage kommen kann, bis in die Strikturstelle eingeführt hat, lässt man das Messerchen nach verschiedenen Seiten hervorfedern und kerbt die verengte Stelle damit mehrfach ein. Nachbehandlung mit dilatierenden Bougies. Das Verfahren muss jedoch als unchirurgisch bezeichnet werden und ist nicht zu empfehlen, denn man arbeitet im Dunkeln und kann damit heftige und unangenehme Blutungen erzeugen; überdies ist die Nachbehandlung sehr mühsam und der Erfolg ungewiss.

2. Oesophagotomia externa. Mit einem langen Schnitt an der Innenseite des Musc. sternocleidomastoideus geht man langsam präparierend in die Tiefe vor, durchschneidet den Musc. omohyoideus, zieht mit scharfen Haken kräftig den Musc. sternocleidomastoideus

Digitized by Google

lateralwärts, die langen Halsmuskeln medialwärts. Unter sorgfältiger Schonung der grossen Halsgefässe, die ebenfalls durch stumpfe Haken geschützt und nach aussen gezogen werden, dringt man weiter in die Tiefe vor, präpariert den hinteren Rand der Schilddrüse so frei, dass man den Schilddrüsenlappen nach innen dislozieren kann und gelangt nun auf den Oesophagus. Um diesen besser erkennen zu können, ist es zweckmässig, vor Beginn der Operation ein elastisches Schlundrohr einzulegen, welches man später von der Wunde aus in der Tiefe abtasten kann. Hat man sich vergewissert, dass man dicht auf der Speiseröhre sich befindet, dann schlingt man mit zwei Seidenfäden, wie es in Tab. 32 dargestellt ist, die Wand an und durchschneidet sie in der Längsrichtung zwischen den beiden Fäden. Jetzt kann von dieser Wunde aus entweder der in der Tiefe der Speiseröhre liegende Fremdkörper mit entsprechend gebogenen Schlundzangen gefasst und extrahiert werden oder es wird die freigelegte enge Stelle unter Leitung des Auges dilatiert oder inzidiert (kombinierte Oesophagotomie) oder schliesslich es wird die hier erreichbare Narbe oder Geschwulst evtl. durch Querresektion des Oesophagus exstirpiert. Die Naht der Oesophaguswunde über einem eingelegten Schlundrohr und die Tamponade der äusseren Wunde bilden den Schluss der Operation. Die Erfolge der Oesophagusresektion selbst in diesem, noch ganz gut zugänglichen Teile, können bisher als ermutigend nicht bezeichnet werden.

Der weiter unten intrathorakal gelegene Abschnitt des Oesophagus ist bisher für das Messer des Chirurgen fast ganz unzugänglich geblieben; die dahin zielenden Versuche scheiterten gewöhnlich an den Gefahren des eintretenden und kaum vermeidbaren doppelseitigen Pneumothorax. In neuester Zeit hat Sauerbruch versucht, durch ein sehr sinnreich erdachtes Verfahren, die Gefahren eines Pneumothorax zu umgehen. Um nämlich die Differenz zwischen dem negativen Druck des Pleuraraumes und der atmosphärischen Luft auf-

Digitized by Google

Tab. 32.

Oesophagotomia externa:

a) Arteria et vena thyreoid. sup.
b) Oesophagus.
c) Carotis communis.
d) Vena jugularis interna.
e) Musc. sternocleidomastoideus.
f und g) Musc. omo-hyoideus.
h) Musc. sterno-hyoideus.
i) Glandula thyreoidea.
k) Ramus descendens nervi hypoglossi.
l) Arteria et vena thyreoid. infer.

---

zuheben, hat Sauerbruch empfohlen, derartige Operationen in einer besonderen Kammer auszuführen, in der ein Druck herrscht, welcher geringer ist, als der atmosphärische, aber doch noch für den Operateur und Assistenten das ungestörte Arbeiten gestattet. Innerhalb der Kammer befindet sich der Körper des Patienten, während sein Kopf aus einem in der Kammer angebrachten, luftdicht abschliessbaren Loche nach aussen herausragt. Eröffnet man in einer solchen Kammer die Pleura, dann sieht man in der Tat, dass alle die Wirkungen des Pneumothorax ausbleiben. Die betreffende Lunge zieht sich nicht zurück, sie dehnt sich vielmehr frei und natürlich aus, wie es bei der nun fehlenden Druckdifferenz a priori angenommen werden musste. Das Verfahren Sauerbruchs lässt sich auch in umgekehrter Weise so anordnen, dass nur der Kopf des zu operierenden Patienten in einem Raum sich befindet, in dem der Kranke Luft unter Ueberdruck einzuatmen gezwungen ist (Brauer). Zur Zeit ist das Sauerbruch'sche Vorgehen noch nicht so weit gediehen, dass praktisch brauchbare Resultate damit erzielt werden konnten, doch ist zu hoffen, dass mit weiterer Vervollkommnung der Methode es schliesslich gelingen wird, auch die tiefen Teile des Oesophagus der Operation zugänglich zu machen, ohne das Leben des Patienten allzusehr zu gefährden.

Digitized by Google

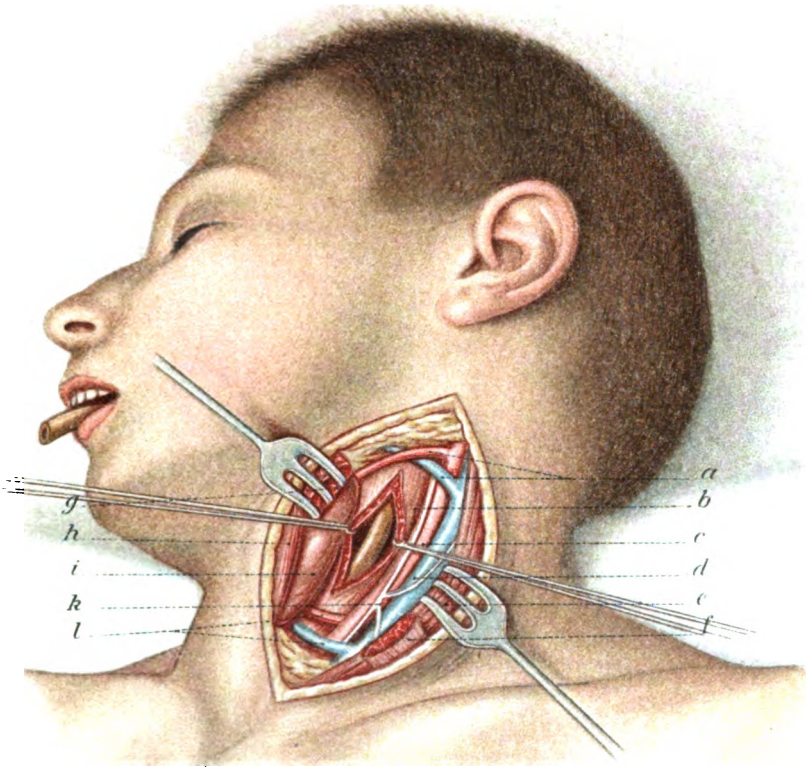

Digitized by Google

Digitized by Google

XIV. Chirurgie der Thoraxwand.

Die **Missbildungen** des Thorax sind nicht sehr häufig und überdies nur von geringem chirurgischen Interesse. Es werden beobachtet:

1. Kongenitale Muskeldefekte, hauptsächlich im Bereich des Musc. pectoralis major, der ganz oder teilweise fehlen kann; in letzterem Fall ist kaum eine Funktionsstörung bemerkbar.

2. Angeborene Defekte des Sternums; es handelt sich entweder um Spaltung allein des Processus ensiformis oder des ganzen Brustbeins oder um ein unvollkommenes Wachstum des Sternums, das in schlimmsten Fällen sogar ganz fehlen kann.

3. Trichterförmige Einziehung des unteren Sternalteiles, die nach Ebstein „Trichterbrust" genannt wird.

4. Angeborene Lungenhernie, die sich durch eine Lücke infolge Rippendefektes oder im Interkostalraum bei jeder stossweisen Exspiration nach aussen vorwölbt.

Bei den **Verletzungen der Thoraxwand** müssen wir subkutane, durch Quetschung bedingte, von den penetrierenden unterscheiden.

Starke Kontusionen des Thorax, welche zu einer plötzlichen Raumbeengung führen — dasselbe gilt auch für ähnliche Quetschungen des Abdomens — rufen einen interessanten Symptomenkomplex hervor, dessen hervorstechendstes Merkmal in der Entstehung kleinster, dicht bei einander stehender Hautblutungen des Gesichts und Halses, selten auch an Brust und Arm, beruht. Man spricht in solchen Fällen von „Stauungsblutungen nach Rumpfkompression" (Braun) oder abgekürzt von „Druck-

Digitized by Google

Tab. 33.

Stauungsblutungen nach Rumpfkompression, dadurch entstanden, dass das Kind unter die Plattform eines elektrischen Strassenbahnwagens geriet. Man sieht die scharflinige Absetzung der Blutungen am Halse an der Stelle des Hemdkragens. Hautabschürfungen an Stirn und Schläfe, subkonjunktivale Blutung. Fractura claviculae sin.

stauung" (Perthes). Die Erklärung für das Zustandekommen der Blutungen liegt in der plötzlichen intrathorakalen Drucksteigerung, durch welche eine Rückstauung des Blutes in den grossen Venen eintreten muss. Hierdurch wird der Druck in den Kapillaren und kleinen Venen so gesteigert, dass diese Gefässe platzen, sofern sie nicht durch einen Gegendruck daran gehindert werden. Da die Vena jugularis interna gar keine, die Vena jugularis externa nur einige insuffiziente Klappen besitzt, dringt die dem Blutstrom entgegengesetzte Blutwelle hier unbehindert vorwärts, und darin liegt auch die Erklärung dafür, dass die Stauungsblutungen hauptsächlich im Gebiete dieser Venen auftreten. Zuweilen macht der überstarke Druck auch die Klappen der Vena subclavia und axillaris insuffizient, und dann kann sich die Blutung auch bis auf Brust und Arm ausdehnen. Eine Unzahl punkt- bis stecknadelkopfgrosser, ganz dicht bei einander stehender Blutpunkte gibt dem Gesicht ein schmutzig graublaues, zyanotisches Aussehen. Die Blutungszone schneidet an den Stellen, an denen ein Gegendruck die Bildung der Ekchymosen verhindert hat, mit einer scharfen Linie ab, und zwar genügt der Widerstand, den das am Halse zugeknöpfte Hemd der Stauung entgegensetzt. (Tab. 33.) Das Gesicht erscheint gedunsen und zuweilen besteht beiderseits eine Protrusio bulbi.

Falls nicht gleichzeitig durch die Quetschung schwere Verletzungen innerer Organe stattgefunden haben, ist die Prognose der Stauungsblutung als günstig zu bezeichnen. Die Verletzten erholen sich bei ruhiger Bettlage und kühlen Umschlägen auf Gesicht

Digitized by Google

Digitized by Google

Digitized by Google

und Kopf sehr bald, die Blutungen sind häufig schon nach wenigen Tagen verschwunden.

Schwere Quetschungen des Thorax, wie sie durch Ueberfahrenwerden, durch Verschüttung und durch Einklemmungen z. B. in einen Fahrstuhl oder zwischen zwei Eisenbahnpuffern nicht selten zustande kommen, können auch Läsionen der Lunge, des Herzens, der grossen Gefässe und des Zwerchfelles hervorrufen. Bei Kindern mit sehr elastischem Thorax können diese Organverletzungen entstehen, ohne dass gleichzeitig Frakturen der knöchernen Brustwand vorhanden sind. Inbetreff der Verletzungen von Lungen und Herz sei auf das die Chirurgie dieser Organe besonders behandelnde Kapitel verwiesen.

Auf die Zerreissung grosser Gefässe weist die starke Anämie und der meist schnell eintretende Verblutungstod hin. Die Folgen eines Zwerchfellrisses machen sich, wenn die Verletzung die linke Zwerchfellhälfte betrifft, gewöhnlich durch die akute Entstehung eines sogenannten traumatischen Zwerchfellbruches bemerkbar. Es handelt sich dabei jedoch um keine echte Hernie, sondern um einen Prolaps von Eingeweiden in die linke Brusthöhle durch den entstandenen Zwerchfellriss hindurch. Auf der rechten Seite verhindert die Lage der Leber ein ähnliches Vorkommnis. Die Zeichen eines solchen Zwerchfellbruches sind: 1. die Verlagerung des Herzens nach der rechten Seite; 2. der helle Darmschall über der linken Pleura, welcher einen Pneumothorax vortäuscht; 3. die durch die Verlagerung von Magen- oder Darmteilen in den Brustfellraum bedingten abdominellen Störungen: Uebelkeit, Erbrechen, Leibschmerzen; diese Symptome können durch eine gleichzeitig vorhandene Einklemmung von Magen oder Darm noch wesentlich gesteigert werden.

Ist durch die angegebenen Symptome die Ruptur des Zwerchfells sichergestellt, dann ist die operative Freilegung und Reposition der Eingeweide — am besten von einem Bauchschnitt aus — indiziert.

Digitized by Google

Das Vorkommen angeborener Lungenhernien ist oben bereits erwähnt worden. Es gibt aber auch erworbene Lungenbrüche, welche durch subkutane Zerreissung eines Interkostalraumes bei intakter äusserer Haut entstehen. In solchen Fällen bildet sich bei jedem Pressen und besonders stark beim Anhusten, eine Vor-

Fig. 185. Lungenhernie im linken 5. Interkostalraum, während der Kranke presst.

wölbung, welche in dem in Fig. 185 abgebildeten Fall die Grösse eines Hühnereies hatte und im 5. Interkostalraum unterhalb der linken Mamille hervortrat (Bickel.) Bei ruhiger Exspiration (Fig. 186) entstand eine starke Einziehung der äusseren Haut; besondere Störungen werden durch solche Lungenhernien ge-

Digitized by Google

wöhnlich nicht hervorgerufen; das Grösserwerden des Bruches lässt sich leicht durch einen passenden Pelottenverband verhindern.

Die **Frakturen des Sternums** können durch äussere Gewalten und durch Muskelzug bewirkt werden. Ein

Fig. 186. Dieselbe Lungenhernie bei ruhiger Exspiration.

direkter Schlag gegen das Brustbein, Ueberfahrenwerden des Körpers, ein Fall aus grösserer Höhe mit Aufschlagen der Brust auf einen harten Körper sind gewöhnlich die Ursachen; auch ein übermässig starker Muskelzug durch krampfhaftes Ueberbiegen des Körpers nach hinten, z. B. bei tetanischen Krämpfen, oder bei

Digitized by Google

einer vor Schmerz sich krümmenden Gebärenden vermag einen Bruch des Sternums herbeizuführen. Die Bruchstelle liegt häufiger zwischen Manubrium und Corpus sterni als weiter abwärts, und das Manubrium verschiebt sich entweder vor und hinter das untere Brustbeinende. Die Dislokation nach hinten kann zuweilen so stark sein, dass durch Druck auf die Trachea ein Respirationshindernis verursacht wird. Die Art der Verletzung, die Schmerzhaftigkeit bei den Versuchen, den Oberkörper zu beugen oder zu strecken und die leicht fühlbare Knochendislokation lassen die Diagnose leicht stellen. Die Behandlung besteht in ruhiger Rückenlage; durch ein unter den Rücken geschobenes Kissen wird sich auch eine Besserstellung der verschobenen Fragmente häufig erzielen lassen.

Zu **Rippenfrakturen** kommt es entweder durch einen direkten Schlag auf die Rippen oder durch Kompression des Thorax, als deren Folge eine übermässige Ueberbiegung der Rippen eintritt. Der letztgenannte Mechanismus der Fraktur bedingt es, dass hierbei nicht nur eine grössere Zahl von Rippen einzubrechen pflegt, sondern dass auch, besonders bei seitlichen Quetschungen, die Rippen an zwei Stellen (Fig. 187), häufig in der Nähe des Sternal- und Wirbelansatzes einknicken.

Die Symptome eines Rippenbruches hängen teils von dem Knochenbruche als solchem, teils von den gesetzten Nebenverletzungen ab. Die Verletzten klagen über intensive Stiche in der betreffenden Brustseite bei jedem Versuch zu atmen, nicht selten sieht man auch, dass die verletzte Seite bei der Atmung zurückbleibt. Von grosser Wichtigkeit ist der auszulösende Bruchschmerz, nicht nur durch Druck auf die Stelle der Fraktur, sondern auch, wenn man auf dieselbe Rippe von einer entfernteren Stelle her einen Druck ausübt; da, wo durch darüberliegende starke Muskelmassen die genauere Abtastung der Rippen unmöglich gemacht wird, ist der Bruchschmerz das einzige direkte Bruchsymptom. An bequemer zugänglichen Stellen, wie an

Digitized by Google

den seitlichen und vorderen Thoraxpartieen, wird man gewöhnlich auch die Dislokation der Knochenstücke fühlen und Krepitationsgefühl auslösen können. Sehr häufig entstehen bei Rippenbrüchen Nebenverletzungen der Pleura und der Lunge dadurch, dass die gebrochene Rippe im Augenblick der Verletzung nach innen eingedrückt wird und dabei eine Zerreissung der

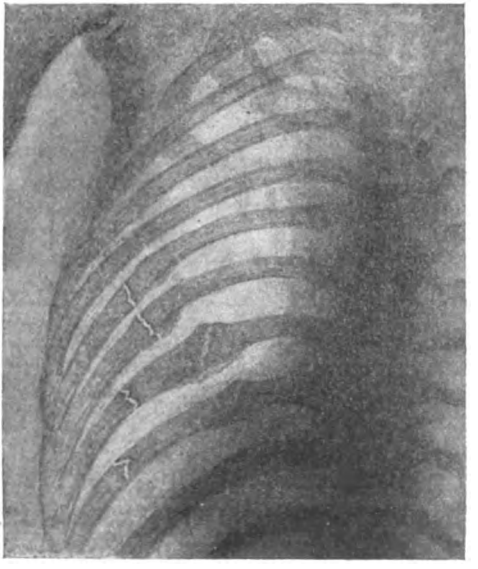

Fig. 187. Multiple Rippenbrüche infolge von seitlicher Thoraxquetschung (Röntgenaufnahme). Beginnende Callusbildung.

Pleura costalis und eine Anspiessung der Lunge selbst bewirkt. Die Folge hiervon ist erstens das Auftreten blutigen Sputums, dann eine Blutung in den Pleuraraum und drittens der Austritt von Luft in die Pleura und weiter in das subkutane Zellgewebe. Die Blutung in die Pleura (Haemothorax) nimmt nur selten bedrohliche Formen an; aber auch, wenn fast der ganze

Digitized by Google

Pleuraraum mit Blut erfüllt ist, liegt meist keine Veranlassung vor, operativ durch Punktion oder Inzision die Blutmassen zu entfernen. Denn in der zunehmenden Blutmenge, durch welche die angerissene Lunge schliesslich fest komprimiert wird, liegt gleichzeitig ein Heilungsvorgang, der den weiteren Blutaustritt aus der Lunge verhindert. Der Luftaustritt führt zunächst zur Entstehung eines akuten Pneumothorax, dann aber, indem die Luft bei der Exspiration in das subkutane Zellgewebe eingepresst wird, zur Bildung eines Hautemphysems, welches einmal durch die gedunsene Auftreibung der Haut, dann auch durch das charakteristische Knistergefühl beim Betasten der geschwellten Hautpartien erkennbar wird. Gewöhnlich dehnt sich das Hautemphysem von der Frakturstelle aus eine Strecke weit über die ganze Brust hin, bildet sich aber nach einigen Tagen wieder spontan zurück; nur in besonderen Fällen nimmt es so hohe Grade an, dass schliesslich fast die ganze Haut des Körpers davon ergriffen ist. Der Anblick eines solchen Kranken erinnert an das Bild eines Tauchers, dessen Anzug mit Luft aufgeblasen ist; sein Körper wird dadurch bis zur völligen Unkenntlichkeit verunstaltet. Solche exzessiven Grade von Emphysem stellen unter Umständen ein bedrohliches Respirationshindernis dar; sie können aber nur zustande kommen, wenn besondere anatomische Verhältnisse vorliegen. Aehnlich wie ein zunehmender Bluterguss der Pleura durch Kompression der Lunge einen spontanen Heilungsvorgang bildet, wird auch ein hochgradiger Pneumothorax die Lunge so fest nach oben und innen gegen ihren Hilus hin komprimieren, dass sie schliesslich an der Atmung sich gar nicht mehr beteiligt, also auch keine Luft mehr aus der Rissstelle herauspressen kann. Nur, wenn eine Verlötung der Pleurablätter durch vorangegangene Pleuritis vorliegt und es damit der Lunge unmöglich gemacht ist, sich zu retrahieren, kann es zu so hochgradigem universellem Hautemphysem (Fig. 189) kommen.

Digitized by Google

Die Behandlung der Rippenfraktur hat in erster Linie dafür zu sorgen, dass die bei jedem Atemzug durch Aneinanderreiben der Fragmente ausgelösten Schmerzen gemildert werden. Das erreicht man, indem man dem Verletzten innerlich etwas Morphium gibt und durch einen zweckmässig angelegten Verband die betreffende Thoraxhälfte so fixiert, dass sie die Atmungsexkursionen nur in geringem Masse mitmachen kann. Zu dem Zweck legt man, wie es in Fig. 188 dargestellt ist, eine Reihe von dachziegelförmig sich deckenden Heftpflasterstreifen um die verletzte Brustseite herum, und zwar soll jeder Streifen auf der Mitte des Sternums beginnen und an der Wirbelsäule enden. Mit 6—8 solcher Streifen von etwa 4—5 cm Breite kommt man gewöhnlich aus. In ruhiger Bettlage und mit Eisblase auf der verletzten Seite gehen sowohl die Pleurablutergüsse, wie das Hautemphysem fast immer spontan zurück. Nimmt ausnahmsweise das Emphysem den oben geschilderten bedrohlichen Umfang an, dann kann man sich, wie



Fig. 188. Heftpflasterverband bei Rippenfraktur.

Digitized by Google

in dem in Fig. 189 abgebildeten Fall gezwungen sehen, durch einige grosse Inzisionen, die in der Gegend der verletzten Rippe anzulegen und bis in das subkutane Bindegewebe zu führen sind, der Luft einen Weg nach aussen zu schaffen. Indem man gegen diese Inzisionsstellen die Haut von weither ausstreicht, gelingt es, die Lebens-

Fig. 189. Universelles Hautemphysem bei Rippenfraktur.

gefahr zu beseitigen. Fig. 190 zeigt das Bild desselben Patienten, nachdem das Hautemphysem resorbiert war.

Die Prognose der Rippenfrakturen ist im Ganzen als eine günstige zu bezeichnen, wenngleich nicht selten dauernde Beschwerden, die durch Pleuraverwachsungen bedingt sind, zurückbleiben.

Die **penetrierenden Verletzungen** der Thoraxwand, Stich- und Schusswunden sind, abgesehen

Digitized by Google

von den Läsionen, die die grossen Gefässe, Lungen und Herz dabei erleiden können (s. Kapitel XVI u. XVII) besonders gefährlich, wenn sie im Bereich der Arteria mammaria interna gelegen sind, denn die dicht hinter dem Gefäss liegende Pleura costalis wird fast immer gleichzeitig mit verletzt, und durch den negativen Druck, der im Pleuraraum herrscht, wird eine so starke Saugwirkung ausgeübt, dass trotz des nicht so grossen Kalibers der Arterie bei nicht rechtzeitiger

Fig. 190. Derselbe Patient wie in Fig. 189 nach dem Verschwinden des Hautemphysems und nach Heilung des Rippenbruches.

Hilfe der Verblutungstod eintritt. Man muss sich deshalb die anatomische Lage dieses Gefässes genau gegenwärtig halten. Die Art. mammaria interna entspringt aus der Art. subclavia und verläuft an der Hinterfläche der Rippenknorpel zu beiden Seiten des Sternums, etwa 1 cm vom Sternalrand entfernt (Fig. 182) ziemlich geradlinig nach abwärts bis zum 5. oder 6. Rippenknorpel, wo sie sich in ihre Endäste teilt. Entspricht also die Verletzungsstelle dieser Linie, treten

Digitized by Google

ausserdem die Zeichen der Anaemie in bedrohlicher Weise auf und ist überdies ein schnell zunehmender Flüssigkeitserguss in der betreffenden Pleurahöhle nachweisbar, dann schreite man sofort zur Unterbindung des Gefässes. Dieses an der Verletzungsstelle selbst in dem betreffenden Interkostalraum aufzusuchen, ist nicht zweckmässig, weil meist durch die Art der Verletzung die Orientierung sehr erschwert ist und weil die Stümpfe des durchschnittenen Gefässes sich retrahiert haben und in dem engen zur Verfügung stehenden Raum schwer auffindbar sind. Es ist deshalb zweckmässiger, den Interkostalraum sowohl oberhalb, wie unterhalb der verletzten Stelle durch einen kleinen, etwa 3 cm langen Querschnitt zu eröffnen und die Unterbindung an diesen beiden Stellen, also am zuführenden und abführenden Gefässende vorzunehmen. Der Schnitt durchtrennt beide Lagen der Interkostalmuskeln, hinter denen, in ein lockeres Fettgewebe eingehüllt, die Gefässe liegen, medial die Vene, lateral die Arterie. Hinter den Gefässen liegt jetzt nur noch die Fascia endothoracica und die Pleura, deshalb muss man, um diese nicht mitzuverletzen, die Isolierung und Umstechung des Gefässes mit einer Dechamps'schen Nadel mit grösster Vorsicht machen.

Die Verletzung des Zwerchfelles und die grosser Blutgefässe kann auch durch Stich- oder Schusswunden stattbaben; es gilt für sie dasselbe, was oben bei der Besprechung ihrer subkutanen Verletzung gesagt worden ist.

Die Verletzung des Ductus thoracicus hat auf S. 277 bereits Erwähnung gefunden.

Entzündungen des Thorax. Die an der äusseren Haut des Thorax auftretenden Entzündungen, Furunkel, Abszesse — man denke an ein Empyema necessitatis! Seite 397 — Phlegmonen und Erysipele bieten keine Besonderheiten dar, die für diese Lokalisation charakteristisch wären. Dasselbe gilt für die chronischen Hautentzündungen, für tuberkulöse Geschwüre, für Lupus, sowie für syphilitische Exantheme und Ulcera.

Digitized by Google

Akute Entzündungen der knöchernen Thoraxwand kommen nicht sehr häufig vor. Meist durch den gewönlichen Erreger der Osteomyelitis, den Staphylococcus pyogenes aureus, dann aber auch durch andere Bakterien, Streptokokken, Typhusbazillen etc. hervorgerufen, setzt die Krankheit mit stürmischen Allgemeinerscheinungen ein, mit hohem Fieber, intensiver Schmerzhaftigkeit an der betreffenden Stelle der Rippe oder des Sternums und einer schnell sich entwickelnden Anschwellung daselbst. Als Ausgangspunkt liegt entweder eine Periostitis oder häufiger eine zentrale Knochenmarkseiterung zugrunde. Die Entzündung dringt mehr und mehr gegen die Haut vor, es bildet sich ein Abszess und, wenn es sich um eine Knochenmarkseiterung handelte, im weiteren Verlauf ein Knochensequester. Häufig tritt die Krankheit an verschiedenen Stellen des Körpers zu gleicher Zeit auf, sodass dann die Rippen- oder Sternumosteomyelitis nur die eine von mehreren Lokalisationen darstellt.

Die Behandlung hat in frühzeitiger Inzision zur Entleerung des Eiters evtl. in Entfernung des Sequesters oder bei grösseren Zerstörungen in einer Resektion des erkrankten Rippen- oder Brustbeinstückes zu bestehen.

Häufiger als diese akuten Knochenentzündungen sind die chronischen, auf tuberkulöser Basis. Auch diese sind oft an der Rippe nur eine Teilerscheinung einer auch an verschiedenen anderen Körperstellen auftretenden Tuberkulose; sie sind auch nicht immer primär in der Rippe oder im Sternum selbst entstanden, sondern zuweilen von einem abgesackten pleuralen Käseherd aus auf den Knochen übergegangen und haben ihn sekundär zur kariösen Einschmelzung gebracht. Der klinische Verlauf der Erkrankung beginnt nicht selten mit der Bildung eines kalten Abszesses über der Stelle des Knochenherdes; im weiteren Verlauf wird die bedeckende Haut mehr und mehr verdünnt, schliesslich vom Eiter durch-

Digitized by Google

brochen. Es bleibt dann eine mit blassen, schwammigen Granulationen versehene Fistelöffnung bestehen, durch die man mit der Sonde auf rauhen kariösen Knochen stösst. Die Behandlung besteht in ausgiebiger Freilegung des tuberkulösen Herdes, in Ausschabung der tuberkulösen Granulationen und käsig nekrotischen Massen mit dem scharfen Löffel und in Resektion des erkrankten Knochenstückes bis ins Gesunde.

Syphilitische Entzündungen des Sternums und der Rippen sind sehr selten; hie und da bilden sich Gummiknoten im Sternum, die langsam erweichen, schliesslich die Haut darüber nekrotisieren und durchbrechen können, sodass ein scharfrandiges Geschwür entsteht. Besonders ist zu erwähnen, dass die, an den Extremitätenknochen nicht selten zu beobachtende Periostitis ossificans an den Rippen kaum jemals zu sehen ist.

Fig. 191.
Gestieltes Lipom der Achselhöhle.

Die Geschwülste des Thorax. Von der oberflächlichen und tiefen Lage der den Thorax bedeckenden Weichteile gehen relativ häufig Geschwülste aus, und zwar gutartige mehr als bösartige. Zu den gutartigen Geschwülsten gehören Lipome, Lymph- und Haemangiome, Fibrome und Osteome.

Die Lipome kommen hier, wenn auch nicht so häufig, wie in der Nacken- und Schulter-

Digitized by Google

gegend, doch immerhin recht oft vor und treten sowohl solitär wie multipel auf. Auch symmetrische Lipome (s. S. 297, Fig. 162) werden nicht so ganz selten hier beobachtet. Ein Lipom, welches gestielt in der Achselhöhle herunterhängt und zu einer ganz umfangreichen Geschwulst herangewachsen ist, zeigt die Abbildung Fig. 191. Der in Fig. 192 abgebildete Patient zeigt eine Unzahl von kirsch- bis faustgrossen Lipomen, welche das subkutane Gewebe der ganzen Thoraxhaut und darüber hinaus des Gesässes und Oberschenkels erfüllen.

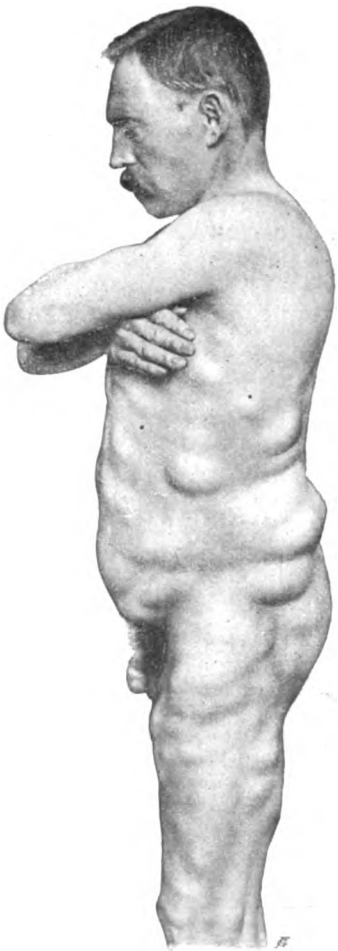

Fig. 192. Multiple Lipome.

Beschwerden werden durch solche Lipome gewöhnlich nur infolge der Grössenzunahme der Geschwulst hervorgerufen. Nur selten treten Schmerzen darin auf, wahrscheinlich, weil dann eine sensible Nervenfaser durch den Tumor komprimiert wird. Man erkennt die Lipome hauptsächlich an ihrer weichen Konsistenz, an ihrem gelappten Bau, an ihrer Verschieblichkeit auf der Unterlage und an ihrem langsamen, meist über viele Jahre sich erstreckenden Wachstum. Die Exstirpation ist sehr einfach und das

Digitized by Google

Tab. 34.

Multiple, über den ganzen Körper verstreute, teils teleangiektatische (Hand und Kopf), teils kavernöse (Rumpf) Angiome.

Notwendige darüber bereits auf S. 297 gesagt worden. Die Indikation zur operativen Entfernung der Lipome ist nur gegeben, wenn sie durch ihr Grössenwachstum oder durch besonders ungünstige Lage lästig werden oder wenn sie Schmerzen verursachen.

Lymphangiome werden hie und da im subkutanen Zellgewebe entweder diffus ausgebreitet oder als zirkumskripte Geschwülste beobachtet, welch letztere mit Vorliebe ihren Sitz in der Gegend der Achselhöhle oder an der Peripherie der Brustdrüse (Fig. 193) haben. Es sind gewöhnlich kavernöse Lymphangiome, die sich, wenn sie zirkumskript sind, ohne Schwierigkeit exstirpieren lassen. Die diffusen dagegen erstrecken sich, wie ich es in einem Fall sah, zuweilen so weit über die ganze Haut der Brust und des Abdomens, gehen auch so in die Tiefe weiter, dass eine Radikaloperation nicht ausführbar ist. Die Geschwülste zeichnen sich durch ihre weiche Konsistenz, durch ihr langsames Wachstum, durch ihre Verschieblichkeit und besonders auch dadurch aus, dass ihr Inhalt sich bis zu einem gewissen

Fig. 193. Lymphangiom lateral und oberhalb der rechten Brustdrüse.

Digitized by Google

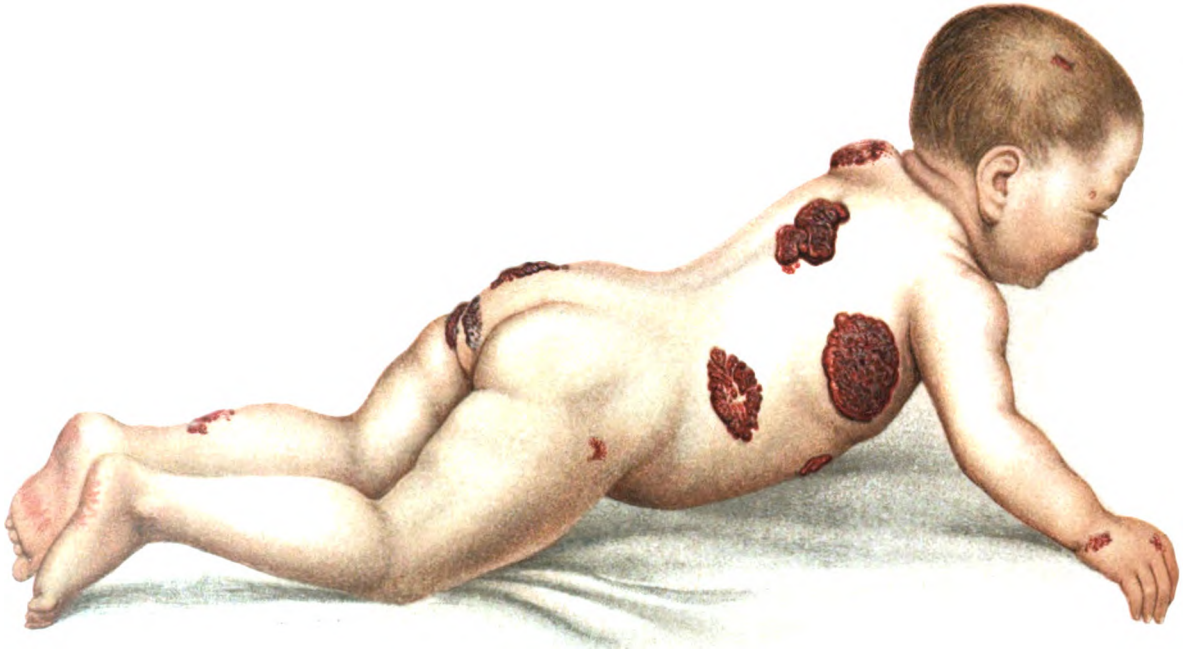

Digitized by Google

Digitized by Google

Grade wegdrücken lässt, doch nach Aufhören des Druckes alsbald wieder hervorquillt.

Die Haemangiome der Thoraxhaut treten häufig multipel auf. Teleangiektasien und kavernöse Angiome, sowie Naevi vasculosi kommen unter Umständen bei ein und demselben Individuum nebeneinander vor. In Tab. 34 erblicken wir ein Kind, dessen Thoraxhaut mit einer grösseren Anzahl hahnenkammartiger, blutroter, flach prominenter kavernöser Angiome bedeckt ist; daneben sieht man am Unterschenkel, an der Hüfte, an der Hand, im Gesicht und auf dem Kopfe kleine, mehr dem Charakter der Teleangiektasie entsprechende Angiomflächen. Der Verlauf und die Behandlung entspricht dem auf S. 53 bereits Angeführten.

Die Fibrome treten meist multipel auf; Fig. 194 gibt das Bild eines Negers wieder, dessen Körper mit unzähligen Fibromen bedeckt ist. In der Thoraxhaut stehen sie ganz besonders dicht beieinander und sind hier stecknadelkopf- bis walnussgross. Ihren Ausgangspunkt nehmen sie zuweilen von den Bindegewebsscheiden der Nerven und bilden dann lappige, elephantiastisch überhängende Geschwülste, die zu enormer Grösse anwachsen können (Neurofibrome). Reine Fibrome und Neurofibrome kommen nicht selten nebeneinander vor; am linken Arm des abgebildeten Patienten mit universeller Fibromatose erkennt man ein solches Neurofibrom.

Eine Indikation zur operativen Beseitigung der Geschwülste liegt nur vor, wenn sie durch ihre Grösse und Lage Belästigungen verursachen oder wenn sie schmerzhaft sind, oder wenn das schnellere Wachstum und die derbere Konsistenz den Verdacht auf maligne Degeneration erwecken.

An den Rippen und am Sternum sieht man zuweilen Exostosen, d. h. harte, höckrige, knöcherne Auswüchse, die sehr langsam an Grösse zunehmen. Sie treten mit Vorliebe multipel auf, bilden sich nur im Wachstumsalter und bevorzugen die Epiphysen-

Digitized by Google

gegenden. Schneidet man eine solche Exostose der Länge nach auf, dann findet man meist nur im Zentrum

Fig. 194. Universelle Fibromatose. Neurofibrom am linken Arm.

einen Knochenkern, während die Peripherie aus Knorpelgewebe besteht. Ausserdem werden auch breitbasig

Digitized by Google

aufsitzende Enchondrome und Osteome am knöchernen Thorax beobachtet. Das Wachstum all dieser Knorpel- und Knochenwucherungen geht sehr langsam vor sich und kann sich über viele Jahre erstrecken; ihre Entfernung ist angezeigt, wenn sie durch ihre Grösse lästig werden oder wenn sie durch Druck auf sensible Nerven Schmerzen verursachen. Die Operation besteht in der Abmeisselung an der Basis und macht gewöhnlich keinerlei Schwierigkeit.

Schnell wachsende Enchondrome müssen den Verdacht auf sarkomatöse Degeneration erwecken. Von den bösartigen Geschwülsten kommen in der Thoraxwand fast nur Sarkome zur Beobachtung. Sie gehen von der Fascie, vom Periost oder vom Knochen aus und stellen mikroskopisch entweder Spindelzellen- oder kleinzellige Rundzellen-Sarkome oder vom Knochenmark ausgehende Riesenzellensarkome oder Chondro- und Osteosarkome dar. Je weicher die Konsistenz des Sarkoms ist, desto schneller pflegt das Wachstum zu sein. Die Sarkome der Thoraxwandung wachsen manchmal zu enormen Geschwülsten heran, die rings um den Thorax eine harte, panzerartige, unförmige Masse bilden, sodass sie sehr bald als inoperabel betrachtet werden müssen.

Die Prognose der Thoraxsarkome ist als ungünstig zu bezeichnen und nur, wenn es frühzeitig gelingt, die Geschwulst breit im Gesunden zu exstirpieren, wird man noch mit einiger Wahrscheinlichkeit auf eine Dauerheilung rechnen können. Man darf aber nicht vergessen, dass häufig schon zu einer Zeit, in der die radikale Entfernung der Geschwulst noch möglich war, doch bereits Metastasen in den inneren Organen, besonders in den Lungen vorhanden waren, die trotz der Operation das baldige Ende des Patienten herbeiführen.

Für die Operation der Thoraxsarkome lassen sich bestimmte Regeln nicht aufstellen, die Ausführung hängt ganz von der Grösse und dem Sitz der Geschwulst, sowie von der Wucherung in die Tiefe ab (Gefahr der Pleuraverletzung!).

Digitized by Google

XV. Chirurgie der Brustdrüse.

Missbildung. Auf eine kongenitale Entwicklungsstörung ist das Vorkommen von Nebenbrustdrüsen zurückzuführen. Normalerweise geht die Entwicklung der Mamma von einer sogenannten Milchleiste aus, welche von der Wurzel der obern Extremität zu der der untern Extremität derselben Seite verläuft; während der grösste Teil der Leiste sich beim Menschen zurückbildet, bleibt jederseits nur eine Stelle als Brustdrüse zurück. Doch können bei der Hemmung in der normalen Rückbildung entweder ausgebildete überzählige Brustdrüsen oder überzählige Mamillen bestehen bleiben. An denselben Stellen können aber auch aus restierenden Brustdrüsenkeimen sowohl gutartige, wie bösartige Geschwülste entstehen. Die in Fig. 195 eingezeichnete Linie entspricht dem Verlauf der Milchleiste und bezeichnet die Stellen, an denen überzählige Brustdrüsen vorkommen können.

Die akute **Entzündung der Brustdrüse,** Mastitis acuta, steht in enger Beziehung zu dem Geschlechtsleben der Frau und tritt hauptsächlich während des Stillens auf. Als Eingangspforte für die Infektionserreger dienen fast immer kleine Schrunden an der Mamille, welche an der hier besonders bei Erstgebärenden sehr zarten Haut durch die Saugbewegungen des Kindes leicht entstehen können. Derartige Fissuren der Brustwarze sind häufig so schmerzhaft, dass es der Mutter unmöglich gemacht wird, ihr Kind

Digitized by Google

weiter zu stillen. Die akute Entzündung setzt mit Fieber und intensiver Schmerzhaftigkeit ein und man fühlt zunächst an zirkumskripter Stelle ein auf Druck sehr empfindliches Infiltrat. In seltenen Fällen wird bei geeigneter Behandlung die Entzündung durch langsame Resorption wieder zurückgehen, meist aber kommt es zur eitrigen Einschmelzung, welche durch den Nachweis der Fluktuation und bei oberflächlich gelegenen Abszessen durch die Schwellung und Rötung der Haut erkannt werden kann. Der Bildung eines oder nicht selten auch mehrerer Abszesse steht bei schwerer Infektion die diffuse phlegmonöse Entzündung der Brustdrüse gegenüber.

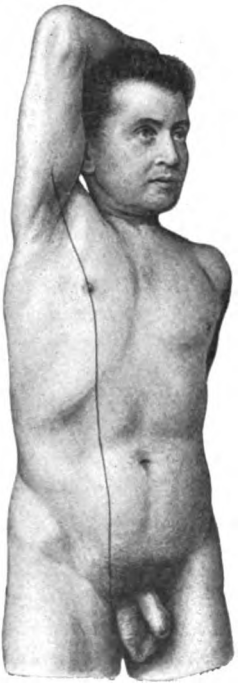

Fig. 195.
Verlauf der „Milchleiste".

Für die Behandlung der akuten Mastitis galt bisher der Grundsatz, in allen den Fällen, in welchen durch Hochlagerung der Brust mittels Anwickelung eines Suspensorium mammae und durch heisse Umschläge eine Resorption des entzündlichen Infiltrates innerhalb kurzer Zeit nicht zu erzielen war, durch breite Inzision dem Eiter bequemen und ausgiebigen Abfluss zu verschaffen. Diese Einschnitte müssen, um Verletzungen der Ausführungsgänge zu vermeiden, radiär angelegt werden.

In jüngster Zeit ist durch die Einführung der Bier'schen Stauung die Behandlung auch der Mastitis in neue Bahnen gelenkt worden. Da das Verfahren gerade bei dieser Erkrankung vielfach mit bestem Erfolge angewandt wird, so möchte ich hier mit einigen Worten auf die Begründung, welche

Digitized by Google

Bier seiner Methode gibt und auf ihre bisherige Beurteilung eingehen.

Nach Bier spielt die Hyperämie bei einer grossen Reihe wichtiger Lebenserscheinungen eine grosse Rolle, so beim Wachstum, bei jeder Regeneration, bei der Zeugung, Fortpflanzung und bei der Reaktion auf Fremdkörper im weitesten Sinne (Bakterien, chemische Substanzen). Diese natürliche Tätigkeit des Körpers muss nachgeahmt werden und lässt sich mit bestem Erfolge durch künstliche Erzeugung von Hyperämie für Heilzwecke verwerten. Durch richtige Anwendung der Hyperämie wird nach Bier 1. eine schmerzstillende, 2. eine Bakterien tötende und abschwächende, 3. eine resorbierende Wirkung erzielt. (Die Steigerung der Resorption tritt erst nach Aufhebung der Blutstauung auf; während derselben ist sie vermindert.) Zwei Wege können zur Erreichung dieses Zieles eingeschlagen werden: die Erzeugung aktiver Hyperämie, indem man in das betreffende Gefässnetz mehr Blut einströmen lässt, und die Erzeugung passiver Hyperämie, wenn das betreffende Gefässnetz durch Hemmung des venösen Abflusses stärker gefüllt wird. Aktive Hyperämie lässt sich am praktischsten durch Wärmeapplikation erzielen, und zwar in Form von Umschlägen mit Brei, Moor, Schlamm, ferner durch strahlende Wärme, durch heissen Sand, durch Thermophore und durch heisse Luft. Bei Anwendung des letztgenannten Mittels lassen sich die höchsten Hitzegrade bis zu 100 bis 115° ertragen.

Der Körper selbst schützt sich gegen übermässig hohe Wärmegrade durch lebhafte Schweissverdunstung und durch starke Durchströmung des erwärmten Körperteiles mit arteriellem Blut, welches in diesem Falle direkt als Kühlstrom wirkt. Da bei starker Hitzeeinwirkung auf äussere Körperteile das jetzt hier schneller durchströmende Blut aus den Eingeweiden hierher gezogen werden muss, so ist die natürliche Folge hiervon, dass auch alle anderen Glieder und

Digitized by Google

oberflächlichen Teile an der vermehrten Blutdurchströmung Anteil haben müssen. Durch den dabei entstehenden regeren Stoffwechsel werden deshalb auch an anderen, als an den behandelten Stellen Besserungen und Heilungen auftreten können.

Die aktive Hyperämie eignet sich besonders zur Behandlung chronischer und nicht bakterieller Krankheiten bezw. für die Folgen derselben; sie ist in hohem Grade befähigt, eine resorbierende Wirkung auszuüben.

Die passive Hyperämie in ihrer Anwendung bei Entzündungen scheint zunächst allen unseren Erfahrungen zu widersprechen, denn unsere bisherigen Bestrebungen gingen im Gegenteil davon aus, die im Laufe der Entzündung von selbst eintretende Stauungshyperämie durch Hochlagerung des betreffenden Gliedes und durch kühlende Umschläge zu bekämpfen und zu beseitigen. Zur Erzeugung passiver Hyperämie kann man eine Stauungsbinde verwenden, d. h. eine dünne Gummibinde, welche oberhalb des zu behandelnden Körperteiles nur so fest angewickelt werden darf, dass der venöse Abfluss etwas gehemmt, aber nicht aufgehoben ist; das beste Kriterium für die richtige Anwendung der Binde liegt darin, dass trotz deutlich wahrnehmbarer Stauung nicht nur kein Schmerz erzeugt werden darf, sondern dass auch die im Entzündungsgebiet bisher vorhandenen Schmerzen verschwinden müssen. Oder man bedient sich sogenannter Saugapparate; es sind das Glasglocken verschiedenster Grösse und Form, welche auf die zu behandelnde Stelle luftdicht aufgedrückt werden und deren Luftinhalt mit Hilfe eines auf der Kuppe angebrachten Gummiballes oder einer dort befestigten Saugspritze beliebig stark verdünnt werden kann. So wirken derartige Saugglocken wie ein Schröpfkopf, nur mit dem Unterschied, dass ihre Saugwirkung sich in weiten Grenzen variieren lässt. Während die Stauungsbinde, wenn irgend möglich, etwa 20 Stunden ruhig liegen bleiben und nach vierstündiger Pause

Digitized by Google

von neuem wieder angelegt werden muss, lässt man die Saugglocke nur immer einige Minuten einwirken, macht dann eine kleine Pause (20 Sekunden bis 3 Minuten) und legt sie nun von neuem wieder an. So wird abwechselnd etwa 20 Minuten bis ½ Stunde lang die Glocke aufgesetzt und wieder abgenommen.

Die passive Hyperämie eignet sich hauptsächlich für Behandlung akuter bezw. bakterieller Entzündung.

Seit der Veröffentlichung Bier's ist von der Verwendung der Hyperämie, insbesondere der Stauungshyperämie, bei akuten Entzündungen ein sehr ausgedehnter Gebrauch gemacht worden, und es ergab sich dabei, dass zwar in vielen Fällen in der Tat günstige Erfolge sich damit erzielen lassen, dass aber in anderen die Methode nicht nur versagt, sondern auch Schaden stiften kann. So ist zunächst der häufig fehlende Erfolg bei schweren Streptokokkeninfektionen zu registrieren; das zeigt sich einmal darin, dass Erysipele nur in den seltensten Fällen günstig beeinflusst werden, ja dass sogar typische Erysipele während der Stauungsbehandlung an dem gestauten Körperteil und weit über ihn hinaus auftreten können; andererseits haben eine Reihe von Beobachtern, ebenso wie ich selbst, bei schweren Streptokokkenphlegmonen ausgedehnte Gangrän entstehen sehen. Rotter hält die Erfolge bei frischer akuter Osteomyelitis für sehr zweifelhaft und Lexer hält die Anwendung der Hyperämie bei schweren Infektionen überhaupt für ein gewagtes Spiel. Die während der Stauung verminderte Resorption schaltet den allgemeinen Organismus von seiner Mitbeteiligung am Kampfe zum grössten Teil aus. Wenn auch dieser Ausfall nach Lexer dadurch wett gemacht wird, dass im entzündeten Gebiete durch die Stauung die Schutzkräfte des Gewebes vermehrt werden, so sammeln sich andererseits im Stauungsgebiete neben Stoffwechselprodukten auch die Giftstoffe der Bakterien selbst an. Unter diesen verstehen wir zusammenfassend die von den

Digitized by Google

Mikroben sezernierten Toxine und zweitens die bei der Auflösung der Bakterienleiber frei werdenden Bakterienkörpergifte oder Endotoxine. Während die Toxine durch Antitoxine unschädlich gemacht werden, stehen wir den Endotoxinen machtlos gegenüber. Lexer kommt infolgedessen zu dem Schluss, dass die vermehrte Transsudation bezw. Exsudation während der Stauung in geschlossenen und ungenügend inzidierten Entzündungsherden schädlich wirke durch Verbreitung der Giftstoffe, nützlich dagegen in breit geöffneten und in infizierten Verletzungen und Operationswunden durch die mechanische Ausschwemmung der Infektionsstoffe.

Aus dieser Uebersicht ersehen wir, dass die Meinungen über die Wirkung des Bier'schen Verfahrens und über die Rolle, welche die Hyperämie dabei spielt, noch stark divergieren, und es muss weiteren Untersuchungen vorbehalten bleiben, den Wert der Methode und ihre Grenzen genauer zu präzisieren.

Für die Behandlung der akuten Mastitis kommen natürlich nur die oben erwähnten Saugglocken in Frage. Sie können schon zu einer Zeit angewendet werden, in der es zur Abszedierung noch nicht gekommen ist; sobald ein Abszess nachweisbar ist, soll er durch Einstich mit einem spitzen Skalpell eröffnet und in der oben geschilderten Weise der Saugbehandlung unterworfen werden.

Die als Mastitis adolescentium bezeichnete Erkrankung tritt bei jungen Mädchen im Pubertätsalter auf und besteht in einer schmerzhaften Anschwellung der Brustdrüse in der Zeit der Periode; zuweilen lässt sich ein dünnflüssiges milchiges Sekret aus der Drüse drücken. Es handelt sich jedoch dabei um keine Entzündung, sondern mehr um eine Blutkongestion, wie sie in diesem Zustand nicht besonders auffallend ist.

Auch die sogenannte Stauungsmastitis ist keine eigentliche Entzündung. Bei stillenden Müttern, welche aus irgend einer Ursache das Stillgeschäft unterbrechen müssen, gelegentlich auch, ohne dass eine solche Unterbrechung eintritt, staut sich die Milch in den Ausführungsgängen, die ganze Brustdrüse nimmt dabei eine pralle, derbe Konsistenz an, und ist sowohl spontan, wie auf Druck erheblich empfindlich. Durch Absaugen der Milch mittels eines Milchhütchens lässt sich der Zustand schnell beseitigen;

Digitized by Google

er verschwindet aber auch spontan, ohne dass man eine solche Absaugung vornimmt, in kurzer Zeit wieder.

Die als chronisch-interstitielle Mastitis bezeichnete Erkrankung betrifft meist Frauen, die mehr als 30 Jahre alt sind und besteht in einer teils strangförmig und abgegrenzt, teils mehr diffus in der Brustdrüse verbreiteten schwielig narbigen Verdickung. Es bestehen zurzeit noch Zweifel darüber, ob die Krankheit als eine chronisch indurative Entzündung oder als eine Neubildung aufzufassen ist. Bei mikroskopischer Untersuchung findet man nämlich neben reichlicher Vermehrung eines kernarmen derben Bindegewebes auch eine Neubildung von Drüsengewebe und verstreut hierin meist eine Anzahl kleiner Zysten. Die Erkrankung ist deshalb auch als ein Cystadenoma mammae aufgefasst worden. Eine strenge Indikation zur operativen Entfernung des veränderten Brustdrüsengewebes liegt nicht vor, nur wenn der Verdacht auf maligne Neubildung besteht, oder, wenn die Patientinnen selbst sehr ängstlich sind und die Entfernung der Sicherheit halber wünschen, ist die Exstirpation berechtigt.

Die Tuberkulose der Brustdrüse gehört zu den seltneren Affektionen, sie kann in jedem Lebensalter vorkommen. Es bildet sich in langsamem Verlauf eine sowohl spontan, wie auf Druck schmerzhafte Infiltration in der Drüse, welche gegen die bedeckende Haut vorrückt. Gewöhnlich kommt es dann unter Verdünnung und Rötung der Haut zur Bildung eines Abszesses, gelegentlich auch zur Entstehung eines sogenannten kalten Abszesses; meist reicht bei genauerem Zusehen und bei ausgiebiger Freilegung des entzündeten Herdes die Tuberkulose über den Abszess hinaus und erfüllt nicht selten mit einem von vielen Tuberkelknötchen durchsetzten Granulationsgewebe einen grossen Teil der Drüse.

Bei der Behandlung wird man nur in seltenen Fällen mit einer Eröffnung des Abszesses und einer Ausschabung der Wundhöhle auskommen; meist muss man mehr oder weniger grosse Teile des entzündlich

Digitized by Google

veränderten Drüsengewebes exstirpieren, um eine radikale Heilung zu erzielen.

Die Syphilis der Brustdrüse ist im ganzen sehr selten, sie wird gelegentlich als Primäraffekt beobachtet. Tritt sie in Form sekundärer Exantheme oder in Form von Gummiknoten in der Brustdrüse auf, so sind dies nur Teilerscheinungen einer auch am übrigen Körper erkennbaren Lues.

Wir haben gesehen, dass die Meinungen über die sogenannte chronisch-interstitielle Mastitis geteilt sind und dass man nicht sicher weiss, ob man es mit einer Entzündung oder Neubildung zu tun hat. In ähnlicher Weise steht es auch für die zuweilen beobachtete **Hypertrophie** einer oder beider Brustdrüsen nicht fest, ob man sie zu den eigentlichen Geschwulstbildungen rechnen muss.

Die Hypertrophie, welche eine Brustdrüse allein nur sehr selten befällt, besteht in einer gleichmässigen unter Umständen enormen Vergrösserung der Drüsen. Die Erkrankung kann sowohl bei stillenden Müttern, wie auch unabhängig von der Schwangerschaft auftreten; an der Vergrösserung beteiligen sich die verschiedenen Gewebsarten der normalen Brustdrüse, das Binde-, Fett- und Drüsengewebe gleichmässig oder es überwiegt das Wachstum eines lockeren Binde- oder Fettgewebes. Fig. 196 gibt das Bild einer Frau wieder, welche an einer exzessiven Hypertrophie beider Brustdrüsen litt und bei der ausserdem eine unterhalb der linken Brust befindliche Nebenbrustdrüse sich ebenfalls an der Vergrösserung beteiligt hatte. Die Konsistenz einer solchen Geschwulst ist eine gleichmässig weiche und entspricht der einer normalen Mamma. In einzelnen Fällen ist ein spontanes Zurückgehen der Hypertrophie zur Norm beobachtet worden. Wegen der kosmetischen Entstellung und wegen auftretender Schmerzen, welche nicht allein von der Schwere des Gewichtszuges abhängen, wird zuweilen von den Patientinnen dringend die operative Entfernung der lästigen Geschwülste gewünscht. Und man kann sich

Digitized by Google

in der Tat, falls eine spontane Rückbildung nicht eintritt, und die Beschwerden steigen, zur Abtragung einer oder beider Brüste in solchen Fällen gezwungen sehen.

Die in der Brustdrüse am häufigsten vorkommenden **gutartigen Geschwülste** sind Fibroadenome. Es sind das sehr langsam wachsende, derbe, höckrige

Fig. 196. Hypertrophie beider Brustdrüsen; unterhalb der linken Brust eine ebenfalls hypertrophische Nebenbrustdrüse.

Geschwülste, welche von einer fibrösen Kapsel umschlossen und demzufolge von dem umgebenden Mammagewebe scharf getrennt sind. Diese Geschwülste verwachsen weder mit der bedeckenden Haut, noch mit den unter der Drüse gelegenen Muskeln. Sie sind also nach allen Richtungen frei beweglich und die Haut darüber ist in Falten abhebbar. Ihr mikroskopischer Bau kann dabei ein sehr verschiedener sein:

Digitized by Google

Fig. 1 auf Tafel 38 zeigt ein Fibroadenoma simplex, in welchem die adenomatöse Neubildung den Charakter der normalen azinösen Brustdrüse beibehalten hat. Figur 2 stellt ein sogenanntes Fibroadenoma intracanaliculare dar, bei dem das Bindegewebe besonders stark zwischen die einzelnen Drüsenschläuche gewachsen ist und diese vor sich hergeschoben hat, und in Fig. 3 sehen wir ein Fibroadenom, bei dem das Bindegewebe die einzelnen Drüsenschläuche konzentrisch umwachsen hat, ein sogenanntes Fibroadenoma pericanaliculare. Nicht selten kommt es bei diesen Geschwulstformen durch Sekretansammlung innerhalb der Drüsenschläuche zu multipler Zystenbildung.

Die Indikation zur Operation ist gegeben, wenn die Geschwülste Schmerzen verursachen, wenn sie schneller wachsen und durch ihre Grösse lästig fallen, oder wenn der Verdacht auf maligne Degeneration besteht. Da die Fibroadenome wie oben angegeben, von einer derben fibrösen Kapsel umgeben sind, so lassen sie sich von einem relativ kleinen, radiär anzulegenden Schnitt aus stumpf aus dem Mammagewebe auslösen. Bei Männern kommen gutartige Brustdrüsengeschwülste im Gegensatz zu den, wenn auch selten auftretenden Karzinomen, so gut wie gar nicht vor.

Vereinzelt sind auch Lipome, Adenome und Atherome der Brustdrüse beobachtet worden.

Abgesehen von den Zystenbildungen, welche bei chronisch interstitieller Entzündung und in Fibroadenomen beobachtet werden, gibt es reine Retentionszysten der Drüsenausführungsgänge. Sie sind bohnen- bis walnussgross, glatt kugelig, prall elastisch und zeigen keine festere Verwachsung mit der Nachbarschaft. Ihre Exstirpation macht keinerlei Schwierigkeiten.

Sehr viel häufiger als die gutartigen sind die **malignen Geschwülste** der Brustdrüse, insbesondere die Karzinome. In der überwiegenden Mehrzahl

Digitized by Google

werden Frauen von den Leiden befallen, und zwar, wie gleich betont werden soll, nicht immer nur ältere, sondern gar nicht selten auch jüngere Frauen im Beginn der 30er Jahre ja selbst noch früher. Das Wachstum eines Brustdrüsenkarzinoms geht manchmal

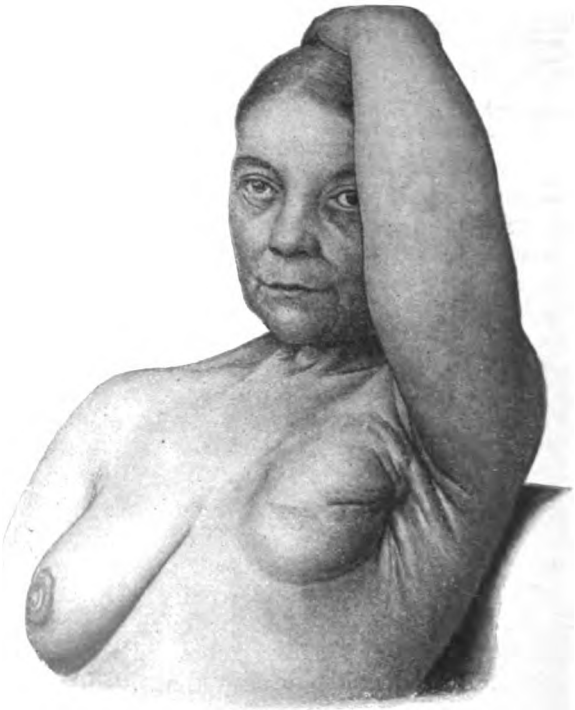

Fig. 197. Scirrhus mammae.

so langsam und schleichend vor sich, dass die Patientin es erst in einem vorgerückten Stadium zufällig bemerken, in anderen Fällen werden sie durch stechende Schmerzen darauf aufmerksam gemacht.

Das klinische Bild kann sich in sehr verschiedener Weise präsentieren und ist abhängig

Digitized by Google

einmal von der Art des vorliegenden Krebses, dann auch von der Dauer seines Bestehens. So gibt es Brustdrüsenkarzinome, in denen die Wucherung eines narbigen Bindegewebes überwiegt, während die eigentlichen Krebsnester als ganz kleine Epithelinseln in dem Bindegewebe verstreut liegen (Scirrhus mammae Taf. 38 Fig. 4). In solchen Fällen kommt es zuerst zu einer narbigen Einziehung der Haut an einer Stelle, häufig in der Gegend der Brustwarze und bei genauerem Abtasten fühlt man hier eine derbe anfangs ganz zirkumskripte Verhärtung des Gewebes. (Fig. 197.) Die Geschwulst verwächst frühzeitig mit der bedeckenden Haut und mit der Unterlage, d. h. mit der Fascie des Musc. pectoralis major und mit dem Muskel selbst, und man erkennt diese Verwachsung daran, dass die Haut über dem Tumor nicht abhebbar ist und dass weiterhin die Geschwulst der Unterlage unverschieblich aufsitzt. Hierbei sei besonders darauf hingewiesen, dass dem ungeübten Untersucher häufig derartige Geschwülste als auf der Unterlage verschieblich erscheinen werden, während sie in der Tat fest mit dem Muskel oder mit der Fascie verwachsen sind. In erschlafftem Zustand des M. pectoralis major lässt sich nämlich leicht der Muskel zusammen mit der Geschwulst bis zu einem gewissen Grade hin- und herschieben. Man muss deshalb diese Untersuchung bei gespanntem Muskel, d. h. bei hoch erhobenem Arm, vornehmen und nun hauptsächlich eine Verschiebung in der Richtung der Muskelfasern, also schräg von unten innen nach oben aussen versuchen. Das gilt nicht nur für den Scirrhus mammae, sondern für die Untersuchung aller Brustdrüsengeschwülste.

Je weicher das Karzinom ist, d. h. je mehr die atypische Epithelwucherung gegenüber der Bindegewebsvermehrung in den Vordergrund tritt, desto schneller wächst die Geschwulst und desto mehr neigt sie zur Erweichung und zur Ulceration (Tab. 35 mit dazu gehörigem mikroskopischem Bild auf Tab. 38, Fig. 5).

Digitized by Google

Tab. 35.

Carcinoma mammae.

Der Tumor ist in der Mitte ulzeriert, und in seiner Nachbarschaft sind eine Anzahl kleiner Hautmetastasen sichtbar.

Nicht immer beginnt das Wachstum in der Brustwarzengegend. Es kann an jeder beliebigen Stelle der Drüse beginnen und geht sogar manchmal von einer

Fig. 198. Carcinoma mammae, beginnend in einem, gegen die Achselhöhle hinziehendem Ausläufer der Drüse.

so entfernten Ausläufer aus, dass der Unerfahrene zweifelhaft sein kann, ob er es an dieser Stelle überhaupt noch mit Brustdrüsengewebe zu tun hat. (Fig. 198.)

In einem frühen Stadium bereits bilden sich Krebsmetastasen in der nächst gelegenen Lymphdrüsengruppe in der Achselhöhle und man versäume deshalb nie, eine gründliche Abtastung dieser Gegend vorzunehmen, wobei der Arm der erkrankten Seite

Digitized by Google

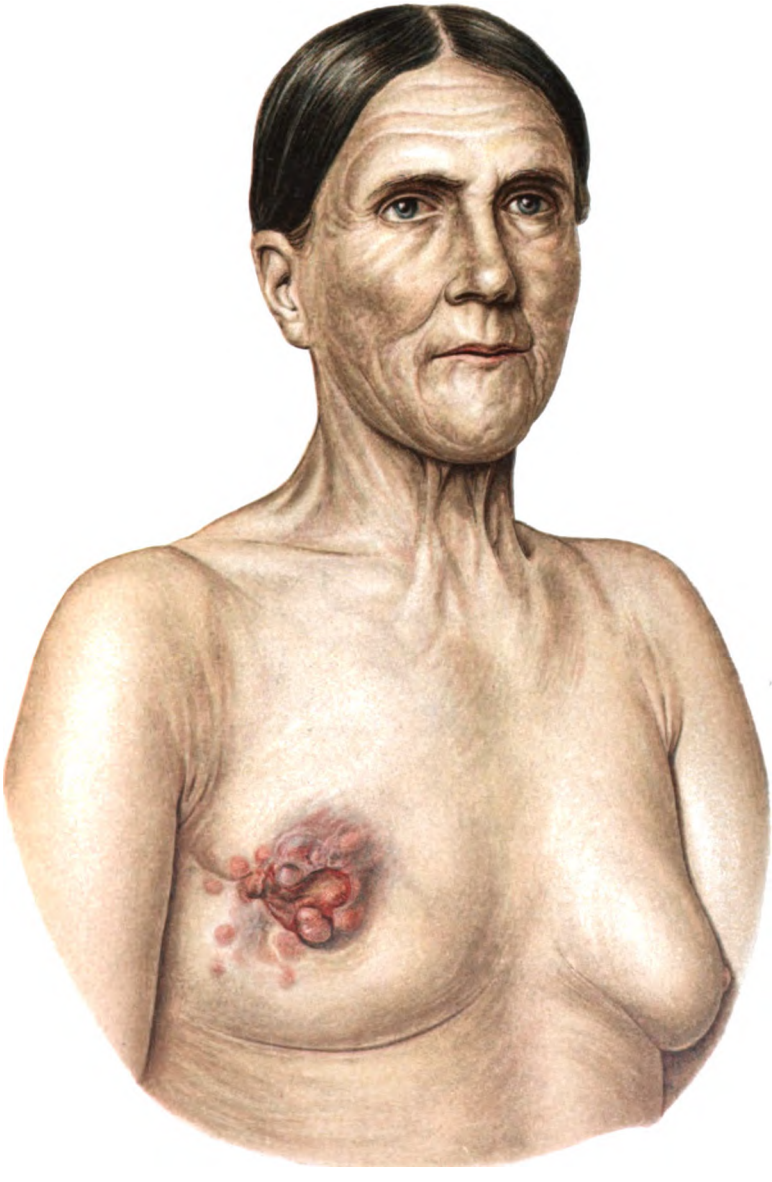

Digitized by Google

Digitized by Google

schlaff herabhängen soll. Die im weiteren Verlauf des Leidens auftretenden Metastasen betreffen die Lymphdrüsen der Fossa infra- und supraclavicularis, die Lymphdrüsen der anderen Achselhöhle und die andere Brustdrüse. Ausserdem treten relativ häufig kleine Hautmetastasen in mehr oder weniger grosser Entfernung von dem Haupttumor auf und schliesslich kann es zu metastatischer Krebsbildung in den Knochen kommen, im Sternum, in der Wirbelsäule, im Schenkelhals (Spontanfraktur) oder in den inneren Organen.

Die lokale Ausdehnung der Geschwulstbildung führt zuweilen zu einer diffusen, derben Umwachsung und Durchwachsung des Thorax, welche französische Autoren treffend cancère en curasse genannt haben. In Tab. 36 ist ein solcher Tumor wiedergegeben. Auf demselben Bilde erkennt man die Wirkung, welche die in die Tiefe der Achselhöhle hineinwachsenden Geschwulstmassen auf die Zirkulation des Armes ausüben müssen: sie verursachen nicht nur eine hochgradige Bewegungsbeschränkung, sondern führen infolge der Zerstörung der Lymphdrüsen und infolge einer Kompression und Durchwachsung der Vena axillaris und der grossen Lymphgefässe zu einem sehr lästigen starken Oedem des ganzen Armes.

In Tab. 37 erblicken wir ein grosses Karzinom der rechten Brustdrüse mit zahlreichen kleinen Hautmetastasen in weiter Umgebung der Brusthaut und erkennen an dem ikterischen Aussehen der Patientin die Mitbeteiligung der Leber, in der es zu ausgedehnter Metastasenbildung gekommen war.

Das Mammakarzinom beim Manne ist, wie oben schon erwähnt worden ist, ausserordentlich selten, verhält sich im übrigen aber in seinen Symptomen und seinem Verlauf genau wie bei den Frauen.

Als Pagetsche Krankheit bezeichnet man eine anfangs wie ein Ekzem verlaufende Erkrankung der Brustwarze. Die Mamilla und deren Umgebung ist dabei entzündlich gerötet, wund auf ihrer Ober-

Digitized by Google

Tab. 36.

Carcinoma mammae.

Grosser harter Tumor der linken Mamma mit brettharter, karzinomatöser Infiltration fast der ganzen linken Thoraxhälfte (cancère en curasse) und Stauungsödem des linken Armes.

fläche und sondert eine wässerige Flüssigkeit ab. Dieser Zustand bleibt jeder Therapie trotzend, längere Zeit, unter Umständen 1—2 Jahre lang bestehen, um dann in ein Karzinom überzugehen.

Die Sarkome der Brustdrüse sind wegen ihres rapiden Wachstums und wegen frühzeitiger Metastasenbildung als ganz besonders bösartig zu bezeichnen. Mikroskopisch stellen sie sich als Spindel- oder Rundzellensarkome dar, zuweilen mit gleichzeitiger Zystenbildung. Sie wachsen schnell zu auffallender Grösse heran und zeigen im allgemeinen eine gleichmässigere Oberfläche und weichere Konsistenz, als die Karzinome.

Die Behandlung der bösartigen Mammageschwülste kann nach unseren bisherigen Kenntnissen nur durch frühzeitigen und energischen operativen Eingriff Aussicht auf dauernden Erfolg bieten. Nur wenn die Grösse und Verwachsung der Geschwulst, sowie das Verhalten etwaiger Metastasen sie als inoperabel erscheinen lässt, dann mag die Darreichung von Arsenpräparaten, sowie Röntgen- oder Radiumbestrahlung versucht werden.

Ist die Diagnose auf malignen Tumor einmal gestellt und genügend begründet, dann wäre es ein grosser Fehler, sich etwa mit der Ausschälung der Geschwulst aus dem Mammagewebe, selbst bei anscheinend gut abgrenzbarem Tumor begnügen zu wollen. Die Gefahr eines Rezidivs wäre damit in erhöhtem Masse gegeben. Man muss es deshalb als Regel betrachten, in jedem Fall nicht nur die ganze Brustdrüse im Zusammenhang mit dem Fettgewebe und den Lymphdrüsen der Achselhöhle zu entfernen, sondern stets auch die Fascie und die oberflächlichen

Digitized by Google

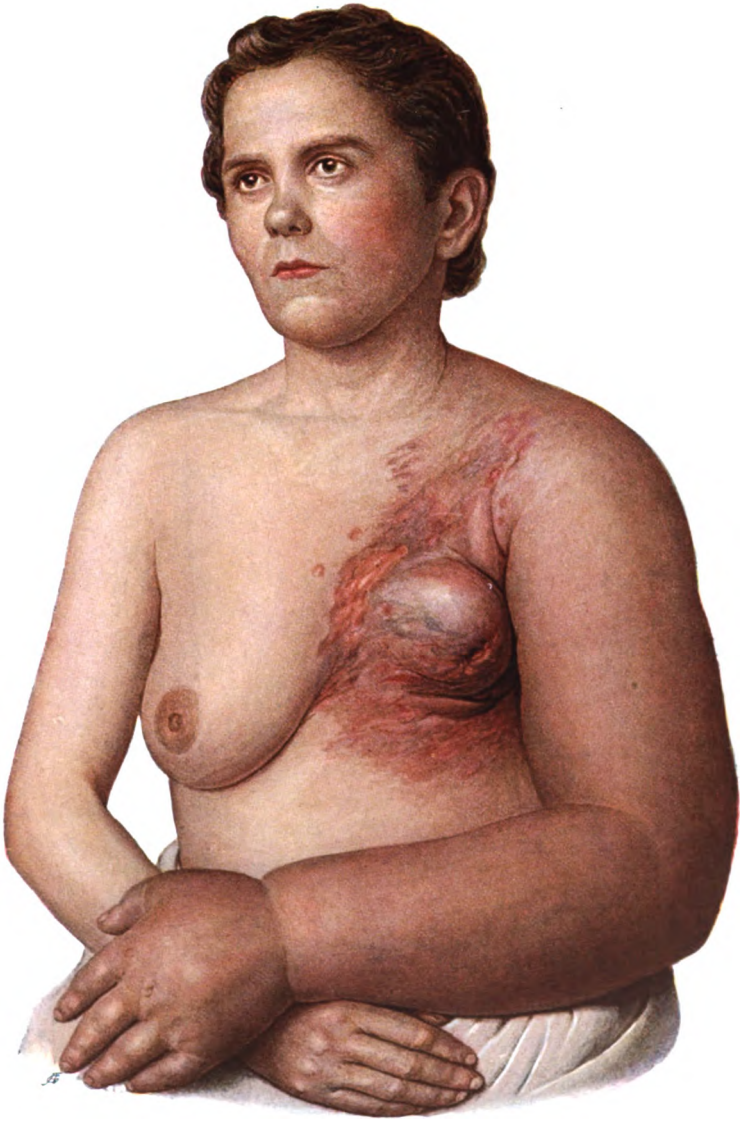

Digitized by Google

Digitized by Google

Fasern des M. pectoralis major zu entfernen; denn es hat sich gezeigt, dass schon sehr frühzeitig und ohne dass es makroskopisch erkennbar wäre, die krebsige Infiltration in die retromammaeren Lymphgefässe erfolgt (Heidenhain, Rotter u. a.) und infolgedessen leicht bis in die Fascie und über sie hinaus sich fortsetzt. Ist die Geschwulstbildung schon auf die Fascie und den Muskel übergegangen, dann muss der M. pectoralis major, eventuell auch der M. pectoralis minor in toto mit entfernt werden. Das ist auch notwendig, wenn eine Mitbeteiligung der infraklavikularen Drüsen nachweisbar wird, um sie dann gut übersehen und exstirpieren zu können. Die typische Operation des Mammakarzinoms gestaltet sich folgendermassen: Zwei grosse Inzisionen werden bogenförmig die Mamilla umkreisend, schräg von unten innen nach oben aussen gegen die Achselhöhle hin geführt und vom oberen Treffpunkt der beiden Bogenschnitte aus wird die Hautinzision nach der Mitte der Achselhöhle zu verlängert. Die Grösse des so umschnittenen Hautbezirkes hängt von der Verwachsung der Geschwulst mit der Haut ab und muss so reichlich bemessen werden, dass man sich sicher in gesundem Gewebe befindet. Dann wird die Haut von der Brustdrüse abgelöst und diese mit allen ihren Ausläufern im Zusammenhang mit der Fascie oder mehr oder minder grossen Teilen der darunter gelegenen Muskeln derart exstirpiert, dass schliesslich die ganze Drüse nur an dem nach der Achselhöhle führenden Fettgewebe hängt. Wenn man jetzt den über die Mitte der Achsel geführten Schnitt vertieft und in seiner ganzen Länge die Fascie durchtrennt, dann kommt man, während man das hervorquellende Fettgewebe stumpf nach unten schiebt, alsbald auf die Vena axillaris. Von ihr ausgehend löst man, teils stumpf und teils scharf das gesamte Fettgewebe mit sämtlichen in ihm gelegenen Lymphdrüsen und im Zusammenhang mit der Brustdrüse heraus. Alle blutenden Gefässe werden sorgfältig gefasst und ligiert.

Digitized by Google

Tab. 37.

Carcinoma mammae.

Grosser Tumor der rechten Mamma mit zahlreichen Hautmetastasen in weiter Umgebung. Ikterische Hautfärbung als Symptom vorhandener Leber-Metastasen.

Tab. 38.

Mikroskopische Bilder von Brustdrüsengeschwülsten:

Fig. 1. Fibroadenoma simplex.
Fig. 2. Fibroadenoma intracanaliculare.
Fig. 3. Fibroadenoma pericanaliculare.
Fig. 4. Scirrhus mammae.
Fig. 5. Carcinoma alveolare mammae.
Fig. 6. Gallertkrebs der Brustdrüse.

Kocher's Schnittführung zur Radikaloperation des Brustkrebses beginnt am Schlüsselbein und zieht von dort zunächst abwärts bis zur vorderen Axillarfalte nahe dem Ansatz des Musc. pectoralis major. Nach der Durchtrennung der Haut, Unterhaut und Fascie wird der Pectoralis ein- bis zweifingerbreit vom Arm stumpf umgangen und auf dem untergeführten Finger durchschnitten. Ebenso wird der darunterliegende Musc. pectoralis minor freigemacht und nahe am Processus coracoideus durchtrennt. Nun liegt die Achselhöhle frei zutage und es wird das gesamte Fettgewebe mit den Drüsen sorgfältig ausgelöst. Nachdem man den Schnitt dann unterhalb der Mamma bis zum Sternum verlängert hat, werden die Rippenansätze des Musc. pectoralis minor ebenso wie die Ansätze des Musc. pectoralis major am Sternum durchtrennt. Schliesslich wird von dem sternalen Ende des Hautschnittes aus ein Bogenschnitt um den oberen Rand der Brustdrüse geführt, der in das untere Ende der zuerst gemachten Inzision einmündet. Von ihm aus werden die weiteren Ansätze des Musc. pectoralis major am Sternum und an der Clavicula durchschnitten, so dass nun das ganze Präparat im Zusammenhang ausgelöst ist.

Die etwa in der Fossa supraclavicularis gelegenen Drüsen werden von einer besonderen Inzision aus exstirpiert.

Die mit Hilfe der beschriebenen Radikaloperation erzielten Erfolge sind auf 30 bis 40 % Dauerheilungen berechnet worden; man versteht unter Dauerheilung dabei eine mindestens dreijährige Rezidivfreiheit.

Digitized by Google

Digitized by Google

Digitized by Google

Tab. XX

Fig. 1.

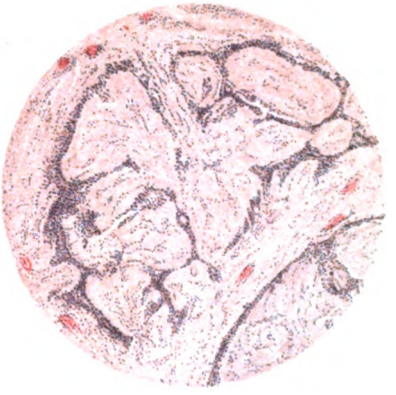

Fig. 2

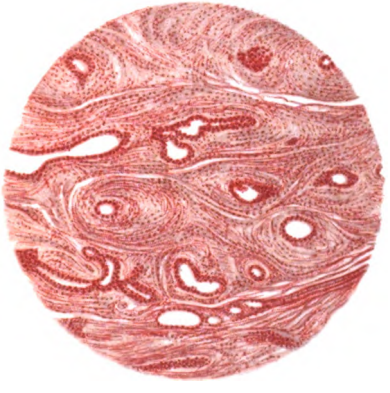

Fig. 3

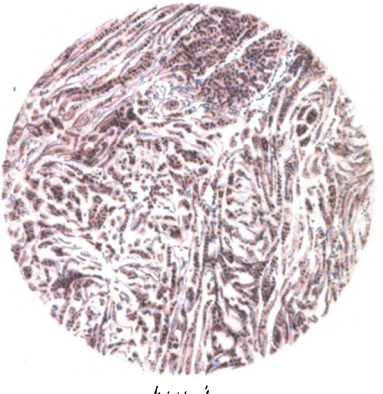

Fig. 4

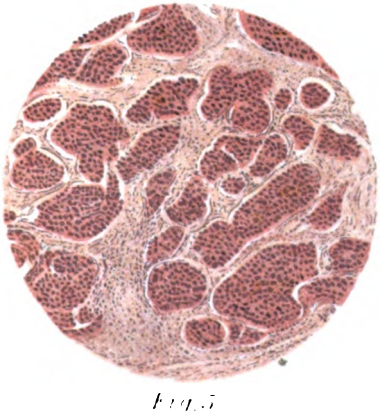

Fig. 5

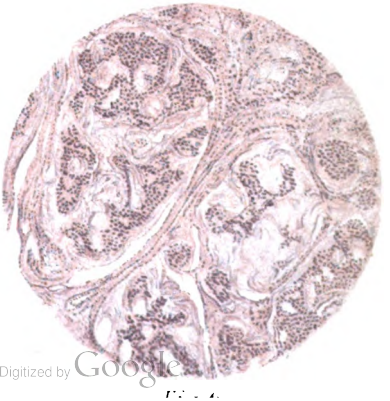

Digitized by Google

Digitized by Google

XVI. Chirurgie des Mediastinum, der Lungen und der Pleura.

Wie es zu **Entzündungen des vorderen und hinteren Mediastinum** kommen kann, ist auf Seite 280 u. ff. bereits geschildert und ebenda gezeigt worden, dass die Eiterungen häufig mit den tiefgelegenen Abszessen und Phlegmonen des Halses in direkter Kommunikation stehen. In günstig liegenden Fällen wird man durch breite Eröffnung des Eiterherdes am Halse auch die eitrige Mediastinitis zur Ausheilung bringen können. Es gibt aber auch Fälle von akuter Mediastinitis, in denen die Eiterung ohne Mitbeteiligung des Halses entsteht, und zwar entweder metastatisch oder von den tieferen Abschnitten des Oesophagus ausgehend. Fieber und intensive Schmerzen hinter dem Sternum oder im Rücken können schon frühzeitig auf die richtige Diagnose hinweisen, und ein Durchbruch der Eiterung entweder nach vorne neben dem Sternum oder nach oben in die Fossa supraclavicularis wird günstigen Falles in Gestalt einer fluktuierenden Vorwölbung uns den Weg zur besten Entleerung des Eiters zeigen. Fehlt ein solcher Durchbruch nach aussen, dann besteht die grosse Gefahr, dass er entweder in das Pericard oder die Pleura erfolgen könnte oder dass es ohne Durchbruch zu einer eitrigen Pericarditis und Pleuritis kommt. Um dem vorzubeugen, wird man bei einigermassen sicher gestellter Diagnose zur Freilegung des Mediastinum schreiten müssen.

Digitized by Google

Das Mediastinum anterius lässt sich durch Resektion eines Stückes aus dem Sternum freilegen: hat man dann durch Probepunktion die Diagnose gesichert, so erfolgt die breite Eröffnung des Eiterherdes.

An das Mediastinum posterius gelangt man durch eine Inzision rechts dicht neben der Wirbelsäule; von ihr aus entfernt man einen oder mehrere Querfortsätze und soviel von den hinteren Rippenansätzen, dass die Probepunktion und eventuell breite Eröffnung vorgenommen werden kann.

Fig. 199. Maligner Mediastinaltumor mit Verwölbung der oberen Sternalpartie.

Die **Geschwülste des Mediastinum** können gutartige (Dermoide, Fibrome, endothorakale Kröpfe) oder bösartige (Karzinome, Sarkome) sein; letztere sind häufiger. Die subjektiven Erscheinungen, die ein Mediastinaltumor hervorruft, bestehen in einem schmerzhaften Druckgefühl auf der Brust und in Störungen, welche durch Kompression der Trachea, der grossen Gefässe, event. auch des Nerv. recurrens und der Speiseröhre hervorgerufen werden. Besonders beängstigend wirkt der Druck auf die Trachea, der schon frühzeitig durch den vorhandenen Stridor erkennbar wird, sich in schweren Fällen aber bis zu hochgradiger Erstickungsnot steigern kann. Objektiv ist im Bereich

Digitized by Google

des Sternums eine mehr oder weniger grosse Dämpfung nachweisbar und im weiteren Verlauf eine deutliche Vorwölbung des oberen Sternalabschnittes. Bei dem in Fig. 199 abgebildeten Patienten mit grossem Mediastinaltumor ist diese Vortreibung des Sternums deutlich sichtbar. Meist wird auch durch eine Röntgenaufnahme die Ausdehnung des Tumors sich gut zur Anschauung bringen lassen.

Differentialdiagnostisch wichtig ist es, das Vorhandensein eines Aortenaneurysmas auszuschliessen.

Die operative Behandlung ist behufs Entfernung von Dermoiden schon mehrfach mit Erfolg ausgeführt worden und zwar nach Freilegung des Mediastinum in der oben angegebenen Art. Den gleichen Weg wird man auch bei frühzeitiger Diagnose eines malignen Tumors einschlagen können. Muss die Operation wegen der Grösse der Geschwulst, wegen vorhandener Metastasen oder wegen zu schlechten Allgemeinbefindens unausführbar erscheinen, dann versuche man die Darreichung von Arsen-Präparaten und Behandlung mittels Röntgen- oder Radium-Bestrahlung. Die Atemnot kann bei vorgeschrittenen Mediastinaltumoren eine so beängstigende und quälende sein, dass man zur Ausführung einer Tracheotomie gezwungen ist. Mit einer gewöhnlichen Kanüle wird man aber von dem Luftröhrenschnitt aus nicht bis über die Kompressionsstelle hinausgelangen, man muss deshalb besonders lange Kanülen zur Hand haben. Am besten eignet sich dafür die von König angegebene lange, biegsame Spiralkanüle.

Verletzungen der Lungen und der Pleura. Wir müssen zwischen stumpfen Verletzungen, Kontusionen ohne äussere Wunde, und scharfen, perforierenden Verletzungen unterscheiden. Bei stärkeren Quetschungen des Thorax, die meist Rippenfrakturen erzeugen, kann es auf zweifache Weise zu einer direkten Schädigung der Lunge kommen Erstens durch Bluterguss in das Lungenparenchym, in welchem sich dann zuweilen durch sekundäre Infektion eine

Digitized by Google

Pneumonie — Kontusionspneumonie — entwickelt. Sodann, indem durch ein spitzes, nach innen vorragendes Fragment einer gebrochenen Rippe (siehe auch Seite 361) das Lungengewebe verletzt wird. Haemoptoe und Haemothorax sind die Symptome, die bei einer Thoraxquetschung für eine Mitbeteiligung der Lunge sprechen. Die Therapie hat sich darauf zu beschränken, die Expektoration zu erleichtern. Dies gelingt am besten durch geringe Morphiumgaben, welche durch Herabsetzung des Schmerzgefühls den Patienten die Möglichkeit geben, tüchtig auszuhusten.

Von den perforierenden Verletzungen wären zuerst die Stichwunden zu erwähnen. Ein die Pleura durchtrennender Stich wird in den meisten Fällen auch die Lunge verletzen. Sofern aber das Instrument nur die oberflächlichen Schichten der Lunge trifft, wird die Eröffnung der Pleura und deren Folgen das Krankheitsbild allein bestimmen. Es tritt durch den Stichkanal ein mehr oder weniger beträchtliches Quantum Luft in den Pleuraraum und es entsteht ein Pneumothorax. Bei gleichzeitigem Bluterguss in den Brustfellraum spricht man von einem Hämopneumothorax. Der Nachweis von helltympanitischem Perkussionsschall und Metallklang bei Stäbchenplessimeterperkussion an den höchst gelegenen Thoraxpartien, während an den tiefen abhängigen Teilen gedämpfter Schall gefunden wird neben abgeschwächtem, fernklingendem Atemgeräusch von bronchialem Charakter (Kompressionsatmen), sichert die Diagnose. Ein geringer Pneumothorax kann ohne schwere Belästigung des Patienten bestehen, doch tritt bei dem Eintritt grösserer Luftmengen in den Pleuraraum Atemnot und beschleunigte Herztätigkeit ein, verbunden mit Angstgefühl und Cyanose, Erscheinungen, die besonders bei plötzlich entstehendem kompleten Pneumothorax oft sehr bedrohlich sind und zum Kollaps und Tod des Patienten führen können.

Zuweilen kommt es vor, dass durch den Stichkanal ein Stück der Lunge prolabiert. Man mache

Digitized by Google

in einem solchen Fall niemals den Versuch, diesen Lungenteil zu reponieren. Ganz abgesehen davon, dass dies ohne operative Erweiterung des Wundkanals meist recht schwierig, ja unmöglich sein würde, könnte dadurch eine schwere Infektion der Pleura erfolgen. Man muss vielmehr das vorgefallene Lungenstück nach gründlicher Reinigung der Umgebung ligieren und abtragen.

Ist die Lunge durch das eingedrungene Instrument verletzt, so wird es neben der Entstehung eines Pneumothorax zur Blutung in die Pleura und zu Haemoptoe kommen, gelegentlich auch zu Hautemphysem von wechselnder Ausdehnung. Ist die Lungenwunde nur klein, ist kein grösseres Gefäss verletzt, so wird die Blutung bald stehen, die Luft und der Bluterguss werden resorbiert und es tritt spontane Heilung ein. Die primäre Versorgung der äusseren Wunde beschränkt sich am zweckmässigsten darauf, die Haut in der Umgebung zu säubern und einen aseptischen Verband anzulegen. Selbstverständlich ist jede Sondierung zu unterlassen, sie würde nur Infektionskeime in die Tiefe, in die Pleurahöhle verschleppen können und unter Umständen schwere Komplikationen verursachen, ohne irgend einen Nutzen zu stiften.

Ist das verletzende Messer tief in die Lunge eingedrungen, sodass ein grösseres Lungengefäss am Hilus etwa eröffnet wurde, dann kann die Blutung so stark sein, dass in kurzer Zeit der Tod eintritt, wenn es nicht durch sofortigen operativen Eingriff gelingt, die Blutung durch Ligatur zu stillen. Eine fernere, den Patienten bedrohende Gefahr liegt auch in der Infektion, die entweder gleich durch das eindringende Instrument gesetzt wurde oder sekundär von eröffneten Bronchien aus, oder auf metastatischem Wege erzeugt wurde. Es kommt in solchen Fällen zur Vereiterung des im Pleuraraum befindlichen Blutes und aus dem Haemothorax wird dann ein Empyem.

Digitized by Google

Schussverletzungen der Lunge geben nicht nur bei den mit relativ geringer Durchschlagskraft wirkenden Teschin- und Revolverschüssen eine ziemlich gute Prognose, sondern sie sind jetzt auch bei unserem modernen kleinkalibrigen Infanterie-Mantelgeschoss als Kriegsverletzung harmloser, als sie es früher gewesen sind. Durch das deformierte alte Bleigeschoss kam es oft zu ausgedehnten Lungenzerreissungen, die meist auf der Stelle zum Tode führten. Die Erfahrungen der letzten Kriege zeigten, dass die perforierenden Lungenschüsse oft spontan ausheilten. Auch die Infektionsgefahr ist bei dem modernen Mantelgeschoss geringer, weil nur selten Kleiderfetzen in die Wunde hineingerissen werden. Der durch die Schussverletzung erzeugte Haemo- und Pneumothorax verhält sich in gleicher Weise wie bei den oben erwähnten Stichverletzungen der Lunge. Natürlich hat auch bei den Schussverletzuugen jede Sondierung zu unterbleiben.

Entzündungen. Wenn auch die häufigste, auf entzündlicher bezw. infektiöser Grundlage beruhende Erkrankung der Lunge, die Pneumonie, nicht Gegenstand chirurgischer Therapie ist, so hat sie doch gelegentlich Zustände im Gefolge, die ein chirurgisches Eingreifen erfordern und die deshalb hier besprochen werden sollen. Wir meinen in erster Linie die eitrige Entzündung der Pleura, das Empyem, welches oft im Anschluss an eine Pneumonie als sogenanntes metapneumonisches Empyem auftritt. Ein Empyem kann aber ebenso auch durch eine infizierende Verletzung der Pleura zustande kommen, andererseits auch als Teilerscheinung einer pyämischen Erkrankung metastatisch auftreten.

Bei einem akuten Empyem ist die Atmung je nach der Menge des Exsudates mehr oder weniger behindert und die Patienten fiebern hoch. Der Allgemeinzustand leidet erheblich und der Kranke geht fast immer zugrunde, wenn der Eiter nicht entleert wird. Dies geschieht zuweilen spontan, indem entweder das eitrige

Digitized by Google

Exsudat in einen Bronchus perforiert und ausgehustet wird oder, indem es die Thoraxwand durchsetzt und nach eitriger Einschmelzung der Weichteile wie ein Abszess nach aussen durchbricht (Empyema necessitatis). Doch dürfen wir auf solchen Ausgang nicht rechnen, sondern müssen, wenn die Symptome (Fieber, gedämpfter Perkussionsschall, aufgehobene Atmung und verschwundener Pektoralfremitus) auf Empyem hinweisen und wenn eine Probepunktion die Diagnose gesichert hat, ohne Zögern zur operativen Entleerung des Eiters schreiten.

Jedes Abwarten führt nur zu stärkerer Kompression der Lunge und zu grösserer Adhäsions- und Schwartenbildung.

Die Eröffnung und Entleerung des Empyems geschieht am zweckmässigsten durch Thorakotomie mit Rippenresektion.*)

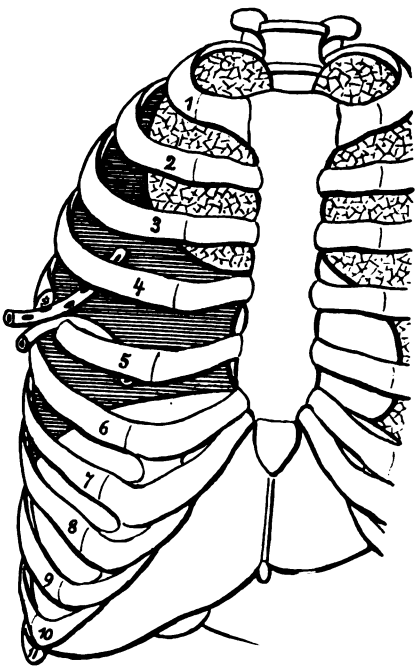

Fig. 200. Schema einer Thorakotomie mit Rippenresektion bei Empyema pleurae.

Das allgemeine Prinzip, die Eröffnung und Drainage von Eiterhöhlen am tiefsten Punkt der Höhle vorzunehmen, bedarf bei der Operation

*) Diese Behandlung verdient entschieden den Vorzug vor der Entleerung durch die sogenannte Punktionsdrainage (Bülau), auf die hier nicht näher eingegangen werden soll.

Digitized by Google

des Empyems einer gewissen Einschränkung, denn das durch den Pleuraerguss stark nach abwärts gedrängte Zwerchfell wird sich nach Entleerung der Flüssigkeit wieder heben und wird, wenn die Eröffnung an der tiefsten Stelle, d. h. etwa an der 8. Rippe vorgenommen worden ist, leicht sich vor diese Oeffnung legen und den glatten Abfluss des Eiters verhindern. Es ist deshalb notwendig, als Ort der Wahl die 5. oder 6. Rippe in der Axillarlinie zu betrachten. Fig. 200 stellt schematisch ein rechtsseitiges Pleuraempyem dar mit Resektion eines Stückes der 5. Rippe. Man sieht, wie das Zwerchfell stark nach abwärts gedrängt ist, sodass der tiefste Punkt der Eiterhöhle etwa an der 8. Rippe gelegen ist. In Fig. 201 ist schematisch dasselbe Empyem nach Entleerung des Eiters dargestellt und hier deutlich sichtbar, wie das nun wieder hochgestiegene Zwerchfell nunmehr bis zur 6. und 5. Rippe heraufreicht Ein etwa an der 8. Rippe eingeführtes Drain würde also von dem Zwerchfell komprimiert und verlegt werden. Fig. 202 stellt die Operationstechnik der Rippenresektion dar: Ein dem

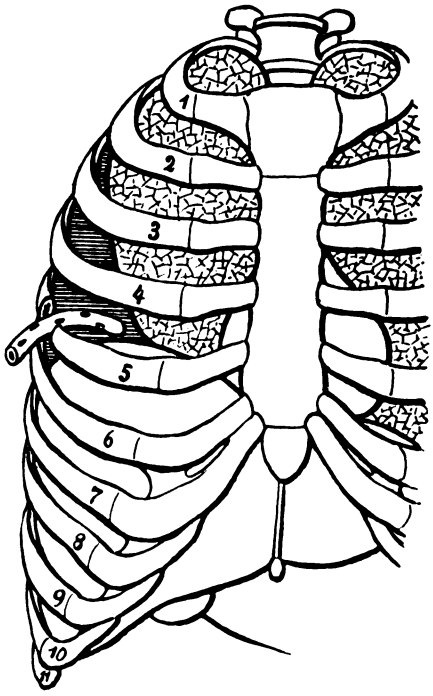

Fig. 201. Schema eines Empyema pleurae nach Entleerung des Eiters.

Digitized by Google

Verlauf der Rippe entsprechender Schrägschnitt legt nach Durchschneidung der bedeckenden Muskeln die Rippe in einer Ausdehnung von etwa 8 cm frei, und nun wird, nachdem man das Periost auf der Mitte der Rippe durchschnitten hat, dieses mit geraden und gebogenen Elevatorien sorgfältig von der Vorder- und Rückseite der Rippe abgelöst. Besondere Vorsicht ist am unteren Rand der Rippe notwendig, weil hier, dicht der Rippe anliegend, die Arteria und Vena intercostalis gelegen sind. Ist die Rippe von ihrem Periost ringsum entblösst, dann wird sie mit einer entsprechend gebogenen Rippenschere, wie es in Fig. 202 gezeigt ist, beiderseits durchschnitten. Es genügt im ganzen ein Stück von etwa 3 cm Länge zu resezieren. Um ganz sicher zu gehen, den erwarteten Eiter vorzufinden, tut man gut, vor der Durchschneidung der Pleura jetzt nochmals eine Probepunktion vorzunehmen. Nach positivem Ausfall der Punktion wird die Pleura eröffnet und der Eiter, sowie die sehr häufig in der Pleura befindlichen dicken Fibringerinnsel entleert. Ausspülungen der Pleurahöhle sind gewöhnlich nicht nötig und nur indiziert, wenn eine faulige Zersetzung des Eiters stattgefunden hat, oder wenn dicke Gerinnsel in ihm sich befinden, welche auf andere Weise schlecht zu entfernen sind. Schliesslich werden zwei fingerdicke Gummidrains eingeführt und ein dicker Wundverband darüber gewickelt.

Das eben beschriebene Verfahren kommt natürlich nur beim freien Empyem zur Anwendung; ist der Eiter in der Pleurahöhle abgekapselt, dann muss man die Art und Weise der Operation den jeweiligen Verhältnissen anpassen.

Die Heilung des Empyems erfolgt allmählich dadurch, dass die sich ausdehnende Lunge der Thoraxwand sich wieder anlegt und so die Höhle ausfüllt. Dieser Heilungsvorgang kann nach dem Vorschlage von Perthes — besonders in den Fällen, in denen das Empyem nicht mehr ganz frisch ist und

Digitized by Google

Fig. 202. Resektion der VI. Rippe bei Empyema pleurae.

die Lunge an Ausdehnungsfähigkeit schon etwas eingebüsst hat — in zweckmässiger Weise dadurch unterstützt und gefördert werden, dass man das luftdicht eingeführte Drainrohr mit einer Wasserstrahlluftpumpe verbindet, die in der Empyemhöhle einen negativen Druck erzeugt. Abgesehen davon, dass auf diese Weise beständig das Sekret abgesaugt wird, übt der negative Druck gewissermassen einen Zug auf die kollabierte Lunge aus und begünstigt ihre Ausdehnung. Ist die Lunge durch starre, chronisch entzündliche Schwielen komprimiert und nicht mehr ausdehnungsfähig, dann kann sich die Empyemhöhle nur bis zu einem gewissen Grade verkleinern, wobei auch die Thoraxwand durch Schrumpfung, d. h. durch allmähliches Aneinanderrücken der Rippen mithilft. Dadurch kommt es zu Dorsalskoliosen, deren Konvexität nach der gesunden Seite gerichtet ist. Aber trotz aller dieser Schrumpfungsvorgänge bleibt oft noch eine sezernierende Höhle zurück, sodass die Pleurafistel sich nicht schliessen kann. Deshalb ist es in solchen Fällen nötig, die starre Thoraxwand durch Wegnahme der Rippen nachgiebig zu machen und in den Stand zu setzen, sich der schwieligen Pleura pulmonalis anzulegen. Eine vollständige Ausheilung wird man aber nur dann erzielen, wenn die Rippen nebst pleuritischen Schwarten in der ganzen Ausdehnung der noch restierenden Empyemhöhle entfernt worden sind. (Thorakoplastik nach Schede.)

Das tuberkulöse Empyem, welches entweder als primäre Pleuraerkrankung auftritt, oder von der tuberkulösen Lunge aus auf das Brustfell übergegriffen hat, wird nach denselben Prinzipien behandelt. Die Prognose ist hierbei ungünstiger. Bei sehr schlechtem Allgemeinzustand wird man sich leichter mit der Entleerung des Exsudates durch Punktion begnügen können. Zu warnen ist vor zu schneller völliger

Digitized by Google

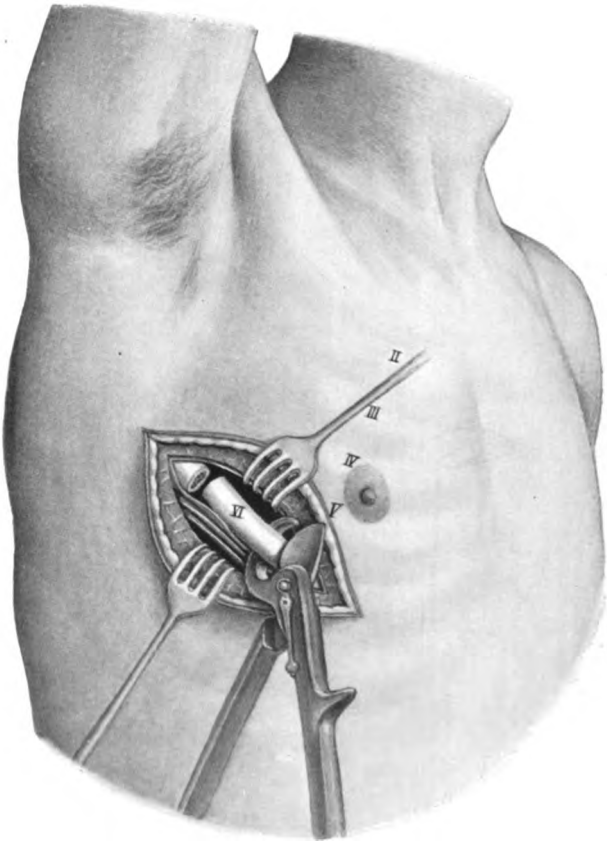

Fig. 202.

Digitized by Google

Digitized by Google

Entleerung, weil gelegentlich schwerer Kollaps dadurch hervorgerufen wird. Dasselbe gilt für die Entleerung seröser tuberkulöser Pleuraergüsse durch Punktion. Um den Eintritt der Luft durch das Punktionsinstrument zu vermeiden, bediene man sich entweder eines Saugapparates nach Dieulafoy oder Potin oder eines sogenannten Hahntroicarts.

Lungenabszess. Verschiedene Ursachen können eine zirkumskripte Eiterung im Lungenparenchym hervorrufen. So kann es im Verlauf von pyämischen Erkrankungen auf embolischem Wege zur Entstehung von Lungenabszessen kommen, ferner bilden gelegentlich aspirierte Fremdkörper (Bohnen, Knöpfe, Kornähre und Steinpartikelchen bei Steinklopfern) den Ausgangspunkt. Dass auch durch eitrige Einschmelzung pneumonischer Herde Abszesse in der Lunge entstehen können, ist ohne weiteres klar. Die Diagnose des destruktiven Eiterungsprozesses in der Lunge ergibt sich aus dem Nachweis von elastischen Fasern in dem reichlichen, rein eitrigen Sputum, das meist in grossen Einzelportionen von den hochfiebernden Patienten ausgehustet wird (maulvolle Expektoration). Gelingt es, durch die physikalische Untersuchung eine Höhle in der Lunge nachzuweisen (tympanitischer Schall nach kräftiger Expektoration an einer vorher gedämpften Partie) und zeigt sich bei der Röntgenuntersuchung an der betreffenden Stelle ein zirkumskripter Schatten, so gibt dies ausser einer weiteren Sicherung der Diagnose auch den wichtigsten Anhaltspunkt dafür, an welcher Stelle der operative Eingriff vorgenommen werden muss. Dieser ist dann am Platze, wenn die interne Behandlung durch Beförderung der Expektoration mittelst Inhalationen, sowie die Versuche, das Exsudat zur Resorption zu bringen, keine Besserung des Leidens herbeigeführt haben. Die vorzunehmende Operation besteht in der sogenannten Pneumotomie. Der chloroformierte Patient liegt auf der kranken Seite, um ein Überfliessen des Eiters in die Bronchien der gesunden Lunge zu verhüten. Da man nie vor-

Digitized by Google

aussehen kann, ob die Pleuren an der betreffenden Stelle miteinander verwachsen sind, ist in jedem Fall darauf Bedacht zu nehmen, keinen Pneumothorax zu erzeugen, denn dieser ist nicht nur für den Patienten gefahrvoll, sondern erschwert auch durch den Kollaps der Lungen das Auffinden des Abszesses. Die Operation selbst gestaltet sich nach Roux folgendermassen: Ausgiebige Resektion mehrerer Rippen über dem möglichst genau lokalisierten Abszess. Dabei soll das Periost und die Pleura costalis sorgfältig geschont werden. Nun umkreist man einen reichlich handtellergrossen Bezirk mit einer weitläufigen, fortlaufenden Naht, deren Stiche so tief gehen müssen, dass die der Thoraxwand anliegende Lungenoberfläche mitgefasst wird. Dadurch wird eine breite Lungenfläche an der Thoraxwand fixiert. Inmitten dieses Bezirkes können wir nun die Pleura costalis und die darunter liegende Lunge inzidieren, ohne die Gefahren des Pneumothorax und das Kollabieren der Lunge befürchten zu müssen. Nachdem man sich durch Probepunktion und Aspiration von Eiter des Abszesses versichert hat, eröffnet man, indem man die Punktionsnadel als Leitsonde liegen lässt, die Höhle in breiter Ausdehnung mit einem messerförmigen Paquelinbrenner. Eine reichliche lockere Tamponade ist schliesslich erforderlich, um den Zugang in die Tiefe weit klaffend zu erhalten. Die Wundhöhle muss sich allmählich durch Granulationen schliessen. Vielleicht werden sich in Zukunft die Gefahren des operativen Pneumothorax und damit der ganzen Operation durch Anwendung des auf Seite 353 bereits geschilderten Sauerbruchschen Verfahrens noch weiter vermindern lassen.

Um bei einem intra operationem entstandenen Pneumothorax das gefahrvolle plötzliche Kollabieren der Lungen zu verhüten, ist es nach dem Vorschlage C. Bayers zweckmässig, den zurücksinkenden Lungenlappen schnell mit einer Pinzette oder Kornzange zu erfassen, ziemlich straff anzuziehen und ihn mit einigen

Digitized by Google

ordentlich durchgreifenden Nähten an der Thoraxwand zu fixieren. (Pneumopexie.)

Fremdkörperabszesse heilen gelegentlich aus, nachdem der aspirierte Fremdkörper ausgehustet worden ist. Die Entfernung solcher Fremdkörper durch die Pneumotomie ist meist sehr schwierig. Zuweilen gelingt ihre Extraktion von einer Tracheotomiewunde aus; neuerdings sind Fremdkörper auch mit Hilfe des Kilianschen Bronchioskops in der Tiefe der grossen Bronchien gesehen und entfernt worden.

Während die Prognose bei den letztgenannten Abszessen sich wesentlich danach richtet, ob es gelingt, den aspirierten Gegenstand zu entfernen oder nicht, so hängt es in den übrigen Fällen davon ab, ob es sich um einen einzelnen oder um multiple Herde handelt. Da die embolischen Lungenabszesse multipel zu sein pflegen, ergibt sich hieraus von selbst ihre schlechtere Prognose.

Lungengangrän. Dieselben Ursachen, welche zur Entstehung eines Lungenabzesses führen, können bei Anwesenheit von Fäulnisbakterien eine Lungengangrän erzeugen. Hierbei unterscheidet sich das Sputum dadurch von dem Auswurf bei Lungenabszess, dass es einen widerlichen, penetranten Geruch verbreitet und beim Stehen sich in charakteristischer Weise schichtet. Die oberste Lage ist schleimig und hängt in einzelnen Flocken und Fäden in die wässerige mittlere Schicht hinein. Am Boden des Gefässes liegt die dritte, unterste Schicht, welche aus grauem, missfarbenem Eiter und nekrotischen Gewebsteilchen besteht. Zuweilen findet man auch grössere oder kleinere, schwärzlich graue Lungensequester im Sputum schwimmend. Der Nachweis von letzteren ist für die Diagnose der Lungengangrän besonders wichtig.

Die Therapie hat auch hier in der Pneumotomie zu bestehen. Das technische Verfahren ist genau das gleiche, wie bei der Operation des Lungenabszesses.

Kommuniziert eine Abszess- oder Gangränhöhle mit einem grösseren Bronchus, so bleibt nach Heilung

Digitized by Google

der Operationswunde eine Lungen- oder Bronchialfistel zurück, die man an dem respiratorischen Ein- und Austreten der Luft und an der Sekretion von weissem Schleim erkennt, abgesehen davon, dass meist auch die epitheliale Auskleidung der Fistel nachweisbar ist. In solchen Fällen hat Garrè durch Anfrischung und Naht des Lungengewebes Heilung erzielt.

Die **Aktinomykose der Lunge**, durch den oben näher beschriebenen Strahlenpilz hervorgerufen, wird erst dann Gegenstand chirurgischer Behandlung, wenn der Prozess die Thoraxwand ergriffen oder bereits perforiert hat. Die so entstandenen Fisteln und Abszesse müssen nach allgemein chirurgischen Regeln behandelt werden. Der Nachweis der charakteristischen Pilzdrusen im Eiter und im Granulationsgewebe sichert die Diagnose.

Der **Echinokokkus der Lunge** führt bei längerem Bestand der Erkrankung zu hochgradiger Entkräftung. Die Patienten leiden an Husten, wobei ein häufig hämorrhagisches Sputum entleert wird. Oft lässt sich perkutorisch eine zirkumskripte Dämpfung nachweisen. Die Atemgeräusche haben nichts gerade für diese Erkrankung charakteristisches. Die Krankheit wird erst erkannt, wenn Echinokokkenblasen expektoriert werden oder wenn etwa in einer durch Probepunktion entleerten Flüssigkeit Scolices oder Häkchen oder Reste einer Chitinmembran gefunden werden.

Die chirurgische Therapie, welche in der Pneumotomie und in der Enukleation der Echinikokkusblasen besteht, hat recht gute Resultate zu verzeichnen. Macht die Enukleation Schwierigkeiten, dann wird man die Zyste in die äussere Wunde einnähen, sie inzidieren und drainieren; die Höhle muss dann nach Abstossung des Chitinsackes durch Granulationsbildung heilen. Zuweilen vereitern Lungenechinokokken und liefern dann das Bild des Lungenabszesses.

Digitized by Google

Die seltenen primären **malignen Tumoren** (Karzinome, Sarkome) **der Lunge** sind bisher einer chirurgischen Therapie unzugänglich geblieben. Es ist selbstverständlich, dass man bei bösartigen Tumoren der Brustwand, wenn sie auf die Lunge übergegriffen haben, nicht zögern wird, den betreffenden Teil der Lunge im Gesunden zu resezieren.

Die **Dermoidzyste der Pleura,** welche in ihren Symptomen mit einem chronisch verlaufenden, intrapleuralen Exsudat übereinstimmt und nur durch den Nachweis von Haaren, Cholestearin etc. in einer etwa durch Punktion gewonnenen Flüssigkeit sicher konstatiert werden kann, ist recht selten und wird Gegenstand chirurgischen Eingreifens entweder, wenn sie vereitert oder wenn sie Verdrängungserscheinungen macht (Schmerzen, Dyspnoe). Die Operation hat, wenn möglich, in der Totalexstirpation des Cystensackes zu bestehen oder bei ausgedehnten, unlösbaren Verwachsungen mit den Nachbarorganen in Eröffnung der Cyste und Tamponade. In letzterem Fall soll die Heilung durch Granulation erfolgen.

Digitized by Google

XVII. Chirurgie des Herzbeutels und des Herzens.

Die **Verletzungen des Herzbeutels** durch stumpfe Gewalt ohne äussere Wunde sind äusserst selten.

Die scharfen, isolierten Verletzungen des Perikards werden erst chirurgischer Behandlung bedürfen, wenn durch sie das Perikard infiziert wurde und der entzündliche Erguss durch Dyspnoe und Fieber Erscheinungen macht und durch seine charakteristische Dämpfungsfigur diagnostiziert werden kann. Auch im Verlaufe von Infektionskrankheiten, wie Scharlach, Typhus, Osteomyelitis etc. kann es zu serösen und serös eitrigen Exsudaten in den Herzbeutel kommen. Die perkutorischen und auskultatorischen Phänomene (starke Verbreiterung der Herzdämpfung, Abschwächung der Herztöne, Fieber und Dyspnoe) führen zur Stellung der Diagnose, welche noch durch eine vorgenommene Probepunktion gesichert werden kann. Bei feststehender Diagnose wird man sich entweder mit der Entleerung des Exsudates durch die Paracentese des Herzbeutels mittelst eines Troicarts (man verwende einen Hahntroicart, um Lufteintritt zu vermeiden) begnügen oder besser nach Wegnahme des 5. Rippenknorpels das Perikard durch eine Inzision eröffnen und nach Entleerung des Eiters drainieren.

Bei Verwachsungen des Herzens und Herzbeutels mit dem Mediastinum und Sternum, infolge von Mediastinitis und Pleuritis, wurden die hoch-

Digitized by Google

gradigen Beschwerden der Patienten bereits wiederholt durch Mobilisation der Brustwand, d. h. durch Resektion der Rippen bezw. eines Teiles des Sternums nach dem Vorschlage Brauers günstig beeinflusst (Kardiolysis).

Am **Herzen** selbst kommen nur die **Verletzungen** für eine chirurgische Therapie in Betracht. Nicht jede Verletzung des Herzens aber zwingt zum operativen Eingriff. Einesteils sind Fälle bekannt, in denen Nadeln, die ins Herz eingedrungen waren, dort eingeheilt sind und erst später zufällig bei der Sektion des Individuums gefunden wurden; andererseits können aber auch Fremdkörper (Projektile) das Herz durchbohren und in ihm oder dem Perikard einheilen, ohne schwere Erscheinungen zu machen. Meist allerdings wird durch ein die Herzwand perforierendes Trauma ein ausserordentlich bedrohlicher Zustand geschaffen. Entweder stürzt der Verletzte sofort tot hin, oder, wenn er die Verletzung noch einige Zeit übersteht, zeigt er das Bild hochgradiger Dyspnoe, Beklemmungsgefühl auf der Brust, sehr kleine, beschleunigte oft kaum zählbare Herzpulsation, äusserste Blässe und Schweissausbruch. Die Blutung aus der äusseren Wunde kann sehr gering sein, ist aber auch in grosser Vehemenz beobachtet worden.

Die geschilderten Symptome im Verein mit dem entsprechenden Sitz des Stiches oder Einschusses müssen an eine Herzverletzung denken lassen. Ist gleichzeitig die Pleura eröffnet, so kommt es bei geeignetem Sitz der Oeffnung im Perikard zu einem Haemothorax, indem das aus dem Herzen ausströmende Blut sich nicht im Perikard ansammelt, sondern unter dem Einfluss der Herzbewegung aus ihm sofort hinausbefördert wird und in die Pleurahöhle gelangt. In diesen Fällen wird die sichere Konstatierung einer Herzverletzung unmöglich sein. Man wird bei der Feststellung einer intrathorakalen Blutung stehen bleiben und es der schleunigst anzuschliessenden Operation überlassen müssen, die Quelle der Blutung

Digitized by Google

zu finden. In anderen Fällen aber erfüllt das ergossene Blut den Herzbeutel, dehnt ihn maximal aus und beeinträchtigt durch seinen Druck die Herztätigkeit in steigendem Masse (Herztamponade). Die Patienten verbluten dann nicht, sondern ihr Herz erlahmt schliesslich. Finden wir also bei einer perforierenden Verletzung des Thorax neben den geschilderten allgemeinen Symptomen eine wesentliche Verbreiterung der Herzdämpfung, sowie stark abgeschwächte Herztöne, die zuweilen von plätschernden und klingenden Geräuschen begleitet sind, dann sind wir berechtigt, eine perforierende Verletzung des Herzens anzunehmen. Zuweilen bildet sich der Symptomenkomplex des Haemoperikards und der Herztamponade erst Tage lang nach der Verletzung heraus. In einem von C. Sultan operierten und geheilten Falle z. B. traten die Erscheinungen am 5. Tage nach der Stichverletzung auf.

Ist die Diagnose durch die angegebenen Symptome gesichert oder wenigstens das Vorliegen einer Herzverletzung wahrscheinlich gemacht, dann müssen wir ohne Verzug daran gehen, das Herz operativ freizulegen und die Perforationsöffnung durch die Naht zu schliessen. In dem Bestreben, diese Operation so auszuführen, dass die Komplikation eines Pneumothorax vermieden wird, hat man sich bemüht, einen extrapleuralen Weg zum Herzen einzuschlagen. Rationelle Operationsmethoden besitzen wir unter anderem von H. Lorenz und von von Rydygier. Die erste ist auf Fig. 203 dargestellt und ohne weiteres verständlich, wenn wir erklärend bemerken, dass man damit beginnt, die Arteria und Vena mammaria interna im dritten Interkostalraum freizulegen. Diese Gefässe liegen der Fascia endothoracica auf, und in dieser Schicht gelingt es, die Pleura von der Thoraxwand schonend abzulösen. Nach allmählich, sowohl links und abwärts, wie sternalwärts gerichteter Loslösung der Pleuren werden Rippenknorpel und Sternum den punktierten Linien entsprechend durchtrennt und der

Digitized by Google

Lappen aufgeklappt. Der Herzbeutel kann jetzt unter Schonung der Pleuren eröffnet werden.

Sehr häufig jedoch ist schon durch das Trauma die Pleura mit eröffnet worden. Die Komplikation des Pneumothorax besteht schon, wenn wir den Verletzten sehen. Dann sind die immer mehr oder weniger umständlichen extrapleuralen Methoden überflüssig; wir werden trachten, möglichst schnell zum Herzen zu gelangen und uns nicht davor scheuen, die schon verletzte Pleura weiter zu eröffnen. Ist nun gar die Herzverletzung vorher nicht mit Sicherheit zu diagnostizieren und zwingt uns die bedrohliche innere Blutung zur Operation, dann werden wir den Stich- oder Schusskanal in die Tiefe verfolgen, ihn erweitern und werden, wenn er uns zur Perforationsstelle des Herzbeutels und des Herzens geführt hat, durch Resektion von Rippen oder durch Lappenbildung oder durch einen breiten Schnitt im Interkostalraum und kräftiges Auseinanderziehen der Rippen (Wilms) das Herz soweit zugänglich machen, dass die Herzwunde genäht werden kann.

Zunächst muss das Perikard so weit inzidiert werden, dass sich das Herz fassen und etwas hervorziehen lässt. Durch die pulsierenden und drehenden Bewegungen des Herzens kann dies sehr erschwert werden; die Bekleidung der Hände mit sterilen Zwirnhandschuhen ist bei diesem Manöver sehr zu empfehlen. Die Wunde im Herzen wird mit tiefgreifenden Seidenknopfnähten, die indes nicht durch die ganze Dicke der Herzwand gehen sollen, geschlossen. Da man wiederholt beobachtet hat, dass die Nähte den Herzmuskel leicht durchschneiden, muss das Zusammenziehen und Knüpfen der Nähte langsam und allmählich und in der Diastole vorgenommen werden, in welcher der Herzmuskel schlaffer ist, als in der Systole. Ist die Herzwunde geschlossen, und das in den Herzbeutel und in die Pleura ergossene Blut ausgeräumt, dann wird das Perikard durch exakte Naht am besten ohne Drainage verschlossen; ebenso die Pleura und die

Digitized by Google

Fig. 203. Freilegung des Herzens mit Lappenbildung nach Lorenz.

äussere Wunde. Natürlich ist nach der Operation sorgfältige Ueberwachung und Beobachtung des Kranken unbedingt erforderlich, damit jede etwa durch Infektion des Perikards oder der Pleura nachträglich auftretende Komplikation rechtzeitig erkannt und behandelt werden kann.

Besonders bei Schussverletzungen ist auch die Hinterfläche des Herzens sorgfältig zu revidieren, um einen Ausschuss nicht zu übersehen.

Digitized by Google

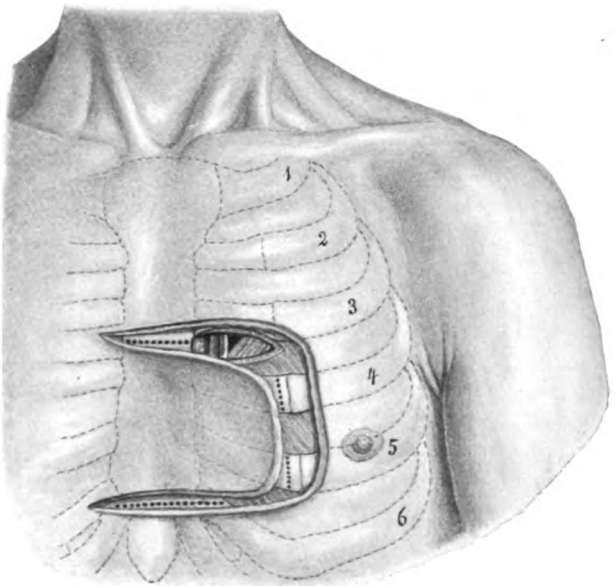

Fig. 203.

Digitized by Google

Digitized by Google

XVIII. Chirurgie der Wirbelsäule und des Rückenmarkes.

Unter den **angeborenen Missbildungen** der Wirbelsäule spielt die Spaltbildung, Spina bifida, die Hauptrolle. In einem frühen Entwicklungsstadium bildet das Gehirn und Rückenmark eine flache Rinne, die Medullarrinne, welche sich mehr und mehr vertieft und schliesslich zu einem Rohr, dem Medullarrohr, sich zusammenschliesst. Der Hohlraum dieses Rohres ist der Zentralkanal, welcher am Kopfende durch bläschenförmige Erweiterung zu den Hirnventrikeln sich umgestaltet und im Rückenmark als feiner Zentralkanal bestehen bleibt. Durch Hemmung der normalen Entwicklung kann das Rückenmark entweder im ganzen oder an einer zirkumskripten Stelle als Rinne bestehen bleiben, wobei gleichzeitig in der Ausdehnung dieser Rückenmarksspalte auch die Vereinigung der Hirnhäute und der Wirbelsäule ausbleibt. Die Spaltung kann sich aber auch nur auf einen Teil der Wirbelsäule beschränken und in verschiedener Weise die Hirnhäute in Mitleidenschaft ziehen. Demgemäss unterscheiden wir folgende Missbildungen:

1. Vollständige oder partielle Spalte des Rückenmarkes samt Wirbelsäule und bedekender Haut: Rhachischisis. Die totale Spaltbildung in der ganzen Ausdehnung des Rückenmarkes ist mit dem Leben unvereinbar, und solche Kinder kommen entweder schon tot zur Welt oder sterben in den ersten Tagen an Meningitis. Aber auch die

Digitized by Google

Kinder mit partieller Spalte müsste das gleiche Schicksal ereilen, wenn nicht zuweilen schon intrauterin ein feines Epithel von den Hauträndern her über die Markrinne hinweggewachsen wäre. Diese schützende Decke besteht aber nur aus einem ganz dünnen, durchsichtigen, narbenähnlichen Häutchen und ist mit den stets ganz atrophischen Resten der Markrinne verwachsen. Häufig findet in diesen Fällen eine, wahrscheinlich auf entzündlichen Reiz zurückzuführende Flüssigkeitsansammlung innerhalb der weichen Hirnhäute statt, sodass eine flache oder kugelige Anschwellung in der Mittellinie des Rückens — mit Vorliebe in der Kreuzbeingegend — sichtbar ist. Wegen der gleichzeitigen Beteiligung des Markes und der weichen Hirnhäute nennt man diese Form Myelomeningocele. Der Hydrops sitzt entweder zwischen Pia und Arachnoidea, und dann verläuft das Rückenmark und die Nerven frei durch den Sack bis zu deren Wandung, oder zwischen den beiden ventralen Blättern der Arachnoidea und dann verlaufen sie innerhalb der Sackwand (Hildebrand).

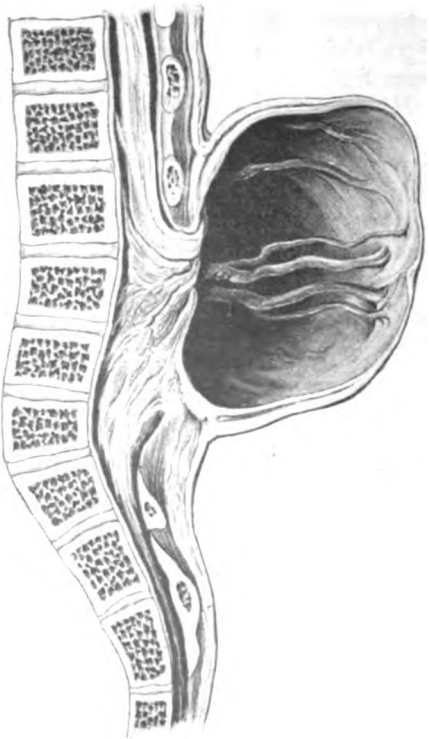

Fig. 204. Längsschnitt durch eine Myelomeningocele.

Digitized by Google

Eröffnet man den Sack einer solchen Spina bifida, dann sieht man, wie das Mark mit der hinteren Sackwandung verwachsen ist, während die Markrinne an der Verwachsungsstelle (Area medullo-vasculosa) so atrophisch ist, dass ihre Reste nur durch mikroskopische Untersuchung erkennbar werden. Fig. 2 und das dazu gehörige anatomische Präparat auf Tafel 39, Fig. 1, stellen eine solche Myelomeningocele dar, ebenso Fig. 204. Das Vorhandensein von Lähmungen, Hydrocephalus und Spaltbildungen an anderen Stellen (Schädel, Abdomen) ist bei dieser Form der Spina bifida nichts seltenes.

2. Die Spaltbildung betrifft die Wirbelsäule und die Dura mater an einer kleinen zirkumskripten Stelle, während das Rückenmark in normaler Weise sich zu einem Rohr geschlossen hat. In diesem Fall kann die Vorwölbung der Spina bifida durch eine Flüssigkeitsansammlung in den weichen Hirnhäuten des Rückenmarkes bedingt sein und wird dann Meningocele genannt. Ebenso wie bei der Myelomeningocele können die Nerven frei durch den Hohlraum verlaufen und sind nicht selten mit der Sackwandung verwachsen. Die äussere Haut zieht in normaler Dicke über die Vorwölbung hinweg, wird aber häufig sekundär, teils durch die Flüssigkeitszunahme, teils durch Druck von aussen verdünnt und zur Ulceration gebracht.

Fig. 205. Spina bifida der Halswirbelsäule.

Digitized by Google

Tab. 39.

Fig. 1. Anatomisches Präparat des auf Seite 3 abgebildeten Kindes mit Spina bifida. Die Spalte ist im Kreuzbein gelegen, und das Rückenmark zieht frei durch den — teilweise abgetragenen — Zystensack, an deren Hinterwand es fest angewachsen war.

Fig. 2. Spina bifida mit ausgedehnter Ulceration auf der Kuppe der Geschwulst.

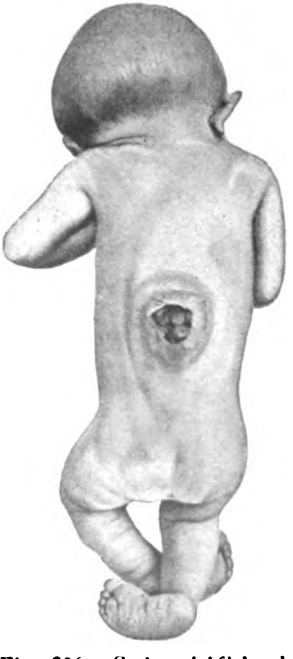

Fig. 206. Spina bifida der Brustwirbelsäule.

3. Die Spaltbildung betrifft ebenfalls die Wirbelsäule und Dura mater an zirkumskripter Stelle; auch das Rückenmark ist zu einem Rohr geschlossen, aber der Zentralkanal dehnt sich durch Zunahme der Flüssigkeit mehr und mehr aus. Wir haben dann eine Myelozystocele vor uns, deren Wand von dem atrophisch verdünnten Rückenmark samt weichen Hirnhäuten gebildet wird. Nerven können natürlich bei dieser Form der Spina bifida nicht durch den Sack ziehen; die bedeckende Haut verhält sich wie bei der Meningocele. Oben ist bereits erwähnt worden, dass der Prädilektionssitz der Spina bifida am Kreuzbein bezw. am unteren Wirbelsäulenende sich befindet, doch kann die Missbildung in selteneren Fällen auch an jeder anderen Stelle der Wirbelsäule vorkommen (siehe Fig. 205 bis 209 und Taf. 39).

Der Krankheitsverlauf der Spina bifida ist im ganzen als ungünstig zu bezeichnen, und zwar nicht bloss in den Fällen, in welchen der Markkanal frei zu Tage liegt, wie bei der beschriebenen Myelo-

Digitized by Google

Fig. 1.

Digitized by Google

Fig. 2.

Digitized by Google

meningocele; auch in den anderen Fällen wird durch mehr und mehr zunehmende Spannung des Sackes die Haut schliesslich bis zum Platzen verdünnt, gleichzeitig aber bildet sich auf der Kuppe der Anschwellung ein Dekubitalgeschwür, welches, noch bevor es zu einer Perforation gekommen ist, leicht zur Infektion der Spinalflüssigkeit, d. h. zur Meningitis führt. Gleichzeitig vorhandene Lähmungen der Blase und des Mastdarms oder der Extremitäten, sowie etwa andere vorhandene Missbildungen tragen das ihre dazu bei, die Prognose noch mehr zu verschlechtern. Nur wenn die Spina bifida von dicker, resistenter Haut überzogen ist und nicht unter so hohem Druck steht, bleiben die Kinder lebensfähig.

Fig. 207. Spina bifida.

Die unblutige Behandlung der Spina bifida bietet nur geringe Aussicht auf Erfolg. Bei kleiner, wenig gespannter, mit fester Haut bedeckter Vorwölbung könnte man versuchen, durch einen Pelottenverband die Grössenzunahme zu verhindern. Eine Entleerung der Flüssigkeit durch Punktion schafft eine Besserung nur für kurze Zeit, ohne das Leiden zu beseitigen; etwas günstiger scheinen die Erfolge mit Punktion und nachfolgender Injektion einiger Kubikzentimeter einer Lösung von Jod 1, Jodkalium 2, Glyzerin 50 (Morton) zu sein. Die dünne Punktionsnadel wird am besten nahe der Basis in schräger Richtung

Digitized by Google

durch die normale Haut eingestochen, um das Herausickern der Flüssigkeit durch die Punktionsöffnung zu verhüten. Aber diese Behandlung ist nicht ungefährlich.

Fig. 208. Flache Vorwolbung einer Spina bifida.

Die beste Behandlung der Spina bifida besteht in der Radikaloperation: Die Haut des Zystensackes wird nahe der Basis umschnitten, wobei jedoch ein genügend grosser Rand zurückbleiben muss, um die Deckung des Defektes ohne Spannung zu gestatten. Dann wird bei Meningocelen unter sorgfältiger Schonung des Rückenmarkes und der Nerven, welche etwa frei durch den Hohlraum ziehen oder in der Sackwandung gelegen sind, der grösste Teil der Zystenwand exstirpiert, der Rest über dem Defekt mit Katgut vernäht und darüber die Haut durch Naht geschlossen. In ähnlicher Weise lässt sich auch der Sack einer Myelozystocele des untersten Markabschnittes in den Fällen mit Erfolg exstirpieren, in denen das Mark bereits ad maximum verdünnt und atrophisch ist, sodass eine weitere Schädigung durch die Exstirpation nicht befürchtet zu werden braucht. Um die Beschmutzung des Wundverbandes mit Fäkalien und Harn zu verhindern, lagere man die operierten Kinder auf den Bauch und unterstütze das Becken durch

Digitized by Google

grosse untergelegte Kissen, sodass Kopf und Beine nach beiden Seiten schräg herunterhängen. Als Spina bifida occulta bezeichnet man diejenigen Fälle, bei denen zwar ein Spalt in der Wirbelsäule, aber keine Vorwölbung besteht. Relativ häufig findet sich bei Spina bifida occulta eine auffällig starke Behaarung an der Stelle der Spaltbildung; hier ist auch

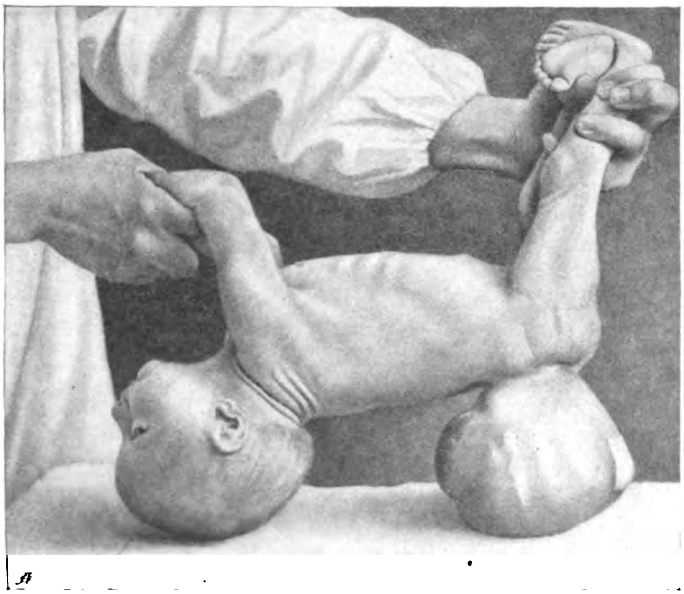

Fig. 209. Excessiv grosse Spina bifida.

die Bildung von Tumoren (Lipomen, Fibromen u. a.) dabei öfters beobachtet worden.

Von den **erworbenen Missbildungen** sollen hier zunächst die unabhängig von Verletzungen und Entzündungen der Wirbelsäule auftretenden Deformitäten Erwähnung finden. Ich muss mich mit einigen kurzen Hinweisen begnügen und verweise im übrigen auf die Lehrbücher der Orthopädie. Die Verkrümmung

Digitized by Google

der Wirbelsäule nach hinten nennt man Kyphose, die Verkrümmung nach vorne Lordose und die seitliche Verbiegung Skoliose. Die Wirbelsäule hat das Bestreben, die Verbiegung nach einer Richtung durch kompensatorische Krümmung nach der entgegengesetzten Seite ober- und unterhalb der primär erkrankten Stelle nach Möglichkeit auszugleichen.

Die Kyphose kann im frühesten Kindesalter durch Rhachitis verursacht sein und kann, wenn sie nicht rechtzeitig durch entsprechende Allgemeinbehandlung und durch geeignete Lagerung und Stützapparate ausgeglichen wird, sehr hohe Grade annehmen. Gleichzeitig sind immer rhachitische Epiphysenverdickungen an anderen Stellen, an den Rippenknorpeln und am unteren Ende der Vorderarmknochen nachweisbar; bei Kindern, welche bereits zu gehen angefangen haben, sieht man gewöhnlich auch mehr oder weniger hochgradige Verbiegung der Knochen der unteren Extremitäten. Der rhachitisch kyphotische Buckel ist abgerundet im Gegensatz zu dem spitzwinkligen Buckel bei Wirbelkaries und bei Fraktur der Wirbelkörper.

Zur Allgemeinbehandlung der Rhachitis gehört eine gute kräftige Ernährung, Aufenthalt im Freien, Salzbäder, Darreichung von Phosphorleberthran. Der Ausgleich der Verkrümmung wird bei ganz kleinen Kindern durch flache Lagerung auf dem Rücken erzielt, bei etwas grösseren durch Lagerung in der Rauchfuss'schen Schwebe oder durch Anwicklung auf ein Gipsbett (Seite 441) und durch gymnastische Uebungen.

Eine Kyphose mässigen Grades, besonders in den oberen Abschnitten der Wirbelsäule tritt zuweilen bei Kindern im Hauptwachstumsalter als sogenannter runder Rücken auf; verursacht ist er meist durch allgemeine Muskelschwäche und durch vieles Sitzen in schlechter Haltung. Kräftige Ernährung, Massage der Rückenmuskulatur und fleissig durchgeführte gymnastische Uebungen dienen zum Ausgleich der

Digitized by Google

Verbiegung. Eine sehr gute Uebung besteht darin, dass man die Kinder mit dem Gesicht nach unten auf einen Untersuchungstisch legt, sie soweit über den Rand des Tisches vorschiebt, dass der Oberkörper frei herunterhängt und sie nun veranlasst, den Oberkörper aktiv zu heben. Während dieser Uebung müssen Gesäss und Oberschenkel auf dem Tisch festgehalten werden.

Der infolge höheren Alters sich ausbildende runde Rücken (Arthritis deformans?) erfordert keine Behandlung.

Schliesslich kann eine Kyphose auch neurogenen Ursprungs sein und durch Lähmung der Rückenmuskulatur infolge von Kinderlähmung oder spastischer Paralyse auftreten. Die Behandlung besteht in Kräftigung der Muskulatur durch Massage, Elektrizität und gymnastische Uebung.

Lordosen können erstens kompensatorisch bei Kyphosen auftreten. Sie können ferner bedingt sein durch Flexionsstellungen in einem oder beiden Hüftgelenken, dann auch in ähnlicher Weise wie die Kyphose durch Muskellähmung (neurogene Lordose) und schliesslich durch Erkrankung der Wirbelknochen (osteogene Lordose) bei Osteomyelitis und Rhachitis. Die Behandlung besteht in Beseitigung des etwa vorliegenden Grundleidens und ist bei den neuro- und osteogenen Formen nach denselben Gesichtspunkten, wie bei der Kyphose zu gestalten.

Die Skoliose stellt die am häufigsten vorkommende Wirbelsäulenerkrankung dar und kann durch verschiedene Ursachen bedingt sein, einmal durch Erkrankung des Knochensystems selbst — hauptsächlich Rhachitis — dann durch ausserhalb der Wirbelsäule gelegene Erkrankungen, von denen wir in den vorhergehenden Kapiteln schon einige kennen gelernt haben (Schiefhals, Thoraxschrumpfung nach Empyema pleurae); hierher gehören auch die Ischias scoliotica, sowie alle die Zustände, welche zu einer Senkung des Beckens nach einer Seite geführt haben (Verkürzung der Extremität, Coxitis, kongenitale

Digitized by Google

Luxation). Das Hauptkontingent stellt die sogenannte habituelle Skoliose dar. Sie ist als Belastungsdeformität aufzufassen und entsteht bei anämischen, muskelschwachen Kindern, welche, wie man annimmt, durch gewohnheitsmässige schiefe Haltung die Entstehung des Leidens begünstigen. Das ständige Tragen einer schweren Schultasche auf ein und derselben Seite, das lange Sitzen auf schlechten Schulbänken, das Arbeiten bei mangelhafter Beleuchtung sind hier zu nennen. Ferner ist es die in den Schulen noch vielfach übliche, schräge Schrift, welche zur Schiefhaltung des Körpers beiträgt.

Bei längerem Bestehen der habituellen Skoliose kommt es zu anatomischen Veränderungen in den Wirbelknochen und an den Rippen. So platten sich durch den ständigen Druck die Wirbelkörper auf der konkaven Seite des skoliotischen Bogens gegeneinander ab und nehmen mehr und mehr eine Keilform an. Daneben findet eine Drehung der Wirbel um ihre Längsachse, d. h. eine Torsion der Wirbelsäule statt; und da die Rippen in fester Verbindung mit den Wirbeln stehen, so müssen auch sie der Torsion der Wirbel folgen. Daher kommt es, dass auf der konvexen Seite der Skoliose die Rippenbögen nach hinten stark als Buckel hervorgedrängt werden; es muss aber besonders betont werden, dass dies ein reiner Rippenbuckel ist, der mit einer Kyphose der Wirbelsäule nichts zu tun hat. Auf der konkaven Seite der Skoliose sind hinten die Rippenbögen abgeflacht, und von vorn gesehen haben wir die umgekehrten Verhältnisse vor uns, d. h. auf der konvexen Seite Abflachung, auf der konkaven Vorwölbung der Rippenbögen. Bei so hochgradiger Verschiebung des knöchernen Thorax wird natürlich auch die Skapula in ihrer Lage beeinflusst, und zwar steht sie und mit ihr die ganze Schulter auf der konvexen Seite der Skoliose höher als die andere Skapula (Fig. 210). Beginnende Grade der Skoliose erkennt man am besten, indem man die Kinder sich

Digitized by Google

stark nach vorne überbiegen lässt; dann ist an den vorspringenden Dornfortsätzen jedes Abweichen von

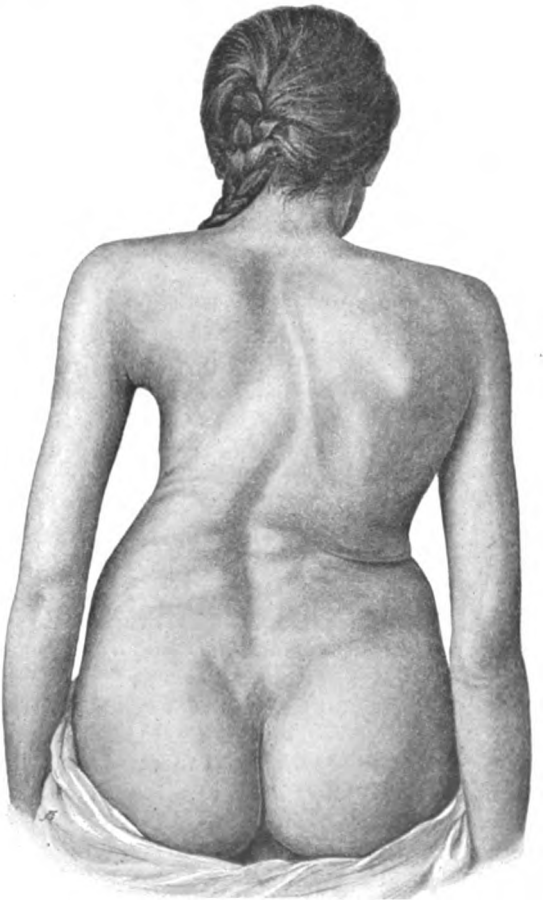

Fig. 210. Skoliose der Wirbelsäule.

der normalen geraden Linie besser sichtbar. Nicht selten ist das erste, den Eltern auffallende Zeichen

Digitized by Google

der Verkrümmung der Hochstand der einen Schulter oder Hüfte. Anfangs ist die Skoliose durch eine Streckung des Körpers noch leicht ausgleichbar. Man erkennt dies am besten, indem man die Kinder mit Hilfe einer Glisson'schen Schwinge am Kopf suspendiert. Es ist ein gutes Zeichen für die Prognose, wenn dieser Ausgleich durch einfache Extension sich noch erzielen lässt, und es ist zu erwarten, dass bei energisch durchgeführter, orthopädischer Behandlung eine Besserung, häufig sogar eine vollständige Heilung der Skoliose sich noch erzielen lässt. Im Laufe der Zeit wird aus der beweglichen, ausgleichbaren Skoliose eine fest fixierte, und es gelingt dann meist weder durch Extension, noch durch anderweitiges Redressement die Verkrümmung zu beseitigen. Ist die Verbiegung eine sehr hochgradige, so stellen sich nicht selten Beschwerden von Seiten des Herzens, der grossen Gefässe und des Respirationstraktus ein. Sie sind bedingt durch die Raumbeengungen und Verschiebungen, welche diese Organe innerhalb des deformierten Thorax erleiden müssen.

Für die Allgemeinbehandlung der Skoliose sind gute Pflege, Aufenthalt im Freien, Bäder etc. von grosser Bedeutung. Daneben aber muss eine systematische und streng durchzuführende orthopädische Behandlung statthaben. Sie kann im Beginn der Krankheit bei geringfügigen, leicht ausgleichbaren Skoliosen ambulant durchgeführt werden, ist aber in schon vorgeschritteneren Fällen nur in orthopädischen Instituten erfolgreich zu gestalten. Das Ziel der lokalen Behandlung besteht in dem Redressement der verkrümmten Wirbelsäule, welches sich sowohl auf die Drehung der Wirbel, wie auf ihre seitliche Verschiebung beziehen muss.

Massage und Gymnastik unterstützen die Behandlung, und sehr wesentlich ist es, die Kranken zu lehren, selbst aktiv durch eigene Muskelarbeit die Wirbelsäulenverkrümmung auszugleichen. Welcher Art diese gymnastischen Uebungen sein müssen, ist in

Digitized by Google

den orthopädischen Lehrbüchern einzusehen. Ebenda finden sich auch genauere Angaben über die zur Durchführung des Redressements notwendige Behandlung mittels orthopädischer Apparate. Sie bezwecken erstens durch eine Streckung der gesamten Wirbelsäule mittels Kopfextension die seitliche Verbiegung zu korrigieren, dann aber auch die Detorsion der Wirbelsäule teils durch den Zug elastischer Gurte, teils durch Pelotten, welche gegen den Rippenbuckel drücken, zu erzwingen. Solche Apparate sind in grosser Auswahl von Lorenz, Hoffa, Schultess u. a. angegeben worden. Vielfach hat man auch versucht, die in den geschilderten Apparaten erzielte Korrektur durch Anwicklung eines Kopf und Thorax umfassenden Gipsverbandes für längere Zeit zu fixieren, doch hat diese Methode, so verlockend sie anfangs scheint, deshalb ihre Nachteile, weil die Muskeln, welche unter dem Gipsverbande zur Untätigkeit gezwungen sind, zu stark atrophisch werden und die erforderliche Kraft zur Stütze der Wirbelsäule später nicht aufzubringen vermögen. Lange Zeit hindurch spielte die Korsettbehandlung der Skoliose die grösste Rolle und man glaubte, durch das Tragen eines Stützkorsettes aus Gips, Celluloid oder aus derbem Leinenstoff, dem durch Metallschienen und Bügel der nötige Halt gegeben wurde, eine Besserung und Heilung des Leidens erzielen zu können. Neuerdings ist aber diese Art der Behandlung mehr in den Hintergrund getreten, und sie kommt im wesentlichen nur in Frage, wenn das Redressement beendet ist, d. h., wenn durch die oben geschilderten orthopädischen Massnahmen eine weitere Besserung nicht mehr zu erwarten ist. So dient das Stützkorsett jetzt mehr dazu, das mühsam erzielte Resultat zu erhalten und einer etwa von neuem auftretenden Verschlimmerung vorzubeugen.

Eine grosse Bedeutung in der Behandlung der Skoliose kommt der Prophylaxe zu, und deshalb muss, wie Lüning und Schultess mit Recht betonen,

Digitized by Google

schon auf der Schule durch Abkürzung der Sitzzeit, Innehaltung der Pausen, Einführung der Steilschrift, Ausdehnung der körperlichen Uebungen, gute Beleuchtung und gute Schulbänke soviel wie möglich zur Verhütung getan werden.

Mit dem Namen Ischias scoliotica ist schon zum Ausdruck gebracht, dass die Krankheit neurogenen Ursprungs ist. Das Leiden entwickelt sich schnell mit Schmerzen der Rückenmuskulatur unter gleichzeitiger Ausbildung einer Skoliose; nicht selten wird dabei der ganze Oberkörper schräg nach der einen Seite geneigt. Wahrscheinlich handelt es sich bei dem Leiden um eine primäre Neuralgie im Plexus sacro-lumbalis und lumbalis, und infolgedessen um eine schmerzhafte Kontraktion der Lendenmuskulatur. Die Prognose der Ischias scoliotica ist günstig. Die Behandlung besteht in Massage, Elektrizität und Darreichung von Aspirin oder einem der vielen in ähnlicher Weise wirkenden Medikamente.

Verletzungen: Die Frakturen der Wirbelsäule werden durch schwere Gewalten, durch Sturz aus grosser Höhe, durch Verschüttung, durch starke Ueberbiegung, durch Ueberfahrenwerden und ähnliches verursacht. Wirbelbögen und Querfortsätze können eher durch direkt auftreffende Gewalten frakturiert werden, als die geschützter liegenden Wirbelkörper, welche meist durch indirekte Gewalt (Ueberbiegung nach vorn) zertrümmert werden. Die Schwere der Verletzung hängt im wesentlichen von der Mitbeteiligung des Rückenmarkes ab.

Frakturen eines oder mehrerer Dornfortsätze entstehen entweder durch direkten Schlag oder durch Ueberbiegung nach hinten. Bei ihrer oberflächlichen Lage sind die gebrochenen Stücke leicht durch die Haut abzutasten, und hierbei erhält man deutliches Krepitationsgefühl.

Die Frakturen des Wirbelbogens kommen seltener zur Beobachtung, am ehesten noch an der Halswirbelsäule. Der Knochenbruch ist gelegentlich

Digitized by Google

doppelseitig, d. h., zu beiden Seiten des Dornfortsatzes an symmetrischen Stellen zu beobachten.

Brüche im Bereich der oberen Halswirbel sind wegen der Nachbarschaft der Medulla oblongata besonders gefährlich. So tritt z. B. bei isoliertem Abbruch des Processus odontoideus des Epistropheus zuweilen der sofortige Tod dadurch ein, dass der abgebrochene Zahnfortsatz das verlängerte Mark zerquetscht.

Isolierte Frakturen des Processus transversus sind ausserordentlich selten; hie und da sind sie mit Luxationen in den Wirbelgelenken kombiniert.

Die Fraktur der Wirbelkörper wird am häufigsten im Bereich der Brust- und Lendenwirbel beobachtet. Es handelt sich dabei entweder um einfache Fissuren oder um Quer- bezw. Schrägbrüche. Die letzteren besonders neigen zu starker Dislokation, indem der obere Teil der Wirbelsäule nach vorn gleitet, der untere nach hinten gegen

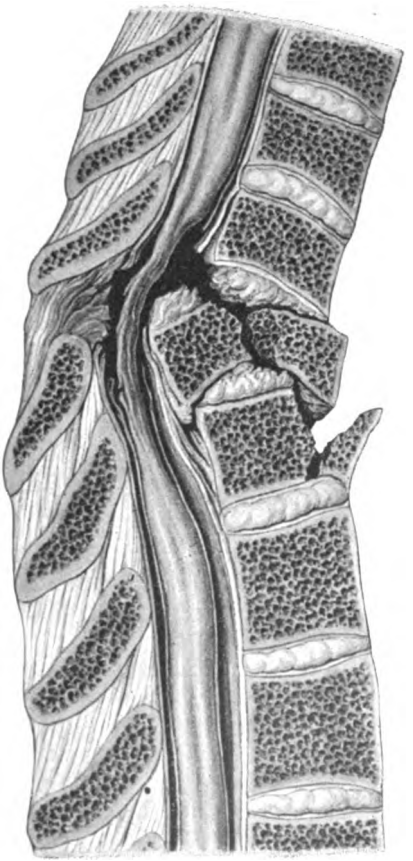

Fig. 211. Bruch zweier Wirbelkörper mit totaler Zermalmung des Rückenmarkes.

Digitized by Google

das Rückenmark andrängt und dieses komprimiert oder ganz zerquetscht. Bei starken Ueberbiegungen kommt es nicht selten zu Kompressionsfrakturen mehrerer Wirbelkörper. In Fig. 211 sehen wir eine schwere Zertrümmerung zweier Brustwirbelkörper vor uns mit totaler Zerquetschung des Rückenmarks in einer Ausdehnung von etwa 3 cm; wir erkennen gleichzeitig die ausgedehnte Zerreissung, welche die Zwischenwirbelscheiben erlitten haben. Gelegentlich werden auch isolierte Läsionen der Zwischenwirbelscheibe, Verschiebung und Ablösung im Zusammenhang mit einer Knochenlamelle beobachtet.

Die Symptome eines Wirbelkörperbruches bestehen zunächst in einem kaum jemals fehlenden schweren Shock; der Verletzte sieht blass, livide aus, hat einen kleinen, beschleunigten Puls und klagt über heftige Schmerzen im Rücken, die bei allen Bewegungsversuchen gesteigert werden. Da die zertrümmerten Wirbelkörper oft von oben nach unten zusammengedrückt, also niedriger und platter geworden sind, so ist durch das Zusammensinken der Wirbelsäule eine akute spitzwinklige Kyphose entstanden, welche man leicht erkennt, wenn man den Verletzten vorsichtig auf die Seite legt. Ein weiteres Symptom ist der durch Druck auf die Bruchstelle auslösbare Bruchschmerz. Liegt die Fraktur in der Halswirbelsäule, dann wird der Verletzte jede Bewegung des Kopfes vermeiden und den Kopf mit seinen Händen stützen; in solchen Fällen wird man gelegentlich auch die Dislokation der Wirbelkörper durch Abtastung der hinteren Rachenwand fühlen können.

Am wichtigsten sind die von der Mitbeteiligung des Rückenmarks abhängigen Erscheinungen, die wir als einfache Erschütterung, commotio medullae spinalis, oder als Kompression bezw. Kontusion voneinander unterscheiden können. Die Zeichen der Commotio medullae spinalis bestehen in einer Parese der Extremitäten, eventuell auch der Blase und des Mastdarms. Wiederholt ist im Anschluss

Digitized by Google

an solche Erschütterungen die Entstehung eines schweren nervösen Allgemeinzustandes, den man als Neurasthenie oder vielmehr als traumatische Neurose auffassen muss, beobachtet worden. Man hat für diese Krankheitserscheinungen, da sie öfter bei Lokomotivführern im Anschluss an Eisenbahnunfälle entstanden sind, auch einen eigenen Namen geprägt: Railway spine.

Die Kompression des Rückenmarks betrifft meist beide Hälften in gleicher Weise. Die dadurch hervorgerufenen Symptome werden also mehr oder weniger einer Querschnittsläsion entsprechen und werden davon abhängen, in welcher Höhe die Verletzung stattgefunden hat. Sitzt die Fraktur unterhalb des zweiten Lendenwirbels, dann werden trotz vorhandener Einengung des Wirbelkanals Lähmungserscheinungen nicht resultieren können, da hier bereits das Mark in die Cauda equina übergegangen ist. Betrifft die Verletzung den unteren Brust- oder oberen Lendenabschnitt des Markes, dann sind die Patellarreflexe aufgehoben und beide Beine motorisch, meist auch sensibel gelähmt, ebenso Blase und Mastdarm. Beim Sitz der Verletzung im Halsteil des Markes sind alle Extremitäten, Blase und Mastdarm gelähmt, die Patellarreflexe gesteigert; bei hoch gelegenen Halswirbelfrakturen kann die Medulla oblongata, selbst wenn sie an der Verletzung direkt unbeteiligt ist, doch nachträglich durch Zirkulationsstörung so geschädigt werden, dass der Tod durch Herz- und Atmungslähmung eintritt. Nicht selten sieht man, dass ein Teil der anfangs vorhandenen Lähmung im Laufe einiger Wochen nach der Verletzung wieder zurückgeht. Da nach unseren bisherigen Kenntnissen eine Regeneration des zerstörten Rückenmarkes nicht eintritt, so müssen wir in solchen Fällen annehmen, dass die Lähmung teilweise von einer Kompression durch Bluterguss oder durch entzündliches Infiltrat abhing, nach dessen Resorption das Mark seine normale Funktion wieder auszuüben vermochte.

Digitized by Google

In ganz seltenen Fällen ist nur eine Hälfte des Rückenmarkes an der Läsion beteiligt und wir haben dann die Symptome einer Halbseitenläsion (Seite 432) vor uns.

In zweifelhaften Fällen, wenn eine Kyphose nicht entstanden ist, wird unter Umständen eine gute Röntgenaufnahme die Art und die Ausdehnung des Knochenbruches erkennen lassen.

Gelegentlich ist nach schweren Verletzungen und besonders bei ausgedehnten Muskelquetschungen die Schmerzhaftigkeit eine so intensive, dass man bei dem Fehlen von sicheren Zeichen eines Knochenbruches zweifelhaft sein kann, ob nur eine Distorsion oder doch ein Wirbelbruch vorliegt. Der weitere Verlauf bringt dann bald Klarheit, denn der Verletzte wird, wenn es sich nur um Distorsion handelte, schon nach einigen Tagen seine Schmerzen verlieren und die Beweglichkeit der Wirbelsäule wieder zurückerlangt haben.

Die Behandlung des Wirbelbruches hat in erster Linie in der richtigen Lagerung des Verletzten zu bestehen. Ist eine Kyphose vorhanden, dann soll der Versuch gemacht werden, sie auszugleichen, indem man durch ein untergeschobenes Kissen die Umkrümmung im Sinne der Lordose begünstigt. Fehlt die Kyphose, dann genügt die flache Rückenlagerung. Eine grosse Gefahr liegt für die Verletzten, welche gelähmt sind, oder selbst ohne Lähmung infolge der Schmerzen zu ruhiger Rückenlage gezwungen sind, in der Entstehung eines Decubitus. Die prophylaktische Verhütung eines solchen Druckgeschwüres durch Verwendung von Luft- und Wasserkissen stellt deshalb ein Haupterfordernis der Behandlung dar. Bei Frakturen der Halswirbelsäule wird die Ruhigstellung in einer für die Heilung günstigen Lage durch Extension am Kopf mittels Glisson'scher Schwinge erzielt.

Grosse Sorgfalt erfordert auch eine etwa vorhandene Blasenlähmung, besonders wenn sie häufigen

Digitized by Google

Katheterismus erforderlich macht. Viele der Verletzten gehen an dieser Blasenlähmung zugrunde durch die Entstehung einer auf den Katheterismus zurückzuführenden Cystitis und den daraus resultierenden aufsteigenden Niereneiterungen. In Fällen, in denen man bei unvollkommener Lähmung annehmen konnte, dass nicht eine Markzerquetschung, sondern nur ein Druck dislozierter Knochen zur Kompression geführt hat, hat man vereinzelt durch Ausführung einer Laminektomie (Seite 443) Heilung und Besserung erzielt.

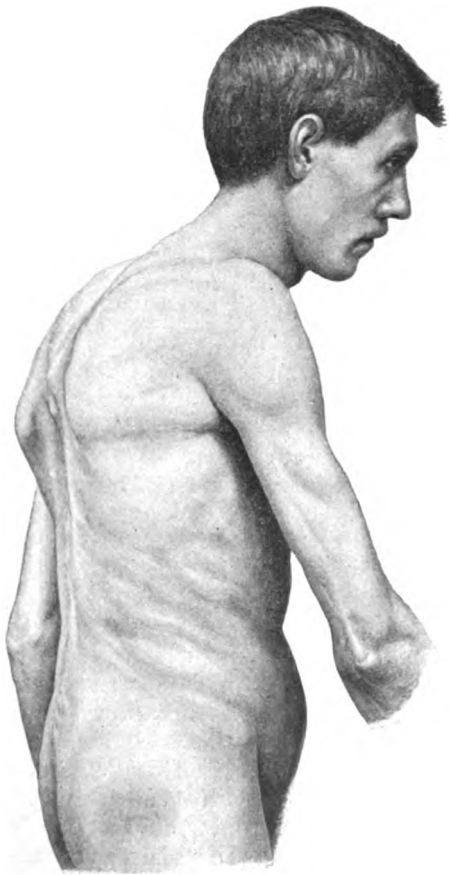

Fig. 212. Kümmell'sche Kyphose.

Häufig wird man, wenn nach Ablauf von etwa 6 Wochen die Konsolidierung des Knochenbruches angenommen werden kann, zur weiteren Stütze der Wirbelsäule für längere Zeit noch ein Stützkorsett mit Nutzen tragen lassen.

Digitized by Google

Als Kümmell'sche Kyphose bezeichnet man einen Symptomenkomplex, der sich an schwere Traumen der Wirbelsäule anschliesst. Eine Wirbelfraktur ist in solchen Fällen nicht nachweisbar, eine Kyphose nicht vorhanden. Häufig wird man die Verletzung für eine Distorsion gehalten und allenfalls den Verdacht einer Fissur des Wirbelkörpers gehabt haben. Im Verlauf der nächsten Monate, nachdem der Kranke längst, anscheinend objektiv und subjektiv geheilt, aus der Behandlung entlassen ist, bildet sich eine mehr und mehr zunehmende Kyphose aus (Fig. 212) mit Schmerzen an der verkrümmten Stelle und mit Interkostalneuralgien. Man nimmt an, dass die Ursache der Erkrankung doch eine, wenn auch anfangs nicht erkennbare Wirbelfraktur ist, und dass die Wirbel erst bei längerer Belastung nachgeben und zusammensinken. Andere glauben, dass im Anschluss an die Verletzung sich ein entzündlicher Zustand an den Wirbeln eingestellt habe, der langsam zu einer Erweichung eines oder mehrerer Wirbelkörper geführt hat, und man hat deshalb die Krankheit auch Spondylitis traumatica genannt.

Die als Spotanfrakturen der Wirbelsäule beobachteten Einknickungen sind auf Seite 445 erwähnt.

Eine Wirbelluxation wird an der Halswirbelsäule viel leichter als an den Brust- und Lendenwirbeln eintreten können, weil die Beweglichkeit des Halsteiles eine viel grössere ist. Die kleinen Gelenkflächen, mit denen sich zwei Halswirbel berühren, stehen in einer von oben vorn nach hinten unten schrägen Ebene und eine Luxation kann nur durch forcierte Verschiebungen dieser beiden Flächen gegeneinander zustande kommen. Das kann durch übertriebene Drehung oder übertriebene Beugung des Kopfes eintreten, man unterscheidet deshalb die Beugungs- von der Rotationsluxation.

Bei forcierter Beugung klaffen die Dornfortsätze und Wirbelbögen so stark auseinander, dass schliesslich ihre Bandmassen einreissen müssen. Nun können die oberen Gelenkflächen soweit nach vorn gleiten, dass sie vor die unteren Gelenkflächen zu

Digitized by Google

stehen hommen, sich hier verhaken und nicht wieder zurückzugleiten vermögen. Die Beugungsluxation ist immer eine doppelseitige. Der Kopf wird krampfhaft nach vorn gestreckt gehalten, alle Bewegungsversuche sind überaus schmerzhaft und man fühlt an der hinteren Rachenwand vom Munde aus die Stufe der gegeneinander verschobenen Wirbel.

Die Rotationsluxation ist im Gegensatz dazu immer einseitig. Sie entsteht, indem der Kopf plötzlich mit starker Gewalt nach einer Seite gedreht wird, durch Verschiebung der Gelenkflächen auf der entgegengesetzten Seite. Ist die Luxation eine unvollständige und ist eine Verhakung nicht eingetreten, dann wird der Kopf nach der gesunden Seite geneigt, die Wirbelsäule erscheint auf der kranken Seite verlängert, der Kopf ist ein wenig nach vorn gebeugt und man fühlt die Dislokation vom Munde her an der hinteren Rachenwand.

Bei der vollständigen Rotationsluxation ist der Kopf nach der kranken Seite geneigt, der Dornfortsatz des luxierten Wirbels nach derselben Seite verschoben und die Dislokation des Wirbels vom Munde her deutlicher zu fühlen, als bei der unvollständigen Luxation. Eventuell lässt auch hier die Diagnose sich durch eine Röntgenaufnahme sichern.

Die Repositionen sämtlicher Wirbelluxationen müssen in tiefer Narkose vorgenommen werden. Die Einrenkung der unvollständigen einseitigen Luxation gelingt, indem man den durch die Luxation ohnedies schon nach der gesunden Seite abduzierten Kopf noch stärker abduziert und eine Rotation nach der verrenkten Seite hinzufügt.

Bei der vollständigen einseitigen Luxation entspannt Kocher zunächst die Muskulatur des Halses, indem er am Kopf eine Rotation nach der gesunden Seite ausführt und dann erst Abduktion nach der gesunden, sowie Rotation nach der kranken Seite hinzufügt.

Die doppelseitige Wirbelluxation wird eingerenkt, indem man nacheinander jede Seite, wie bei der vollständigen einseitigen Luxation reponiert.

Digitized by Google

Bei allen diesen Luxationen sind die Einrenkungsmanöver mit grösster Vorsicht zu bewerkstelligen, um nicht das an sich schon eingeengte Rückenmark noch stärker zu komprimieren.

Was die Stich- und Schussverletzungen der Wirbelsäule und des Rückenmarks anlangt, so geben die Fälle gewöhnlich keinen Anlass zum operativen Vorgehen. Man begnügt sich mit der Reinigung der äusseren Wunde und sorgt unter Vermeidung jeglichen Sondierens durch Anwickeln eines aseptischen Verbandes für ungestörte Wundheilung nach den allgemein üblichen Regeln. Kurz erwähnt sei nur, dass es bei Stichverletzungen zu einer Halbseitenläsion des Rückenmarkes kommen kann: ihre Symptome sind: motorische Lähmung, Hyperästhesie und Aufhebung des Muskelgefühls auf der verletzten Seite, sensible Lähmung mit erhaltener Motilität und erhaltenem Muskelgefühl auf der unverletzten Seite.

Eine Indikation zur Entfernung eines im Wirbelkanal befindlichen Geschosses liegt selten vor. Bei frischer Verletzung kann gelegentlich die Grösse der Weichteilwunde und die ausgedehnte Zertrümmerung des Knochens, die Entfernung des Geschosses wünschenswert machen, um die sonst schwer vermeidbare Infektion der Wunde zu verhüten. Sonst ist die Operation nach W. Braun nur in Fällen mit schweren Marksymptomen und langsamer oder ausbleibender Besserung indiziert, wenn die Krankheitserscheinungen durch intra- oder extradural wirkende Fremdkörperkompression oder Fremdkörperreizung ihre Erklärung finden können.

Entzündungen der Wirbelsäule. Akute Entzündungen sind sehr selten, es kommt aber eine primäre Osteomyelitis der Wirbelknochen vor. Sie verläuft mit hohem Fieber, das akut einsetzt, unter schweren Allgemeinerscheinungen, Delirien und Benommenheit. Unter solchen Umständen ist die frühe Diagnose der Krankheit recht schwierig und

Digitized by Google

sie wird meist erst gestellt, wenn der Eiter nach aussen durch die Haut vordringt, oder wenn es, wie gelegentlich bei den Halswirbelkörpern, zur Bildung eines akuten Retropharyngealabszesses kommt.

Die frühzeitige Entleerung des Eiters und in den günstig gelegenen Fällen auch die Freilegung des Knochenherdes können Heilung herbeiführen, wenn nicht von Anfang an bereits ein schwerer allgemein pyämischer Zustand vorliegt.

Eine akute Entzündung der Halswirbelgelenke kann im Anschluss an akute Infektionskrankheiten sich ausbilden; dabei sind die Bewegungen des Kopfes sehr schmerzhaft, der Kopf wird zur Entlastung der Wirbelsäule, ähnlich wie beim Schiefhals, nach einer Seite gehalten, und es besteht Fieber. Zur Vereiterung der Gelenke kommt es hierbei jedoch nicht, und die Krankheit gelangt unter geeigneter Behandlung (Ruhelage, Kopfextension mit Glisson'scher Schwinge) in einigen Wochen zur Heilung.

Zuweilen ist es sehr schwer, die Wirbelgelenkentzündung von einem akuten Rheumatismus der Nackenmuskeln zu unterscheiden, denn die ähnlich wie bei Lumbago fixierten Muskeln bedingen ebenfalls eine krampfhaft steife Haltung des Kopfes, und alle Bewegungsversuche sind schmerzhaft. Der Zustand bleibt aber meist nur wenige Tage bestehen und ist durch feuchte Umschläge und Darreichung eines Antipyretikums günstig zu beeinflussen.

Sehr viel häufiger, als die akuten Entzündungen ist die Tuberkulose der Wirbelsäule, die Spondylitis tuberculosa. Sie kann, besonders in der Halswirbelsäule als tuberkulöse Erkrankung der Wirbelgelenke auftreten oder entsteht als primäre Knochenkaries, vorzugsweise in den Wirbelkörpern.

Die tuberkulöse Wirbelgelenkerkrankung sitzt mit Vorliebe in den obersten Halswirbeln und ruft intensive Nacken- und Kopfschmerzen hervor. Alle Bewegungen des Kopfes sind überaus schmerz-

Digitized by Google

Tab. 40.

Tuberkulose dreier Wirbelkörper mit Sequesterbildungen, starker Kyphose und Einengung des Wirbelkanals.

haft und werden deshalb von den Kranken sorgsam vermieden. Sie stützen den Kopf in beide Hände und drehen den ganzen Körper, statt eine Seitenbewegung des Kopfes zu machen. Dabei wird der Kopf entweder nach einer Seite geneigt oder in grader Richtung nach vorn gestreckt gehalten. Im weiteren Verlauf können in gleicher Weise, wie bei der Karies der Halswirbelkörper Senkungsabszesse entstehen, welche entweder als Retropharyngealabszess die hintere Rachenwand (siehe Seite 285) vorwölben oder in Muskelinterstiten gegen die äussere Halshaut, seltener nach der Achselhöhle zu vordringen und hier als kalter Abszess zum Vorschein kommen.

Die Behandlung der Spondylitis cervicalis tuberculosa hat in erster Linie für die Ruhigstellung und Entlastung der schmerzhaften Gelenkflächen Sorge zu tragen. Das geschieht am besten durch ruhige Bettlage und Extension am Kopf mit Glisson'scher Schwinge (Fig. 216). Dadurch werden am schnellsten die Schmerzen beseitigt, und gleichzeitig wird auf schonendste Art die krankhafte Kopfhaltung korrigiert. Ein etwa vorhandener Retropharyngealabszess ist nach den auf Seite 285 angegebenen Gesichtspunkten zu eröffnen, ein am Hals, Nacken oder Achselhöhle zum Vorschein kommender Abszess wird am besten durch Punktion entleert und die Höhle mit einigen Kubikzentimetern einer zehnprozentigen Jodoformglyzerinemulsion angefüllt. Nur wenn die Haut bereits verdünnt und gerötet ist, oder wenn hohes Fieber auf eine Mischinfektion mit akuten Infektionserregern schliessen lässt, dann ist die Inzision und Ausschabung der fungösen Granulationsmassen am Platze.

Die ostale Form der Wirbeltuberkulose hat, wie oben bereits erwähnt worden ist, ihren Sitz

Digitized by Google

Digitized by Google

Digitized by Google

fast ausschliesslich in den Wirbelkörpern, welche in verschiedener Weise von der Entzündung ergriffen werden können. Der Knochen schaut entweder gleichmässig käsig verfärbt aus, ohne dass es bereits zu einer Erweichung und Einschmelzung der Knochensubstanz gekommen ist, oder der Knochen ist zerstört und an seiner Stelle eine mit käsigen Bröckeln, Eiter und tuberkulösem Granulationsgewebe erfüllte Höhle vorhanden, oder schliesslich, es haben sich an einer oder mehreren Stellen kleine unregelmässige, zackig begrenzte Sequester gebildet, welche mitten in den käsigen Granulationsmassen gelegen sind. Die Folgen einer derartigen Zerstörung des Knochengewebes müssen sich in ähnlicher Weise geltend machen, wie bei den durch Verletzung entstandenen Zertrümmerungen, d. h. die Wirbelsäule sinkt an der defekten Stelle zusammen und es entsteht eine Kyphose, welche entweder als spitzwinkliger Gibbus (auch Pott'scher Buckel genannt) hervorspringt oder bei Einschmelzung mehrerer Wirbelkörper abgerundet erscheint. Tafel 40 gibt die durch Karies dreier Brustwirbelkörper angerichtete Zerstörung und die kyphotische Abknickung gut wieder; man erkennt, dass der in der Mitte gelegene Wirbelkörper sehr stark abgeplattet ist, dass die normale Knochenzeichnung aller drei beteiligten Wirbel fast aufgehoben ist, dass die Zwischenwirbelscheiben zerstört und kaum mehr sichtbar sind, und man erblickt zwei scharf begrenzte Einschmelzungsherde, in deren jedem ein zackiger, kleiner Sequester liegt. Auch das Rückenmark ist durch die Raumbeengung des Wirbelkanals nicht unbeteiligt geblieben und erscheint deutlich komprimiert; diese Kompression kann teils durch die Knochenverschiebung, teils durch extradural gelegene, gegen das Rückenmark sich vorwölbende Abszesse so hochgradig werden, dass ausgedehnte Paresen und vollständige Lähmungen abwärts von der komprimierten Stelle eintreten.

Bei grossen tuberkulösen Kyphosen müssen die

Digitized by Google

Rippen, welche in fester Verbindung mit den Wirbeln stehen, natürlich an der Verkrümmung teilnehmen. So ist die weitere Folge des Leidens eine hochgradige Deformität des gesamten knöchernen Thorax, und dadurch wieder bedingt sind Verschiebungen des Herzens, der grossen Gefässe und der Respirationsorgane, die zu erheblichen Störungen führen können.

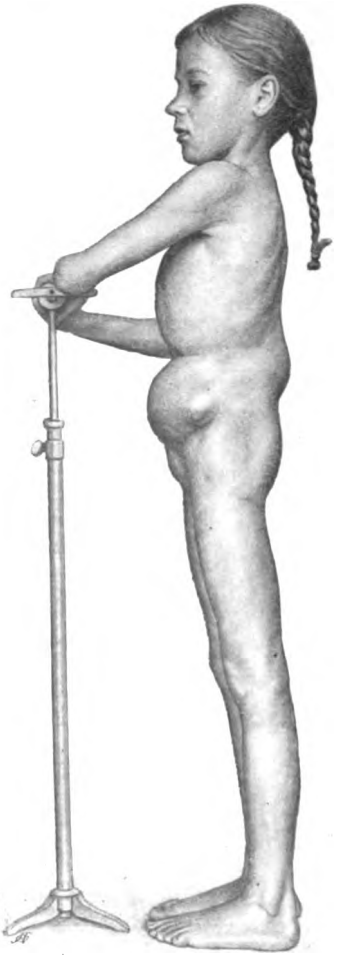

Fig. 213. Senkungsabszess oberhalb des Poupart'schen Bandes.

Der Weg, welchen die von den Halswirbeln ausgehenden kalten Abszesse einschlagen, ist oben bereits geschildert worden; erwähnt wurde auch schon, dass der Eiter sich gegen das Rückenmark vorwölben und dieses komprimieren kann. Die von der Brust und Lendenwirbelsäule ausgehenden Eiterungen schlagen aber meist einen anderen Weg ein und gelangen entweder nach hinten neben einem Dornfortsatz zum Durchbruch oder sie senken sich an der Vorderfläche der Wirbelkörper retroperitoneal auf den M. ileopsoas nach abwärts und kommen als „Senkungsabszesse“ erst an weit

Digitized by Google

entfernten Stellen zum Vorschein. Prädilektionsstellen für das Hervortreten eines solchen Senkungsabszesses sind die Gegend dicht ober- oder unterhalb des Poupart'schen Bandes (Fig. 213), dann die Innenfläche an der Vorderseite des Oberschenkels (Fig. 214) und unabhängig vom Verlauf des Psoas die laterale Gesässhälfte (Fig. 215).

Die Symptome der Wirbeltuberkulose ergeben sich aus den vorstehend geschilderten anatomischen Veränderungen. In langsamem Verlauf stellen sich Schmerzen an der erkrankten Partie ein, welche bei Bewegungsversuchen oder bei direktem Druck erheblich gesteigert werden. Man vermeide es aber durch Druck auf den Kopf dieses Symptom hervorrufen zu wollen, denn dadurch ist wiederholt schon an den bereits stark zerstörten Wirbelkörpern ein vollständiges Zusammensinken und Einknicken verursacht worden. Die Art, wie die Kinder, um die es sich bei der Wirbeltuberkulose meist handelt, alle schmerzhaften Bewegungen auszuschalten wissen, ist sehr charakteristisch: Bei Beteiligung der Halswirbelsäule stützen sie den Kopf in beide Hände und machen seitliche Bewegungen nur mit dem ganzen Körper. Bei Beteiligung der Brust- oder Lendenwirbelsäule

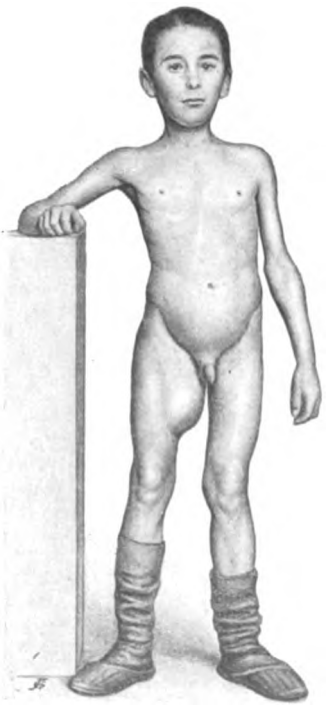

Fig. 214. Senkungsabszess an der Innenseite des rechten Oberschenkels.

Digitized by Google

wird jedes Bücken des Oberkörpers ängstlich vermieden; um einen Gegenstand vom Boden aufzuheben, lässt sich das Kind bei steif gehaltener Wirbelsäule in tiefe Kniebeuge herunter. Ist der Entzündungsprozess ausgedehnt, so ist das kranke Kind nicht imstande, den Oberkörper ohne Stütze aufrecht zu erhalten, es geht deshalb gebückt und stützt sich mit beiden Händen auf die Oberschenkel dicht oberhalb der Knie. Meist hat sich inzwischen ein Gibbus ausgebildet, der keinen Zweifel mehr an der Diagnose aufkommen lässt. Oft werden, teils durch die Knochenverschiebung und teils durch Eiteransammlung nicht nur die aus dem Rückenmark austretenden Nervenwurzeln komprimiert und gereizt, sodass als Folge davon heftige Neuralgien auftreten, sondern durch Kompression des Rückenmarkes selbst können Paresen und vollständige Lähmungen des unterhalb der Druckstelle gelegenen Körperabschnittes bedingt sein.

Fig. 215. Senkungsabszess an der lateralen, linken Gesässhälfte.

Senkungsabszesse rufen, wenn sie den Psoas entlang herabsteigen, oft schon zu einer Zeit, in der

Digitized by Google

eine Vorwölbung aussen noch nicht erkennbar ist, Schmerzen hervor, welche durch Spannung des Muskels verursacht sind; um den Psoas zu entlasten, wird deshalb das betreffende Bein im Hüftgelenk gebeugt gehalten: Psoasstellung.

Die Prognose der Wirbeltuberkulose ist keine günstige, und ein grosser Teil der Erkrankten geht,

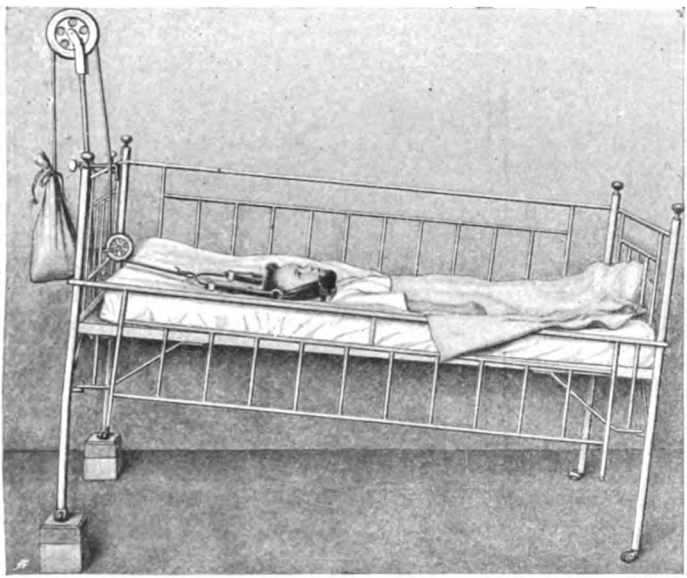

Fig. 216. Extension mit Glisson'scher Schwinge.

wenn auch erst nach jahrelangem Verlauf der Krankheit, an Kachexie oder an gleichzeitiger Tuberkulose anderer Organe zugrunde.

Die Behandlung hat zunächst in guter, allgemeiner Körperpflege zu bestehen, in kräftiger Ernährung, guter Luft, event. in Soolbädern. Daneben spielt die Ruhigstellung und Entlastung der erkrankten Wirbel die Hauptrolle; dies soll, wenn irgend möglich,

Digitized by Google

so durchgeführt werden, dass gleichzeitig eine Korrektur etwa bereits vorhandener Deformität erzielt wird. Bei Erkrankung der Halswirbelsäule lässt sich dieses Ziel am besten durch Extension am Kopf erreichen, mittels Glisson'scher Schwinge (Fig 216). Das Bett wird dabei durch untergeschobene Holzklötze am Kopfende höher gestellt, damit durch den herabsinkenden Körper das notwendige Gegengewicht erzeugt wird. Diese Extension lässt sich auch ambulant durchführen, indem man einen gebogenen Metallstab (Jurymast) an ein Korsett derart befestigt, dass sein oberes, mit einem Bügel versehenes Ende über der Mitte des Kopfes zu stehen kommt; dann wird eine, am Kopf befestigte Glisson'sche Schwinge an den Bügel angehängt und so weit gegen ihn angezogen, bis eine genügend starke Extension erreicht ist (Fig. 217 und 218). Weniger auffallend wirkt die Kopfextension, wenn man statt des Jurymastes an dem Korsett einen gepolsterten Metallring befestigt, der von unten her gegen Kinn und Hinterkopf drückt und ihn anhebt.

Fig. 217. Spondylitis tuberculosa cervicalis.

Digitized by Google

Sitzt die Erkrankung im Brustteil der Wirbelsäule, dann wird der Kranke am besten auf eine sogenannte Rauchfuss'sche Schwebe gelagert. Sie besteht in einem breiten Gurt, der quer über das Bett von einer Seitenwand zur anderen, etwa 10 bis 20 cm von der Matratze entfernt, ausgespannt wird. Der Kranke wird an diesen Gurt durch ein daran genähtes Mieder so angewickelt, dass Kopf und Extremitäten beiderseits herabhängen, der Körper also im Sinne der Lordose überbogen wird.

Fig. 218. Extension mit Jurymast bei Spondilitis tuberculosa cervicalis.

Ganz kleine Kinder oder Kinder, bei denen die Erkrankung im Lendenteil der Wirbelsäule sitzt, lagert man am zweckmässigsten auf ein Gipsbett, welches ähnlich wie eine Gipshanfschiene der Form des Rückens angepasst wird. Zu dem Zweck legt man das Kind auf den Bauch und unterstützt mit untergelegten Rollen und Kissen den Körper an der Stirn, an den Schultern, an den Ober- und Unterschenkeln, so dass der Gibbus nach vorne einsinkt und nach Möglichkeit ausgeglichen wird. Auf die gut eingeölte Rückenfläche des Körpers legt man eine Reihe von in Gipsbrei eingetauchten Hanfbündeln und bedeckt damit den ganzen Hinterkopf, den Rücken, das Gesäss und die Oberschenkel bis zu ihrer Mitte; die Schultern müssen so weit frei bleiben, dass die Armbewegungen ungehindert möglich sind, ausserdem ist die Analgegend in weiter Ausdehnung frei zu lassen, um Beschmutzungen des Lagerbettes zu vermeiden.

Digitized by Google

Sind die Gipshanfbündel in genügender Stärke aufgelegt und erhärtet, dann nimmt man die der Körperform genau sich anschmiegende Gipsschale ab, polstert ihre Innenfläche mit Watte oder einer dicken Filzlage und wickelt das Kind mit Flanellbinden darauf an.

Die Fixation der Wirbelsäule mit Hilfe der geschilderten Apparate wird so lange fortgesetzt, bis der floride Entzündungsprozess abgelaufen ist, d. h. bis die Schmerzhaftigkeit der Wirbelsäule vollkommen geschwunden ist. Aber auch dann soll man die Kinder nicht ohne Stütze umhergehen lassen; sie müssen für längere Zeit noch Stützapparate tragen, welche bei Halswirbelerkrankung die Form einer sogenannten Halskravatte haben, bei Brust- oder Lendenwirbelbeteiligung in einem grösseren, der Körperform angepassten Stützkorsett bestehen. Das einfachste Material für Anfertigung derartiger Apparate ist der Gips; dauerhafter und leichter werden sie jedoch, wenn sie aus Celluloid oder nach dem Vorgange Hessing's aus Stoff hergestellt werden, der durch eingefügte Stahlschienen die erforderliche Stütze erhält. Auf die Technik der Anfertigung solcher Apparate kann hier nicht eingegangen werden.

Vorhandene Senkungsabszesse werden am besten nur durch Punktion und nachfolgender Injektion einer 10% Jodoform-Glyzerin-Emulsion behandelt; breite Inzisionen richten zuweilen dadurch Schaden an, dass von der nun lange offenbleibenden, Eiter sezernierenden Fistel aus akute Wundinfektionserreger von aussen her einzudringen vermögen. Inzision und Drainage ist nur am Platze, wenn der Eiter durch die bereits verdünnte Haut durchzubrechen droht, oder wenn ein mehrfach mit Punktion und Jodoform-Injektion behandelter Abszess sich stets schnell wieder füllt und hohes Fieber hervorruft.

Calot hatte versucht, die kyphotisch eingesunkene, tuberkulöse Wirbelsäule durch forzierte Streckung in tiefer Narkose zu redressieren und durch Fixation

Digitized by Google

mittels Gipsverbänden Heilung in korrigierter Stellung zu erreichen. Wenn man sich klar macht, dass das Zusammensinken der Wirbelsäule bei zerstörten Wirbelkörpern eine Art spontanen Heilungsvorganges ist, und dass nur dadurch eine feste Konsolidierung der Wirbelsäule wieder möglich wird, und wenn man weiss, dass in den zerstörten Wirbelkörpern tuberkulöse Herde sehr lange Zeit latent bestehen und erst im Laufe vieler Jahre resorbiert werden können, dann muss es schon a priori bedenklich erscheinen, diese Herde durch forziertes Redressement auseinander zu reissen. Abgesehen davon, dass eine Konsolidierung in gestreckter Stellung kaum eintreten kann, liegt eine grosse Gefahr darin, dass erstens die latente Tuberkulose zu florider Entzündung von neuem wieder aufflackert, und dass zweitens durch die gleichzeitige Zerreissung vieler Blutgefässe eine Ueberschwemmung des Blutes mit Tuberkelbazillen und damit das Auftreten einer Miliartuberkulose begünstigt wird.

In Fällen, in denen teils durch Knochenverschiebung, teils durch Abszesse das Rückenmark so stark komprimiert ist, dass es zur Lähmung der unteren Extremitäten gekommen ist, welche trotz langer Beobachtung und Behandlung keine Neigung zum Rückgang zeigt, kann man durch Entlastung des Rückenmarkes mittels Laminektomie, d. h. Eröffnung des Wirbelkanales durch Fortnahme mehrerer Wirbelbögen, noch Heilung der Lähmung erzielen. Die Operation wird in der Weise vorgenommen, dass auf der Höhe des kyphotischen Buckels ein breiter, seitlich gestielter Lappen abgeklappt wird, und dass man nun die Dornfortsätze und die dazu gehörigen Wirbelbögen sorgfältig freilegt, indem man die Muskeln dicht an den Knochen mit starken Elevatorien abhebelt und sie mit grossen Wundhaken beiseite halten lässt; durch allmähliches Abkneifen der Dornfortsätze und Wirbelbögen mit einer Hohlmeisselzange — meist genügt die Wegnahme von 2—3 Wirbelbögen — lässt sich auf schonende Art der Wirbelkanal eröffnen, so

Digitized by Google

dass das komprimierte Rückenmark jetzt genügend Spielraum hat, sich nach hinten auszudehnen. Gleichzeitig lassen sich von der Wunde aus etwa vorhandene, gegen das Mark andrängende Abszesse eröffnen und drainieren. Trotz der Entfernung mehrerer Wirbelbögen behält die Wirbelsäule doch genügenden Halt, so dass die Kranken, wenn die Lähmung im Laufe der nächsten Monate zurückgegangen ist, mit Hilfe eines Stützkorsetts wieder gut gehen können.

Die chronisch ankylosierende Entzündung der Wirbelsäule ist eine Erkrankung, über deren Aetiologie wir Sicheres noch nicht wissen. Es stellt sich ganz langsam — manchmal erst im Laufe von Jahren — eine Versteifung der Wirbelsäule ein, welche in leichteren Fällen nur einzelne Abschnitte betrifft, in schweren sich über die ganze Wirbelsäule erstreckt, so dass Bewegungen gar nicht mehr möglich sind. Im Beginn des Leidens pflegen heftige Schmerzen dabei aufzutreten. Vereinzelt hat man als Ursache des Leidens schwere, deformierende Veränderungen an den Knochen und Gelenken gefunden, Ankylosen, sowie knöcherne Verdickungen und Verwachsungen der Wirbel untereinander; in anderen Fällen müssen aber derartige Veränderungen gefehlt haben, da Besserungen, ja sogar vollständige Heilungen beobachtet worden sind.

Die Therapie ist ziemlich machtlos; versucht wurden die Darreichung von Salicylpräparaten, Antipyreticis, Jodkali, sowie die Anwendung der verschiedensten Bäder.

Von der akuten Entzündung der Rückenmarkshäute ist auf Seite 35 u. ff. bereits die Rede gewesen. Häufiger tritt im Verlauf von tuberkulösen Knochenerkrankungen — nicht nur der Wirbelsäule — eine Meningitis cerebrospinalis tuberculosa auf, welche jedoch zu chirurgischen Eingriffen keinen Anlass bietet. Es sei deshalb auf die Lehrbücher der inneren Medizin verwiesen.

Digitized by Google

Geschwülste der Wirbelsäule und des Rückenmarkes.

Gutartige Geschwülste der Wirbelsäule sind seltener als bösartige. Hauptsächlich kommen hier Exostosen in Frage, bei gleichzeitiger multipler Exostosenbildung an anderen Körperstellen, an den Rippen und den Epiphysengegenden der Extremitätenknochen. Sie gewinnen an der Wirbelsäule nur dann erhöhte Bedeutung, wenn sie gegen das Rückenmark vordringen und es komprimieren.

Die bösartigen Geschwülste befallen hauptsächlich die Wirbelkörper. Da in der Wirbelsäule epitheliale Zellen fehlen, von denen die Krebsbildung ihren Ausgang nehmen könnte, kommen Karzinome nur entweder durch direktes Uebergreifen benachbarter Geschwülste oder als Metastasen vor. Sie erzeugen manchmal unbestimmte Rückenschmerzen, treten aber zuweilen auch ohne Vorboten ganz plötzlich durch das Entstehen einer sogenannten Spontanfraktur in die Erscheinung. Sie kommt dadurch zustande, dass einer oder mehrere durch Geschwulstbildung erweichte Wirbelkörper bei irgend einer forzierten Bewegung, oft nur bei einfachem Aufrichten im Bett zusammensinken und eine Kyphose wie bei einem traumatischen Wirbelkörperbruch hervorrufen. Eine Hervorwölbung der Geschwulstmassen nach hinten findet meist erst in einem sehr vorgerückten Stadium statt. Häufig wird sich durch genaue Untersuchung des ganzen Körpers der Sitz des primären Tumors feststellen lassen, gelegentlich liegt aber eine wegen malignen Tumors ausgeführte Operation schon so weit zurück, dass die Patienten sich dessen kaum mehr entsinnen; erst eine exakt aufgenommene Anamnese bringt hierüber Klarheit.

Auch die von den Wirbelkörpern ausgehenden bösartigen Geschwülste wachsen zuweilen gegen das Rückenmark vor, welches dadurch mehr oder weniger stark komprimiert wird.

Digitized by Google

Spontanfraktur der Wirbelsäule hat man übrigens auch durch Echinococcus des Wirbelkörpers entstehen sehen.

Sarkome können sowohl primär wie sekundär in der Wirbelsäule auftreten und sind in allen ihren histologischen Formen beobachtet worden.

Die chirurgische Therapie bietet am ehesten Aussicht auf Erfolg, wenn man bei Rückenmarkskompression aus dem langsamen Verlauf des Leidens und aus der Anwesenheit multipler Exostosen schliessen kann, dass der das Rückenmark beengende Druck durch eine solche Knochenwucherung erzeugt wird. Die Ausführung einer Laminektomie und Abmeisselung der vorspringenden Exostose kann vollständige Heilung herbeiführen.

Die Kompression des Rückenmarkes, wie sie durch tuberkulöse Abszesse, Exostosen und maligne Geschwülste der Knochen entstehen kann, ist auch durch den Druck einer primären Geschwulst der Rückenmarkshäute möglich. Es sind Lipome, Fibrome, Psammome und Neurofibrome, sowie Sarkome verschiedener Struktur beobachtet worden. Nach dem Vorgange Horsley's sind derartige Geschwülste in den letzten Jahren mittels Laminektomie wiederholt mit Erfolg exstirpiert worden. Das erste Erfordernis zur Erreichung dieses Zieles ist natürlich die Stellung einer möglichst genauen Diagnose des Sitzes der Erkrankung. Einige Hinweise sind oben bei Besprechung der Wirbelsäulen-Verletzungen bereits gegeben worden; Genaueres ist aus den anatomischen und physiologischen Spezialwerken zu ersehen.

Die Neubildungen des Rückenmarkes selbst (Gliome, Sarkome) sind einer chirurgischen Therapie nicht zugänglich.

Digitized by Google

Alphabetisches Sachregister.

A.

Abszess, kalter. 48, 380, 436.
Acne rosacea. 119.
Adenome. 117, 234, 305, 383.
Aktinomykose. 110, 183, 204, 208, 290.
Adenomyxochondrofibrom. 259.
Alveolarbogen, Brüche des. 171, 174.
Aneurysma arterio-venosum. 57.
Aneurysma traumaticum. 57.
Aneurysmen. 57, 234, 293.
Angina follicularis. 225.
Angina Ludovigi. 257, 283.
Angina simplex. 224.
Angiome. 55, 113, 211, 244, 332.
Angioma arteriale racemosum. 55.
Angioma cavernosum, 55, 113, 211, 244, 371.
Angiolipome. 114.
Ankylosen 187.
Antrum Highmori, Empyem des. 188.
Area medullo-vasculosa. 413.
Arteria anonyma, Aneurysma der. 293.
Arteria carotis communis, Unterbindung der. 278.
Arteria lingualis, Unterbindung. 279.
Arteria lingualis, Verletzungen. 275.
Arteria mammaria interna. Verletzung der. 365.
Arteria meningea media, Zerreissung der. 24.
Arteria subclavia, Aneurysma der. 293.
Arteria subclavia, Unterbindung. 279.
Arteria subclavia, Verletzungen. 275.
Arteria vertebr., Unterbindung. 280.
Arthritis deformans. 186.
Atherome. 50, 116, 244, 383.
Aurikularanhänge. 239.
Autoplastik. 28.

B.

Basedow'sche Krankheit. 320.
Bein, Psoasstellung des. 439.
Belastungsdeformität. 420.
Bellocq'sches Röhrchen. 98.
Bier'sche Stauung. 375.
Blutbeulen am Schädel. 9.
Blutbrechen bei Schädelbrüchen. 31.
Bluthusten bei Schädelbrüchen. 31.
Blu'stillungsmittel. 97.
Blutungen, subperiostale, am Schädel. 9.
Bronchialfistel. 404.
Bronchioskopie. 403.
Brustbein s. Sternum.
Brustdrüse, akute Entzündung der. 374.
Brustdrüse, chronische Entzündung der. 380.
Brustdrüse, Fibroadenom der. 382.
Brustdrüse, Hypertrophie der. 381.

Digitized by Google

Brustdrüse, Karzinom der. 381.
Brustdrüsengeschwülste, Untersuchung der. 385.
Brustdrüse, Missbildungen der. 374.
Brustdrüsenkarzinom, Metastasen des. 386.
Brustdrüsenkarzinom, Radikaloperation des. 388.
Brustdrüse, Retentionszysten der. 383.
Brustdrüse, Sarkom der. 388.
Brustdrüse, Syphilis der. 381.
Brustdrüse, Tuberkulose der. 380.
Brustkorb s. Thorax.
Brustwarze, Fissuren der. 374.
Bülau'sche Drainage. 397.

C.

Cachexia strumipriva. 313.
Cancère en curasse. 387.
Caput obstipum. 271.
Carotis interna, Aneurysma der. 234.
Carotis-Verletzungen. 275.
Cellulae mastoideae, Eiterung. 247.
Cephalohydrocele traumatica. 43.
Cervikalnerven, Neuralgie der. 133.
Cholesteatome. 252.
Chondrosarkome. 373.
Commotio cerebri. 13.
Commotio medullae spinalis. 426.
Compressio cerebri. 13.
Contusio cerebri. 15, 22.
Cornu cutaneum. 117.
Crichotracheotomie. 334.
Croup. 226.
Cystadenoma mammae. 380.

D.

Decanulement. 337.
Depressionsfrakturen des Schädels. 18.
Dermoide. 50, 116, 221, 234, 244, 265, 392, 405.
Diploe, Eiterungen der. 10.
Dornfortsätze, Frakturen von. 424.
Druckpuls. 14.
Druckstauung. 355.
Ductus lingualis. 265, 268.
Ductus submaxillaris, angeborener Verschluss des. 219.
Ductus thoracicus, Verletzung des. 277.

E.

Echinokokkenzysten. 292, 319, 404.
Empyem, akutes. 396.
Empyem durch Pneumonie. 396.
Empyem nach Trauma. 395.
Empyema necessitatis. 397.
Empyem tuberkulöses. 400.
Encephalocele. 4.
Encephalocystocele. 5.
Enchondrome. 191, 199, 211, 234, 244, 332, 373.
Endotheliome. 63, 119, 260.
Epilepsie, Jackson'sche. 42.
Epilepsie, traumatische. 42.
Epulis. 191, 200.
Erysipelbehandlung durch Stauung. 378.
Erysipele. 44, 102.
Exostosen. 68, 371, 445.
Extubation. 331.

F.

Feld, mesobranchiales. 265.
Felsenbein, Caries des. 251.
Felsenbein, Frakturen des. 31, 242.
Feuermäler. 113.
Fibroadenome. 382.
Fibroma molluscum. 59, 115.
Fibrome. 59, 115, 163, 191, 199, 211, 234, 244, 298, 331, 350, 371, 392, 417, 446.
Fibrosarkome. 164, 191.
Fracture par contre-coup. 12.
Fröschleinsgeschwulst. 219.
Furunkel. 43, 100.

Digitized by Google

G.

Ganglion Gasseri, Exstirpation. 141.
Gastrostomie. 348.
Gaumensegellähmung. 228.
Gaumengeschwülste. 234.
Gaumen, Sarkome des. 234.
Gaumenspalten. 86.
Geburtshelferstellung der Hände. 313.
Gehirn s. auch Hirn.
Gehirn, Ausfallserscheinungen. 15.
Gehirnblutungen durch Trauma. 15.
Gehirn, Ektopie des. 8.
Gehirnerschütterung. 13.
Gehirn, Geschwülste des. 72.
Gehirn, Herdsymptome. 39, 73.
Gehirnkompression. 13.
Gehirn, Schussverletzungen. 19.
Gehörgang, äusserer, Furunkel des. 242.
Gehörknöchelchen, Caries der. 251.
Gesicht, Adenome des. 117.
Gesicht, angeborene Missbildungen. 74.
Gesicht, Angiolipom des. 114,
Gesicht, Atherom des. 116.
Gesicht, Dermoid des. 116.
Gesicht, Endotheliom des. 119.
Gesicht, Entzündungen des. 100.
Gesicht, Fibrom des. 115.
Gesicht, Hämangiom des. 113.
Gesicht, Karzinom des. 123.
Gesicht, Keloid des. 115.
Gesicht, Lupus des. 105.
Gesicht, Lymphangiom des. 111.
Gesichts, Milzbrandkarbunkel des. 100.
Gesicht, Neubildungen im. 111.
Gesicht, ödematöse vasomotorische Schwellung. 103.
Gesichtsaktinomykose. 110.
Gesicht, Sarkom des. 119.
Gesichtserysipel. 102.
Gesichtsfurunkel. 100.
Gesichtskarbunkel. 100.
Gesichtsknochen, Syphilis der. 109.
Gesichtsknochen, Verletzungen der. 95.
Gesichtsphlegmone. 101.
Gesichtsquetschungen. 93.
Gesichtsrose. 102.
Gesichtsspalte, quere. 85.
Gesichtsspalte, schräge. 85.
Gesichtswunden. 93.
Gesicht, Syphilis des. 109.
Gesicht, Teleangiektasien des. 113.
Gesicht, Tuberkulose des. 105.
Gesicht, Ulcus rodens des. 124.
Gesicht, Weichteilverletzungen des. 93.
Gibbus. 435.
Gingivitis. 176.
Gipsbett. 441.
Glandula submaxillaris, Entzündung der. 257.
Gliome. 446.
Glissonsche Schwebe. 440.
Glossitis simplex. 207.
Glottisoedem. 207, 223, 284, 323, 328.
Gonorrhoe. 185.
Grätenfänger. 345.
Grützbeutel. 52.

H.

Habitus scrofulosus. 287.
Haemangioma simplex. 53.
Haemangiome. 53, 113, 211, 244, 292, 371.
Haemoperikard. 408.
Haemopneumothorax durch Stichwunde. 394.
Haemothorax. 361.
Haemothorax durch Herzverletzung. 407.
Haemothorax, Vereiterung des. 395.
Hals, Aktinomykose des. 290.
Hals, akute Entzündungen des. 280.

Digitized by Google

Hals, Aneurysma spontaneum des. 293.
Hals, Blutzysten am. 271.
Hals, branchiogenes Karzinom des. 301.
Hals, chronische Entzündungen des. 286.
Hals, Dermoidzysten des. 265.
Hals, Echinokokkenzyste des. 292.
Hals, Gefässspalt am. 282.
Hals, Gefässspalteiterungen. 283.
Hals, Haemangiom des. 292.
Hals, Karzinom des. 301.
Hals, Knorpelanhänge am 265.
Hals, Lipom des. 295.
Hals, Lymphangiom des. 292.
Hals, Lymphdrüsengeschwülste des. 298.
Hals, Lymphosarkom des. 300.
Hals, Lymphzysten des. 270.
Hals, Missbildungen des. 263.
Hals, präformierte Spalte am. 281.
Hals, Sarkom des. 301.
Hals, Schnitt- u. Schusswunden. 274.
Hals, subkutane Quetschungen des. 274.
Hals, Syphilis des. 289.
Hals, Verletzungen des. 273.
Halsabszesse, akute oberflächliche. 282.
Halsdrüsen, Karzinommetastasen. 302.
Halsdrüsen, Syphilis der. 302.
Halsdrüsen, tuberkulöse. 286, 302.
Halsfisteln. 263.
Halsgeschwülste. 291.
Halsnerven, Verletzungen der. 277.
Halsvenen, Luftansaugung durch die. 276.
Halsvenen, Verletzungen der. 276.
Halswirbel, Frakturen der. 425.
Halswirbelgelenke, Entzündung der 433.
Halszysten. 263.
Hasenscharten. 76.
Hautdefekte, Lappendeckung der. 131.
Hautemphysem durch Rippenfrakturen. 362.
Hautemphysem durch Trachea- und Larynxfraktur. 322.
Hautemphysem nach Tracheotomie. 338.
Hauthorn. 117.
Herzbeutel, Parazentese des. 406.
Herzbeutel, Verletzungen des. 406.
Herzlähmung durch Diphtherie. 228.
Herznaht. 409.
Herztamponade. 408.
Herz, Verletzungen des. 407.
Herz, Verwachsungen mit Mediastinum und Sternum. 406.
Heteroplastik. 28.
Hiebwunden am Schädel. 9.
Highmorshöhle, Empyem der. 189.
Highmorshöhle, Hydrops der. 189.
Highmorshöhle, Karzinom der. 191.
Highmorshöhle, Polypen der. 190.
Hirn, s. auch Gehirn.
Hirnabszess nach Otitis media. 248.
Hirnabszess nach Schädelbrüchen. 38.
Hirnabszess, Operation des. 249.
Hirnbruch. 4.
Hirndruck, Steigerung des. 14.
Hirnhäute, Geschwülste der. 72.
Hirnhautentzündung nach Schädelbrüchen. 35.
Hirnnervenlähmung durch Schädelbrüche. 31.
Hirnsubstanz, Erweichung nach Trauma. 15.
Hirnsubstanz. Zertrümmerung von. 15.
Hirnsymptome, allgemeine. 73.

Digitized by Google

Hirntopographie. 24.
Hodgkinsche Krankheit. 299.
Hydrocephalus. 1.
Hyperämie, aktive und passive zu Heilzwecken. 376.

I.

Impressionsfrakturen des Schädels. 30.
Intubation. 329.
Ischias scoliotica. 419, 424.

J.

Jochbogen, Brüche des. 99.

K.

Karbunkel. 43. 100.
Kardiolysis. 407.
Karzinome. 63, 123, 152, 170, 191, 201, 205, 212, 234, 244, 260, 301, 319, 332, 350, 383, 392, 404, 445.
Karzinom, branchiogenes. 265, 301.
Kehlkopf, Aspirationen in. 325.
Kehlkopf, Defekte des. 339.
Kehlkopf, Diphtherie des. 327.
Kehlkopf, Entzündungen des. 327.
Kehlkopfexstirpation. 340.
Kehlkopf, Fibrom des. 331.
Kehlkopf, Fraktur des. 322.
Kehlkopf, Fremdkörper im. 324.
Kehlkopf, Karzinom des. 332.
Kehlkopfknorpel, Perichondritis. 328.
Kehlkopf, künstlicher. 341.
Kehlkopf, Neubildungen des. 331.
Kehlkopf, Papillom des. 332.
Kehlkopf, Sarkom des. 332.
Kehlkopf, Stich- und Schnittverletzungen. 323.
Kehlkopf, Syphilis des. 328.
Kehlkopf, Tuberkulose des. 328.
Keilbeinhöhle, Osteom der. 70.
Keloide. 115.
Kieferast, aufsteigender, Bruch des. 174.
Kieferentzündungen. 176.
Kiefergelenk, Arthritis deformans des. 186.
Kiefergelenk, Entzündungen des. 185.
Kiefergelenk, gonorrhoische Entzündung des. 185.
Kiefergelenk, Tuberkulose des. 186.
Kieferklemme. 126, 187.
Kiefer, Phosphornekrose der. 183.
Kiefer, Wachstumsstörungen der. 171.
Kiemengangsfisteln. 239.
Kiemengangszysten und -fisteln. 264.
Kiemenwülste. 263.
Knochennaht. 173.
Kontusionspneumonie. 394.
Kopf siehe auch Schädel.
Kopf, Abszesse am. 44.
Kopf, Aneurysma traumaticum des. 57.
Kopf, Angioma arteriale racemosum des. 55.
Kopf, Atherom des. 50.
Kopf, Dermoidzyste des. 50.
Kopf, Endotheliom des. 63.
Kopf, Entzündungen am. 43.
Kopf, Erysipel des. 44.
Kopf, Fibrome des. 59.
Kopf, Furunkel und Karbunkel am. 43.
Kopf, Haemangioma simplex des. 53.
Kopf, Karzinom des. 63.
Kopf, kavernöses Angiom des. 55.
Kopf, Neuralgien des. 133.
Kopf, Neurofibrome des. 59.
Kopfnicker, s. Musculus sternocleidomastoideus.
Kopf, Phlegmone am. 44.
Kopf, Rankenangiom des. 55.
Kopf, Sarkom des. 61.
Kopf, Teleangiektasie des. 53.
Kopf, Ulcus rodens des. 63.
Kretinismus. 304, 313.
Kropf s. a. Struma.
Kropf. 305.

Digitized by Google

Kropf, maligne Degeneration des. 319.
Kyphose. 418.
Kyphose, Kümmell'sche. 430.
Kyphose, rhachitische. 418.
Kyphose, tuberkulöse. 435.

L.

Labium fissum. 76.
Laminektomie. 429, 443.
Lappenbildung zur Defektdeckung. 131.
Laryngofissur. 326, 333, 338.
Larynx s. Kehlkopf.
Leontiasis cranii ossea. 70.
Leptomeningitis nach Schädelbrüchen. 35.
Leptomeningitis purulenta. 247.
Leukämie, Geschwülste der. 299.
Leukoplakia buccalis. 209, 212.
Lipome. 244, 295, 332, 350, 368, 383, 417, 446.
Lippenkrebs. 124.
Lippensaumverschiebung. 126.
Lippenspalte, mittlere. 85.
Liquor cerebrospinalis, Entleerung bei Schädelbrüchen. 31.
Lordose. 418.
Luftröhre s. Trachea.
Lumbalpunktion. 36.
Lungenabszess. 401.
Lungen, Aktinomykose der. 404.
Lungen, Echinokokkus der. 404.
Lungen, Entzündungen der. 396.
Lungen, Fremdkörperentfernung aus. 403.
Lungenfistel. 404.
Lungengangrän. 403.
Lungen, Geschwülste der. 404.
Lungenhernie, angeborene. 355.
Lungenhernie, erworbene. 358.
Lungenkollaps, Verhütung bei operativem Pneumothorax. 402.
Lungen, Prolaps durch Stichverletzung. 394.
Lungen, Schussverletzungen der. 396.
Lungen, Verletzungen der. 393.
Lungenverletzungen durch Rippenfrakturen. 361.
Lupus. 105.
Lymphangiome. 111, 222, 270. 292, 370.
Lymphangiofibrom. 61.
Lymphom, malignes. 299.
Lymphosarkome. 299.
Lymphdrüsen, Tuberkulose der. 287.

M.

Magenfistel, Anlegung der. 348.
Makrocheilie. 112.
Makroglossie. 206, 211.
Makromelie. 112.
Makrotie. 239.
Mamma, s. Brustdrüse.
Mandelentzündungen. 224.
Mastitis acuta. 374.
Mastitis adolescentium. 379.
Mastitis chronica interstitialis. 380.
Mediastinum, Entzündungen des. 391.
Mediastinum, Geschwülste des. 392.
Melanosarkome. 119.
Meningitis nach Schädelbrüchen. 35.
Meningocele. 5, 413.
Meningocele spuria traumatica. 43.
Mensurschmisse. 93.
Mikrostomie. 131.
Mikrotie. 239.
Milchleiste. 374.
Milzbrandkarbunkel. 100.
Missbildungen, angeborene. 1. 74, 171, 206, 238. 263, 304. 342, 355, 411.
Mittelohrentzündung. 246.
Morbus Basedowii. 320.
Münzenfänger. 344.
Mumps. 256.
Mundboden, Dermoide des. 221.

Digitized by Google

Mundboden, Geschwülste des. 218.
Mundschleimhaut, Entzündungen der. 204.
Mundschleimhaut, Karzinom der. 205.
Mundschleimhaut, Sarkom der. 205.
Mundschleimhaut, Syphilis der. 204.
Mundschleimhaut, Tuberkulose der. 204.
Musculus pectoralis maior, Fehlen des. 355.
Musculus sternocleidomastoideus, Gummi des. 289.
Musculus sternocleidomastoideus, Myositis des. 272.
Muskulatur, Verknöcherung der. 187.
Musculus sternocleidomastoideus, Verkürzung des. 271.
Muttermäler. 113.
Myelomeningocele. 412.
Myelozystocele. 414.
Myositis ossificans. 187.
Myxoedem nach Kropfoperation. 313.

N.

Nacken, Lipome des. 295.
Nackenmuskeln, akuter Rheumatismus der. 433.
Naevus vasculosus. 371.
Narbenkeloide. 115.
Nase, chronische Entzündung der. 146.
Nase, Fremdkörper in. 147.
Nase, Missbildungen der. 143.
Nasenblutungen durch Schädelbrüche. 31.
Nasendefekte, Verschliessung von. 157.
Nasengerüst, Brüche des. 95.
Nasengeschwülste. 148.
Nase, Karzinom der inneren. 152.
Nasenoperationen, plastische. 153.
Nasenrachenraum, Austastung des. 151.
Nasenrachenraum, Fibrome und Fibrosarkome des. 163.
Nasenrachenraum, Geschwülste des. 162.
Nase, Sarkom der inneren. 152.
Nasenspalte, seitliche. 85.
Nasentamponade. 98.
Nase, schiefe. 143.
Nase, Schleimhautpolypen der. 148.
Nase, Untersuchung der. 149.
Nebenbrustdrüsen. 374.
Nebenkröpfe. 315.
Nervus abducens, Lähmung durch Schädelbrüche. 31.
Nervus facialis, Lähmung durch Schädelbrüche. 31.
Nervus facialis, Verletzung des. 94.
Nervus hypoglossus, Verletzung. 278.
Nervus phrenicus, Verletzung des. 278.
Nervus recurrens, Lähmung bei Kropf. 312.
Nervus recurrens, Verletzung des. 278.
Nervus vagus, Verletzung des. 278.
Neurofibrome. 59, 115, 371, 446.
Neurose, traumatische. 427.
Noma. 103, 204.

O.

Oberkiefer, Brüche des. 171.
Oberkiefer, Geschwülste des. 190.
Oberkieferhöhle, Empyem der. 188.
Oberkieferhöhle, Polypen der. 190.
Oberkiefer, Karzinom des. 191.
Oberkiefer, Resektion des. 194.
Oberkieferresektion, temporäre. 166.

Digitized by Google

Oberkiefer, Syphilis des. 183.
Oberkiefer, Tuberkulose des. 182.
Oberlippe, eitrige Entzündungen der. 100.
Oberlippenspalten. 76.
Oesophagoskopie. 346.
Oesophagotomie. 348, 352.
Oesophagus, Divertikel des. 349.
Oesophagus, Entzündungen des. 346.
Oesophagus, Fibrom des. 350.
Oesophagus, Fremdkörper im. 342.
Oesophagus, Geschwülste des. 350.
Oesophagus, Karzinom des. 350.
Oesophagus, Missbildungen des. 342.
Oesophagus, Resektion des. 350.
Oesophagus, Sondierung des. 345, 347, 351.
Oesophagusstenosen, Dilatation. 352.
Oesophagus, Striktur des. 347.
Oesophagus, Verätzungen des. 346.
Oesophagus, Verletzungen des. 342.
Ohr, abstehendes. 239.
Ohr, äusseres, Haemangiom des. 244.
Ohr, äusseres, Karzinom des. 244.
Ohr, äusseres, Missbildungen des. 238.
Ohr, äusseres, Tuberkulose, des. 243.
Ohrblutungen durch Schädelbrüche. 31.
Ohr, fehlendes, Ersatz. 239.
Ohr, Fremdkörper im. 241.
Ohr, inneres, Verletzungen des. 242.
Ohrläppchen, tuberkulöse Granulationsgeschwülste. 243.
Ohrmuschel, Ekzem der. 243.
Ohrmuschel, Erfrierung der. 240.
Ohrmuschel, subkutane Blutung. 240.
Ohr, Phlegmone des. 243.
Ohr, Verletzungen des. 240.
Opisthogenie. 171.
Orbita, Phlegmone der. 101.
Orbita, Sarkom der. 122.
Orbitalrand, Tuberkulose des. 182.
Osteome. 68, 70, 170, 191, 199, 211, 234, 373.
Osteomyelitis acuta. 46, 182.
Osteomyelitis acuta, Stauungsbehandlung der. 378.
Osteosarkome. 373.
Othaematom. 240.
Otitis media. 246.
Ozaena. 147.

P.

Paget'sche Krankheit. 387.
Palatum fissum. 86.
Papillome. 332, 350.
Paraffin-Injektionen. 154.
Parazentese des Trommelfells. 248.
Parotis, s. a. Speicheldrüse.
Parotis, Abszess der. 256.
Parotis, Entzündungen der. 256.
Parotis, Geschwülste der. 259.
Parotis, Verletzungen der. 94, 255.
Parulis. 181.
Pengawar Dschambi. 97.
Pergamentknittern. 189.
Perikarditisches Exsudat. 406.
Perikard, Verletzungen des. 406.
Pfundnase. 119.
Pharyngotomia subhyoidea. 236, 340.
Pharynx, Karzinom des. 234.
Phlegmonen. 44, 101, 243, 366.
Phlegmonen, Stauungsbehandlung der. 378.
Plaques opalines. 208, 231.
Plastische Operationen. 128.
Pleurablutung durch Rippenfraktur 361.

Digitized by Google

Pleura, Dermoidzyste der. 405.
Pleura, eitrige Entzündung der. 396.
Pleuraempyem. 396.
Pleurafisteln, Verschluss von. 400.
Pleura, Verletzung der. 393.
Plexus brachialis, Verletzung. 277.
Pneumonie durch Kontusion. 394.
Pneumopexie. 403.
Pneumothorax durch Rippenfrakturen. 362.
Pneumothorax durch Stichwunde. 394.
Pneumothorax durch Thoraxoperationen. 353.
Pneumotomie. 401, 403.
Pott'scher Buckel. 435.
Prävisceralspalt. 281.
Prävisceralspalt, Eiterungen des. 283.
Processus coronoideus, Kieferbruch am. 174.
Progenie. 171.
Prognathie. 171.
Psammome. 446.
Pseudoleukämie, Geschwülste der. 299.
Pulsionsdivertikel des Oesophagus. 349.
Punktionsdrainage, Bülaus. 397.

R.

Rachen, Diphtherie des. 226.
Rachengeschwülste. 234.
Rachenmandel, Hypertrophie der. 162.
Rachenpolypen, behaarte. 234.
Rachenschleimhaut, Entzündungen der. 223.
Rachen, Syphilis des. 231.
Rachen, tuberkulöse Geschwüre des. 231.
Radikaloperation bei Otitis chronica. 252.
Railway spine. 427.
Rankenangiome. 55, 114, 244.
Rankenneurome. 59.
Ranula. 219.
Rauchfuss'sche Schwebe. 441.
Retentionszysten. 218, 332.
Retropharyngealabszess. 223, 285, 433.
Retropharyngealabszess, tuberkulöser. 286.
Retrovisceralspalt. 281.
Retrovisceralspalt, Eiterungen. 285.
Rhachischisis. 411.
Rhachitis. 418.
Rhinitis, chronische. 147.
Rhinophyma. 119.
Rhinoscopia anterior. 149.
Rhinoscopia posterior. 150.
Riesenzellengeschwülste. 71, 191.
Rippenexostosen. 371.
Rippenfrakturen. 360.
Rippenresektion. 398.
Rippentuberkulose. 367.
Rose s. Erysipel.
Rückenmark, Geschwülste des. 446.
Rückenmark, Halbseitenläsion. 428, 432.
Rückenmark, Kompression des. 427.
Rückenmarkshäute, Geschwülste der. 446.
Rückenmarksspalte. 411.
Rückenmark, Stich- und Schussverletzungen. 432.
Rücken, runder. 418.
Rumpfkompression, Stauungsblutungen nach. 355.

S.

Sängerknötchen. 332.
Sarkome. 61, 71, 119, 122, 152, 170, 191, 194, 200, 205, 212, 245, 260, 301, 319, 332, 350, 388, 392, 404, 446.
Sattelnase, syphilitische. 109, 154.
Sauerbruchs pneumatische Kammer. 353.
Saugapparate. 377.

Digitized by Google

Schädel, s. a. Kopf.
Schädel, Auto- und Heteroplastik am. 28.
Schädelbasis, Brüche der. 30.
Schädelbasis. Fissuren der. 31.
Schädelbrüche. 11.
Schädeldach, Brüche des. 17.
Schädeldach, Fissuren des. 17.
Schädel, Entzündungen am. 43.
Schädel, Geschwülste des. 50.
Schädelknochen, Geschwülste der. 68.
Schädelknochen, Osteomyelitis acuta der. 46.
Schädelknochen, Sarkom der. 71.
Schädelknochen, Syphilis der. 49.
Schädelknochen, Tuberkulose der. 47.
Schädelknochen, Verletzungen der. 11.
Schädel, Missbildungen. 1.
Schädel, Osteom des. 68.
Schädelresektion, osteoplastische. 26.
Schädel, Schussverletzungen. 11, 19.
Schädel, Weichteilseiterungen 10.
Schädel, Weichteilsverletzungen am. 8.
Schiefer Biss. 186.
Schiefhals. 271.
Schilddrüsen, akzessorische. 221.
Schilddrüse, Echinokokkenzyste der. 319.
Schilddrüse, Entzündungen der. 304.
Schilddrüse, Fehlen der. 304.
Schilddrüse, Karzinom der. 319.
Schilddrüse, Missbildungen der. 304.
Schilddrüsenmetastasen. 319.
Schilddrüsenoperationen. 316.
Schilddrüse, Sarkom der. 319.
Schilddrüse, Syphilis der. 305.
Schilddrüse, Tuberkulose der. 305.
Schleimhautpolypen. 148, 170, 190.
Schlundsonden. 344.
Schulter, Hochstand einer. 420.
Schussverletzungen. 11, 19.
Schweissdrüsenadenome. 117.
Scirrhus mammae. 385.
Senkungsabszesse. 436.
Shock. 13, 426.
Siebbein, Frakturen des. 31.
Sinusthrombose, eitrige. 243. 248.
Skalpierung. 9.
Skoliose. 418.
Skoliose durch Empyemheilung. 400.
Skoliose, habituelle. 420.
Skrofulose. 287.
Spaltraum, suprasternaler. 282.
Speicheldrüse s. Parotis.
Speicheldrüse, Geschwülste der. 259.
Speicheldrüsen, Lymphdrüsenabszesse neben den. 257.
Speicheldrüsen, symmetrische Entzündungen der. 259.
Speicheldrüssen, tuberkulöse Granulationsgeschwülste. 257.
Speichelfistel. 94, 255.
Speichelsteine. 258.
Speiseröhre s. Oesophagus.
Spina bifida. 411.
Spina bifida occulta. 417.
Spondylitis traumatica. 430.
Spondylitis tuberculosa. 433.
Stauung, Bier'sche. 375.
Stauungsmastitis. 379.
Sternum, angeborene Defekte des. 355.
Sternum, Exostosen des. 371.
Sternum, Fraktur des. 359.
Sternum, Syphilis des. 368.
Stinknase. 147.
Stirnhöhle, eitrige Entzündung der. 167.
Stirnhöhle, Freilegung der. 169.
Stirnhöhle, Geschwülste der. 170.
Stirnhöhlen, Durchleuchtung der 168.
Stirnhöhle, Osteom der. 70.
Stirnhöhle, Verletzungen der. 166.

Digitized by Google

Struma. 305.
Struma colloides. 308.
Struma cystica. 306, 312.
Struma maligna. 319.
Struma, maligne Degeneration der. 319.
Struma vasculosa. 307.
Strumen der Zunge. 221.
Submaxillardrüse, Kapsel der. 282.
Sympathicus, Verletzung des. 278.
Syphilis. 49, 109, 183, 204, 208, 231, 289, 302, 305, 328, 366, 368, 381.
Syphilis, allgemeine Diagnose der. 110.

T.

Talgdrüsenadenome. 117.
Tamponkanüle. 195, 217, 339.
Teleangiektasien. 53, 113, 244, 371.
Teratome. 234.
Tetanie nach Strumaoperation. 313.
Thorakoplastik. 400.
Thorakotomie. 397.
Thorax, akute Knochentzündungen des. 367.
Thorax, Enchondrome des. 373.
Thorax, Entzündungen des. 366.
Thorax, Fibrome am. 371.
Thoraxgefässe, Zerreissungen der 357.
Thorax, Haemangiome am. 371.
Thorax, Lipome am. 368.
Thorax, Lymphangiome am. 370.
Thorax, Missbildungen des. 355.
Thorax, Osteome des. 373.
Thorax, Osteomyelitis des. 367.
Thorax, Sarkome des. 373.
Thorax, tuberkulöse Knochenentzündungen des. 367.
Thoraxverletzungen, penetrierende. 364.
Thoraxverschiebung durch Skoliose. 420.
Thoraxwand, Verletzungen der. 355.
Thymusdrüse, Hyperplasie der. 321.
Thymustod. 321.
Thyreotomie. 338.
Tonsillenabszess. 225.
Tonsillen, Diphtherie der. 226.
Tonsillen, Geschwülste. 234.
Tonsillengeschwülste durch Leukämie. 235.
Tonsillen, Hypertrophie der. 231.
Tonsillen, Karzinome der. 235.
Tonsillensteine. 225.
Tonsillen, Syphilis der. 231.
Tonsillotomie. 163, 232.
Torticollis. 271.
Totenlade. 182.
Trachea, Aspirationen in. 325.
Trachea, Beeinflussung durch Kropf. 311.
Trachea, Defekte der. 339.
Trachea, Diphtherie der. 327.
Trachea, Entzündungen der. 327.
Trachea, Fraktur der. 322.
Trachealkanülen. 335.
Trachea, Neubildungen der. 332.
Trachea, Stich- und Schnittverletzungen. 323.
Tracheotomie. 229, 326, 334.
Tränendrüsen, symmetrische Entzündung der. 259.
Tractus thyreoglossus. 265.
Traktionsdivertikel des Oesophagus. 349.
Trepanation des Schädels. 26.
Trichterbrust. 355.
Trigeminusneuralgien. 133.
Trommelfell, Parazentese des. 248.
Trommelfell, Zerreissung des. 241.
Trousseau'sches Phänomen. 313.
Tuberkulose. 47, 105, 109, 182, 204, 210, 231, 243, 286, 305, 328, 366, 380, 400, 433.

Digitized by Google

U.

Ulcus rodens. 63, 124, 244.
Unterkiefer, Aktinomykose des. 183.
Unterkiefer, Brüche des. 172.
Unterkiefer, Geschwülste des. 199.
Unterkiefer, Karzinom des. 201.
Unterkiefer, Luxation des. 174.
Unterkiefer, Osteomyelitis acuta. 182.
Unterkiefer, Sarkom des. 200.
Unterkiefer, Wachstumsstörungen. 171.
Unterkiefer, Zystengeschwülste. 199.
Unterlippe, Karzinom der. 124.
Uranoschisma. 86.

V.

Varix aneurysmaticus. 57.
Vogelgesicht. 171.

W.

Warzenfortsatz, Aufmeisselung. 249.
Warzenfortsatz, Entzündung des. 247.
Wasserkopf. 1.
Wasserkrebs. 103.
Wirbelbogen, Frakturen des. 424.
Wirbelgelenke, Tuberkulose der. 433.
Wirbelknochen, Osteomyelitis der. 432.
Wirbelkörper, Echinococcus der. 446.
Wirbelkörper, Frakturen der. 425.
Wirbelkörper, Tuberkulose der. 435.
Wirbelluxationen. 430.
Wirbelsäule, angeborene Missbildungen der. 411.
Wirbelsäule, chronisch ankylosierende Entzündung. 444.
Wirbelsäule, Distorsion der. 428.
Wirbelsäule, Entzündungen der. 432.
Wirbelsäule, erworbene Missbildungen. 417.
Wirbelsäule, Exostosen der. 445.
Wirbelsäule, Frakturen der. 424.
Wirbelsäule, Geschwülste der. 445.
Wirbelsäule, Karzinome der. 445.
Wirbelsäule, Sarkome der. 446.
Wirbelsäule, Spaltbildungen der. 411.
Wirbelsäule, Spontanfraktur der. 445.
Wirbelsäule, Stich- und Schussverletzungen. 432.
Wirbelsäule, Tuberkulose der. 433.
Wirbelsäule, Versteifung der. 444.
Wundrose. 45, 102.
Wurzelhautentzündung. 180.

Z.

Zahnabszess. 181.
Zahnextraktion. 178.
Zahnkaries. 177.
Zahnkeime, Geschwülste von. 199.
Zahnschleimhaut, Entzündung der. 176.
Zähne, Stellungsanomalien der. 171.
Zahnschienen. 173.
Ziegenpeter. 256.
Zunge, Aktinomykose der. 209.
Zunge, Entzündungen der. 207.
Zunge, Leukoplakie der. 209.
Zunge, Missbildungen der. 209.
Zungenabszesse. 208.
Zungenbändchen, zu kurzes. 209.
Zunge, Geschwülste der. 211.
Zungengeschwüre. 208.
Zunge, Haemangiom der. 211.
Zunge, Karzinom der. 212.
Zunge, Lymphangiom der. 211.

Digitized by Google

Zungenbein, Frakturen des. 274.
Zungengrund, Dermoidzysten des. 265.
Zungenverletzungen. 206.
Zunge, Phlegmone der. 207.
Zunge, Sarkom der. 212.
Zunge, Strumen der. 221.
Zunge, Syphilis der. 208.
Zunge, Tuberkulose der. 210
Zwerchfellbruch. 357.
Zwerchfell, Verletzungen des 366.
Zwischenkiefer. 76.
Zylindrome. 260.
Zystengeschwülste. 199, 218
Zystenhygrome. 270.

Digitized by Google

Digitized by Google

Lehmann's

medizinische

Handatlanten,

nebst kurzgefassten Lehrbüchern.

Herausgegeben von:

Prof. Dr. **O. v. Bollinger,** Doz. Dr. **G. Brühl,** Prof. Dr. **H. Dürck,** Dr. **E. Golebiewski,** Dr. **L. Grünwald,** Dr. **A. Gurwitsch,** Prof. Dr. **O. Haab,** Doz. Dr. **R. Hecker,** Prof. Dr. **H. Helferich,** Prof. Dr. **A. Hoffa,** † Prof. Dr. **E. von Hofmann,** Prof. Dr. **Chr. Jakob,** Prof. Dr. **K. B. Lehmann,** Doz. Dr. **A. Lüning,** Prof. Dr. **G. Marwedel,** Prof. Dr. **F. Mracek,** Prof. Dr. **R. O. Neumann,** Doz. Dr. **G. Preiswerk,** Doz. Dr. **O. Schäffer,** Doz. Dr. **W. Schulthess,** Prof. Dr. **O. Schultze,** Prof. Dr. **W. Seiffer,** Prof. Dr. **J. Sobotta,** Prof. Dr. **G. Sultan,** Doz. Dr. **J. Trumpp,** Prof. Dr. **W. Weygandt,** Prof. Dr. **O. Zuckerkandl** u. a. m.

Bücher von hohem, wissenschaftlichem Wert,

in bester Ausstattung, zu billigem Preise.

Urteile der Presse:

Wiener medizinische Wochenschrift:

Sowohl der praktische Arzt als der Student empfinden gewiss vielfach das Bedürfnis, die Schilderung des Krankheitsbildes durch gute, bildliche Darstellung ergänzt zu sehen. Diesem allgemeinen Bedürfnisse entsprechen die bisherigen Atlanten und Bildwerke wegen ihrer sehr erheblichen Anschaffungskosten nicht. Das Unternehmen des Verlegers verdient daher alle Anerkennung. Ist es doch selbst bei eifrigem Studium kaum möglich, aus der wörtlichen Beschreibung der Krankheitsbilder sich allein eine klare Vorstellung von den krankhaften Veränderungen zu machen. Der Verleger ist somit zu der gewiss guten Idee zu beglückwünschen, ebenso glücklich war die Wahl der Fachmänner, unter deren Aegide die bisherigen Atlanten erschienen sind.

Therapeutische Monatshefte:

Es ist entschieden als ein glücklicher Gedanke des Verlegers zu bezeichnen, das, was in der Medizin bildlich darzustellen ist, in Form von Handatlanten zu bringen, die infolge ihres ausserordentlich niedrigen Preises jedermann leicht zugänglich sind.

Digitized by Google

Lehmann's mediz. Handatlanten.

Band I.

Atlas und Grundriss der

Lehre vom Geburtsakt u. der operativen Geburtshilfe

von Dr. **O. Schäffer,** Privatdozent an der Universität Heidelberg.

Mit 16 bunten Tafeln nach Originalen von Maler A. Schmitson und 139 Abbildungen.

5. erweiterte Auflage. Preis eleg. geb. Mk. 8.—

Die Wiener medizin. Wochenschrift schreibt: Die kurzen Bemerkungen zu jedem Bilde geben im Verein mit demselben eine der anschaulichsten Darstellungen des Geburtsaktes, die wir in der Fachliteratur kennen.

Band II.

Geburtshilfliche Diagnostik und Therapie.

Von Dr. **O. Schäffer,** Priv.-Doz. an der Universität Heidelberg.

Mit 160 meist farbigen Abbildungen auf Tafeln nach Originalen von den Malern A. Schmitson und C. Krapf, und zahlreichen Textillustrationen.

2. vollst. umgearb. u. erw. Aufl.

Preis eleg. geb. Mk. 12.—

Band III.

Atlas und Grundriss der Gynäkologie.

Von Dr. **O. Schäffer,** Priv.-Doz. an der Universität Heidelberg.

Mit 90 farbigen Tafeln, 65 Text-Illustrationen und reichem Text

2. vollständig umgearbeitete und erweiterte Auflage.

Preis eleg. geb. Mk. 14.—

Band XXVIII:

Atlas und Grundriss

der

Gynäkologischen Operationslehre.

Von Dr. **O. Schäffer,** Privatdozent an der Universität Heidelberg.

Mit 42 farbigen Tafeln u. 21 zum Teil farbigen Textabbildungen nach Originalen von Maler A. Schmitson.

Preis schön und dauerhaft gebunden Mk. 12.—

Dieser neue Band der rühmlichst bekannten Lehmann'schen Handatlanten schliesst sich seinen Vorgängern in würdiger Weise an. Die beiden Bände geburtshilflichen Inhaltes, welche der Heidelberger Gynäkologe für dieselbe Sammlung geschaffen hat, erfreuen sich reicher Verbreitung und die mustergültigen farbigen Bilder haben schon längst die Aufmerksamkeit der Fachkreise auf den Künstler gelenkt, der in hervorragender Betätigung seinen Pinsel in den Dienst der schönen, aber schweren Aufgabe gestellt hat, den kurzen Kompendien dieser Atlantenreihe instruktive Abbildungen zuzugesellen. Wenn man, ohne eine einzige Zeile der Erklärung zu benötigen, in jedem Bilde sofort erkennt, was es darstellt und veranschaulichen will, so ist das sicherlich das höchste Lob, welches man dem Werke spenden kann. *Wiener klin. Rundschau No. 40 vom 4. X. 1903.* Hint

Digitized by Google

Lehmann's medizinische Handatlanten Bd. IV.

Atlas und Grundriss
der
Krankheiten der Mundhöhle, des Rachens und der Nase

von **Dr. L. Grünwald,** Bad Reichenhall-München.

Zweite vollständig umgearbeitete und erweiterte Auflage.

Mit 42 farbigen Tafeln und 39 Textabbildungen.

Preis schön und dauerhaft gebunden Mk. **12.—.**

Im Verhältnis zu der 1. bildet die 2. Auflage einen recht stattlichen Band. Die Tafeln sind zum grössten Teil neu bearbeitet und bedeutend vermehrt. Wir möchten ganz besonders die reiche Auswahl und glückliche Wiedergabe der luetischen Erkrankungen der Mundhöhle, des Rachens und der Nase hervorheben und als einen Hauptvorzug des Werkes die wohlgelungenen mikroskopischen Tafeln bezeichnen, die wir für ein richtiges Studium nicht missen möchten. — Der Text gibt ganze, kurz gefasste Krankheitsgeschichten mit den wichtigsten Notizen, wodurch die ganze Darstellung des Stoffes gewinnt. — Ein alphabetisches Schlagwortregister gestattet rascheste Orientierung. — Auch die neue Auflage entspricht sämtlichen Anforderungen und wird ihre zahlreichen Freunde finden. *„Vereinsblatt der pfälz. Aerzte" 1902, No. 1.*

Band XIV.

Grundriss der Kehlkopfkrankheiten und Atlas der Laryngoskopie.

Von **Dr. L. Grünwald,** Bad Reichenhall-München.

Zweite vermehrte und verbesserte Auflage.

Mit 112 farbigen Abbildungen auf 47 Tafeln und 26 schwarzen Abbildungen im Text.

Preis schön und dauerhaft gebunden Mk. **10.—.**

Diese zweite Auflage ist ganz wesentlich umgestaltet. Die farbigen Tafeln, sowohl die makroskopischen als die mikroskopischen sind zum grossen Teil durch neue ersetzt worden. Jeder Facharzt, aber auch der praktische Arzt und der Student wird gerne diesen Band erwerben, zumal der Preis ausserordentlich niedrig ist.

Die Therapie der Kehlkopftuberkulose

mit besonderer Rücksicht auf den

galvanokaustischen Tiefenstich und äussere Eingriffe.

Von **Dr. L. Grünwald,** Bad Reichenhall-München.

147 Seiten gr. 8° mit 9 farbigen Abbildungen auf 4 Tafeln und 3 schwarzen Figuren im Text.

Preis geheftet Mk. **5.—**, gebunden Mk. **6.—.**

Digitized by Google

J. F. LEHMANN's Verlag in MÜNCHEN.

Lehmann's medizinische Handatlanten.

Lepra.

Band V.

Atlas und Grundriss

der

Hautkrankheiten

von

Prof. Dr. **Franz Mracek** in Wien

Mit 77 farbigen Tafeln nach Originalaquarellen von Maler J. Fink u. Arthur Schmitson und 50 schwarzen Abbildungen.

Preis schön u. dauerhaft geb. Mk. 16.—.

Dieser Band, die Frucht jahrelanger wissenschaftlicher und künstlerischer Arbeit, enthält neben 77 farbigen Tafeln von ganz hervorragender Schönheit noch zahlreiche schwarze Abbildungen und einen reichen, das gesamte Gebiet der Dermatologie umfassenden Text. Die Abbildungen sind durchweg Originalaufnahmen nach dem lebenden Materiale der Mracek'schen Klinik.

Band VI:

Atlas der Syphilis

und der

venerischen Krankheiten

mit einem

Grundriss der Pathologie und Therapie derselben

von

Professor Dr. **Franz Mracek** in Wien.

Mit 71 farbigen Tafeln nach Originalaquarellen von Maler A. Schmitson und 16 schwarzen Abbildungen.

Preis des starken Bandes eleg. geb. Mk. 14.—

Nach dem einstimmigen Urteile der zahlreichen Autoritäten, denen die Originale zu diesem Werke vorlagen, übertrifft dasselbe an Schönheit alles, was auf diesem Gebiete nicht nur in Deutschland, sondern in der gesamten Weltliteratur geschaffen wurde.

Digitized by Google

J. F. LEHMANN's Verlag in MÜNCHEN.

Atlas und Grundriss der gesamten

Augenheilkunde.

Von

Professor **Dr. O. Haab**

in Zürich.

Vollständig in 3 Bänden zum Preis von je **Mk. 10.—**
(jeder Band ist einzeln käuflich).

Band I.

Atlas der

äusserlich sichtbaren Erkrankungen des Auges

nebst Grundriss ihrer Pathologie und Therapie.

3. stark vermehrte Auflage.

Mit 86 farbigen Abbildungen auf 46 Tafeln nach Aquarellen von Maler Johann Fink und 13 schwarzen Abbildungen im Text.

Preis eleg. gebunden **Mk. 10.—**

(Lehmann's medizin. Handatlanten Bd. XVIII.)

Band II.

Atlas und Grundriss

der

Ophthalmoskopie und ophthalmoskop. Diagnostik.

4. verbesserte Auflage.

Mit 149 farbigen und 7 schwarzen Abbildungen.

Preis eleg. gebunden **Mk. 10.—**

(Lehmann's medizin. Handatlanten Bd. VII.)

Band III.

Atlas und Grundriss der Lehre von den

Augenoperationen.

Mit 30 farbigen Tafeln und zahlreichen schwarzen Abbildungen.

Elegant gebunden **Mk. 10.—**

(Lehmann's medizin. Handatlanten Bd. XXXI.)

Dieses Werk des bekannten klinischen Lehrers und Ophthalmologen steht unter den gegenwärtigen Augenoperationslehren zweifellos an erster Stelle, wenn es gilt, sich in Kürze über die Ausführung einer Augenoperation und über alles, was dabei von Wichtigkeit ist, zu orientieren.

Da die blosse Beschreibung, selbst wenn sie so mustergültig und alles Praktisch-Wichtige berücksichtigend, wie hier, bei operativen Eingriffen zur Klarlegung des Vorgehens in der Regel nicht ausreicht, so ist die Beifügung der 30 farbigen Tafeln und 150 schwarzen ausgezeichneten Abbildungen besonders dankbar zu begrüssen.

„**Zentralblatt für innere Medizin**" in No. 6 vom 11. Februar 1905.

Digitized by Google

J. F. LEHMANN's Verlag in MÜNCHEN.

Lehmann's mediz. Handatlanten.

Band X.

Atlas und Grundriss der Bakteriologie

und

Lehrbuch der speziellen bakteriolog. Diagnostik.

Von Prof. **Dr. K. B. Lehmann** in Würzburg
und Prof. **Dr. R. O. Neumann** in Heidelberg.

Bd. I Atlas mit za. 700 farbigen Abbildungen auf 79 Tafeln.
Bd. II Text mit vielen schwarzen Bildern.

4. vermehrte und verbesserte Auflage.

Preis der 2 Bände eleg. geb. Mk. 18.—.

Münch. mediz. Wochenschrift 1896 No. 28. Sämtliche Tafeln sind mit ausserordentlicher Sorgfalt und so naturgetreu ausgeführt, dass sie ein glänzendes Zeugnis von der feinen Beobachtungsgabe sowohl, als auch von der künstlerisch geschulten Hand des Autors ablegen.

Bei der Vorzüglichkeit der Ausführung und der Reichhaltigkeit der abgebildeten Arten ist der Atlas ein wertvolles Hilfsmittel für die Diagnostik, namentlich für das Arbeiten im bakteriologischen Laboratorium, indem es auch dem Anfänger leicht gelingen wird, nach demselben die verschiedenen Arten zu bestimmen. Von besonderem Interesse sind in dem 1. Teil die Kapitel über die Systematik und die Abgrenzung der Arten der Spaltpilze. Die vom Verfasser hier entwickelten Anschauungen über die Variabilität und den Artbegriff der Spaltpilze mögen freilich bei solchen, welche an ein starres, schablonenhaftes System sich wenig auf Grund eigener objektiver Forschung, als vielmehr durch eine auf der Zeitströmung und unerschütterlichem Autoritätsglauben begründete Voreingenommenheit gewöhnt haben, schweres Bedenken erregen. Allen die Lehmann'schen Anschauungen entsprechen vollkommen der Wirklichkeit und es werden dieselben gewiss die Anerkennung aller vorurteilslosen Forscher finden. — —

So bildet der Lehmann'sche Atlas nicht allein ein vorzügliches Hilfsmittel für die bakteriologische Diagnostik, sondern zugleich einen bedeutsamen Fortschritt in der Systematik und in der Erkenntnis des Artbegriffes bei den Bakterien. Prof. Dr. Hauser.

Allg. Wiener medizin. Zeitung 1896 No. 28. Der Atlas kann als ein sehr sicherer Wegweiser bei dem Studium der Bakteriologie bezeichnet werden. Aus der Darstellungsweise Lehmann's leuchtet überall gewissenhafte Forschung, leitender Blick und volle Klarheit hervor.

Pharmazeut. Zeitung 1896 S. 471/72. Fast durchweg in Originalfiguren zeigt uns der Atlas die prachtvoll gelungenen Bilder aller für den Menschen pathogenen, der meisten tierpathogenen und sehr vieler indifferenter Spaltpilze in verschiedenen Entwicklungsstufen.

Trotz der Vorzüglichkeit des „Atlas" ist der „Textband" die eigentliche wissenschaftliche Tat.

Für die Bakteriologie hat das neue Werk eine neue, im ganzen auf botanischen Prinzipien beruhende Nomenklatur geschaffen und diese muss und wird angenommen werden. C. Mez-Breslau

Digitized by Google

J. F. LEHMANN's Verlag in MÜNCHEN.

Lehmann's mediz. Handatlanten.

Band XI/XII.

Atlas und Grundriss der patholog. Anatomie.

Von Obermedizinalrat Professor **Dr. O. v. Bollinger.**

In 130 farbigen Tafeln nach Originalen von Maler **A. Schmitson.**

2. stark vermehrte Auflage.

Preis jedes Bandes eleg. geb. Mk. 12.—

Aktinomykose des Unterkiefers (nach Illich)

Korrespondenzblatt für Schweizer Aerzte 1895, 24:

Die farbigen Tafeln des vorliegenden Werkes sind geradezu mustergültig ausgeführt. Die komplizierte Technik, welche dabei zur Verwendung kam (15facher Farbendruck nach Original-Aquarellen) lieferte überraschend schöne, naturgetreue Bilder, nicht nur in der Form, sondern namentlich in der Farbe, so dass man hier wirklich von einem Ersatz des natürlichen Präparates reden kann. Der praktische Arzt, welcher erfolgreich seinen Beruf ausüben soll, darf die pathol. Anatomie, „diese Grundlage des ärztl. Wissens und Handelns" (Rokitansky) zeitlebens nie verlieren. — Der vorliegende Atlas wird ihm dabei ein ausgezeichnetes Hilfsmittel sein, dem sich zur Zeit, namentlich wenn man den geringen Preis berücksichtigt, nichts Aehnliches an die Seite stellen lässt. Die Mehrzahl der Tafeln sind reine Kunstwerke; der verbindende Text aus der bewährten Feder Prof. Bollingers gibt einen zusammenhängenden Abriss der für den Arzt wichtigsten path.-anat. Prozesse. — Verfasser und Verleger ist zu diesem prächtigen Werke zu gratulieren. E. Haffter.

Digitized by Google

Lehmann's mediz. Handatlanten.

Band XIII.

Atlas und Grundriss der Verbandlehre

für **Studierende und Aerzte** von

Dr. Albert Hoffa,

a. o. Professor der Universität Berlin, Geh. Medizinalrat, Direktor der Universitäts-Poliklinik für orthopädische Chirurgie.

3. vermehrte und verbesserte Auflage.

Mit 148 Tafeln nach Originalaquarellen von Maler Joh. Fink

Preis gebunden Mk. 8.—.

Band XVI.

Atlas und Grundriss
der
chirurgischen Operationslehre

von

Dr. Otto Zuckerkandl
Privatdozent
an der Universität Wien.

Dritte, vermehrte und verbesserte Auflage.
Mit 46 farb. Tafeln nach Originalaquarellen
von
Maler Bruno Keilitz und **Maler G. Hammerschmidt**
und 309 schwarzen Abbildungen im Texte.

Preis geb. Mk. 12.—

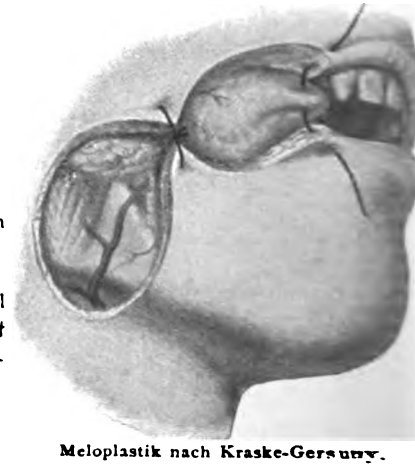

Meloplastik nach Kraske-Gersuny.

Digitized by Google

Lehmann's mediz. Handatlanten.

Band XX/XXI.

Atlas und Grundriss

der

pathologischen Histologie.

Spezieller Teil.

120 farbige Tafeln nach Originalen des Universitätszeichners **C. Krapf** und reicher Text.

Von Professor **Dr. Hermann Dürck** in München.

2 Bände Preis geb. je **Mk. 11.—**

Band XXII.

Atlas und Grundriss

der

Allgemeinen pathologischen Histologie

von Professor **Dr. Hermann Dürck** in München.

Mit 77 vielfarbigen lithographischen und 31 zum Teil zweifarbigen Buchdruck-Tafeln nach Originalen von Maler **K. Dirr** und Universitätszeichner **C. Krapf.**

Preis geb. **Mk. 20.—**

Durch die farbenprächtigen Abbildungen dieses Werkes fühlt sich jeder, der es betrachtet, vor ein Mikroskop versetzt, durch das er meisterhaft hergestellte, frisch und schön gefärbte Schnitte betrachtet.

Jeder Tafel steht voran eine knappe, klare Erläuterung der einzelnen Bilder, während sich darunter ein fortlaufender Text befindet, aus dem alles Wissenswerte über die entsprechende Krankheit und über die allgemeinen Krankheitsursachen kurz aber klar zu ersehen ist.

Das Werk wird vielen Gelegenheit geben, sich die Bilder aus der Studienzeit wieder in das Gedächtnis zurückzurufen. Vielen wird es auch eine willkommene Ergänzung der Lehrbücher der allgemeinen und der eingehenderen Lehre von den Krankheiten sein, deren Abbildungen grösstenteils nicht so sprechende Naturtreue besitzen, weil sie meist zu Lehrzwecken entweder zeichnerisch vereinfacht oder aus mehreren Bildern zusammengestellt sind.

D. hat die Abbildungen mit grossem Verständnis und glücklichem Griffe ausgewählt und für ihre naturgetreue Wiedergabe durch einen berufenen Zeichner, sowie durch sorgfältigen Abdruck Sorge getragen.

So wird denn diesem Werke eine freundliche Aufnahme in weiten Kreisen beschieden sein.

Schmidt's Jahrbücher der gesamten Medizin, 1900.

Digitized by Google

Lehmann's medizinische Handatlanten.

Band XXIII.

Atlas und Grundriss

der

orthopädischen Chirurgie

von Privatdozent Dr. **A. Lüning, Zürich**
und Privatdozent Dr. **W. Schulthess, Zürich.**

Mit 16 farbigen Tafeln und 366 Textabbildungen.

Preis schön und dauerhaft gebunden Mk. 16.—.

Band XXIV.

Atlas und Grundriss

der

Ohrenheilkunde.

Unter Mitwirkung von

Hofrat Professor Dr. **A. Politzer** in **Wien**

herausgegeben von

Privatdozent Dr. **Gustav Brühl,** Ohrenarzt in **Berlin.**

Zweite, umgearbeitete und erweiterte Auflage.

Eisblase für das Ohr.

Mit 265 farbigen Abbildungen auf 47 Tafeln und 163 Textabbildungen nach Originalen der Maler G. Hammerschmidt, M. Landsberg und A. Schmitson.

Preis elegant gebunden Mk. 12.—

Dieses Werk enthält neben einer vorzüglichen Grundriss, der alles Wissenswerte über Anatomie, Pathologie und Therapie in klarer, knapper, aber doch erschöpfender Form zur Darstellung bringt, einen Atlas von seltener Reichhaltigkeit. Den pathologischen Präparaten sind meist die normal anatomischen gegenübergestellt, sodass das Verständnis ungemein erleichtert wird. Die Ausführung der Tafeln wurde von den ersten Autoritäten als geradezu klassisch bezeichnet. Der Preis ist im Verhältnis zu dem Gebotenen erstaunlich billig.

Digitized by Google

Lehmann's medizinische Handatlanten.

Band XXV.

Atlas und Grundriss

der

Unterleibsbrüche

von

Professor **Dr. Georg Sultan**

in **Berlin.**

Mit 36 farbigen Tafeln und 83 schwarzen Textabbildungen.

Preis elegant gebunden Mk. **10.—**

Dieser Atlas bringt die Hernien in geradezu einziger Art zur Darstellung. Die vorkommenden Abbildungen, die farbigen sowohl als auch die schwarzen, sind vorzüglich ausgeführt und machen das Buch zu einem wertvollen Ratgeber für jeden Arzt und Medizinstudierenden. Der Text des Buches zeichnet sich durch klare und übersichtliche Behandlung des Stoffes aus. — Der Atlas ist ein Gegenstück zu Helferich, Frakturen und Luxationen, und es ist zu erwarten, dass Sultan ebenso wie Helferich bald in keiner medizin. Bibliothek fehlen.

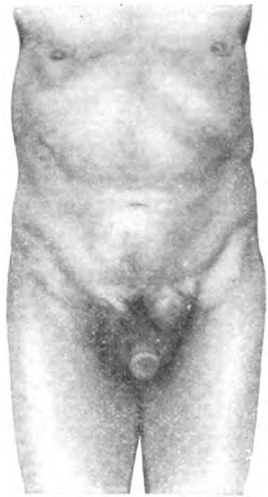

Beginnender Leistenbruch.

Band XXXIV.

Grundriss und Atlas

der

Allgemeinen Chirurgie

von

Professor **Dr. Georg Marwedel.**

26 Bogen Text. Mit 28 farbigen Tafeln und 171 schwarzen Textabbildungen nach Originalen von Maler Arthur Schmitson.

Preis gebunden Mk. 12.—.

Das reichhaltige, ausserordentlich instruktive Bildermaterial entstammt zum grossen Teil der Klinik von Professor Czerny in Heidelberg. Dem illustrativen Teil des Buches steht ein ebenbürtiger Text zur Seite. Professor Marwedel, der es als Dozent in hervorragender Weise verstanden hat, den behandelten Gegenstand klar und anschaulich zur Darstellung zu bringen, hat auch in diesem Lehrbuch gezeigt, dass er den schriftlichen Ausdruck ebenso beherrscht, wie das gesprochene Wort. Das praktisch Wichtige ist stets in den Vordergrund gerückt. Aerzte wie Studenten finden in diesem Lehrbuch eine knappe, aber doch alles Wichtige erschöpfend behandelnde Darstellung des gesamten Gebietes der allgemeinen Chirurgie.

Digitized by Google

J. F. LEHMANN's Verlag in MÜNCHEN.

Lehmann's medizinische Handatlanten.

Band XXVI.

Atlas und Grundriss
der
Histologie und mikroskopischen Anatomie des Menschen

von

Professor **Dr. J. Sobotta** in Würzburg.

17 Bogen Text. 80 farbige Tafeln und 68 Textabbildungen nach Originalen von Maler **W. Freytag.**

Schön und dauerhaft gebunden Mk. 20.—

Die lithographischen Tafeln dieses Kompendiums sind mit Hilfe von mehr als 30 verschiedenen Farben ausgeführt. Die Figuren stammen grösstenteils von zwei Hingerichteten; die Präparate wurden zunächst photographiert und in die Umrisse hineingezeichnet. So wurden Abbildungen von grosser Naturtreue und genau bekannter Vergrösserung erzielt. Der Gang der Darstellung schliesst sich dem in mikroskopischen Kursen gebräuchlichen an und wenn der Text auch im allgemeinen fortlaufend den Figuren folgt, so ist er doch in sich geschlossen und von den letzteren unabhängig. Für den heute Studierenden wird durch die farbigen Abbildungen eine Reminiszenz an das unter dem Mikroskop Gesehene hervorgerufen. Alle diese Umstände zusammen mit der billigen Preise (20 Mk.) machen das Werk zu einem sehr geeigneten Repetitorium. Aber auch der praktische Arzt wird teilweise vielleicht mit Verwunderung wahrnehmen, wie schön und instruktiv sich die mikroskopische Welt heutzutage dem Mediziner darstellt.

Die Ausstattung ist brillant, wie man es bei Lehmann's übrigen Handatlanten gewohnt ist, und wie diese kann auch Sobotta's Kompendium ohne Zweifel einer weiten Verbreitung sicher sein.

W. Krause (Berlin)
in der „Monatsschrift für Anatomie und Physiologie".

Digitized by Google

Lehmann's medizinische Handatlanten.

Band XXVII.

Atlas und Grundriss
der
Psychiatrie

von

Wilhelm Weygandt

Dr. phil. et med.

Privatdozent der Psychiatrie an der Universität Würzburg.

43 Bogen Text, 24 farb. Tafeln nach Originalen von Maler **Joh. Fink** und Maler **W. Freytag**, 276 Textabbildungen u. eine Anstaltskarte.

Preis schön und dauerhaft gebund. Mk. 16.—

Tiefstehender Idiot.

Band XXIX.

Atlas und Grundriss
der
Allgemeinen
Diagnostik und Therapie der Nervenkrankheiten

von **Dr. W. Seiffer,**

Professor an der Universität und Oberarzt an der Nervenklinik der Kgl. Charité, Berlin.

Mit 26 farb. Taf. nach Originalen von Maler G. Hammerschmidt und Maler M. Landsberg und 264 Textabbildungen.

Preis schön und dauerhaft gebunden Mk. 12.—

Digitized by Google

Lehmann's medizinische Handatlanten.

Band XXX.

Lehrbuch und Atlas der Zahnheilkunde

mit Einschluss der **Mundkrankheiten**

von Dr. med. et phil. **Gustav Preiswerk,** Lektor an der Universität Basel.

Mit 44 farbigen Tafeln und 152 schwarzen Figuren nach Originalen von den Malern **J. Fink, M. Oser, P. Fiechter.**

Preis schön und dauerhaft gebunden **Mk. 14.—**

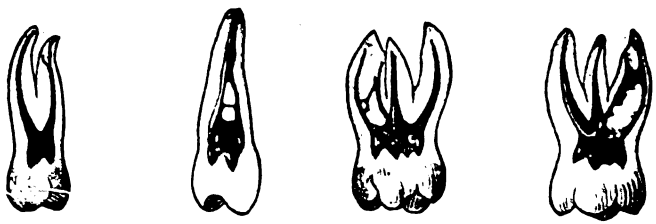

Das ganze Gebiet der Zahnheilkunde ist hier erschöpfend zur Darstellung gebracht. Unentbehrlich für die Bibliothek aller Zahnärzte und vieler praktischer Aerzte, entspricht das Buch auch besonders den Bedürfnissen der Studierenden, da es namentlich zur Vorbereitung für das Examen vorzüglich geeignet ist. Der Preis ist in Anbetracht der prächtigen Farbtafeln ein ausser-gewöhnlich niedriger.

Band XXXIII.

Lehrbuch und Atlas der zahnärztlichen Technik

von Dr. med. et phil. **Gustav Preiswerk,** Lektor an der Universität Basel.

Mit 21 vielfarbigen Tafeln u. 362 schwarzen u. farbigen Abbildungen.

Preis schön und dauerhaft gebunden **Mk. 14.—**

Die vielen farbigen Tafeln und schwarzen (z. Teil farbigen) Abbildungen machen das Buch besonders instruktiv; der Text ist überaus klar und übersichtlich und stützt sich auf die ausgedehnte eigene Erfahrung des Verfassers. Ausser ganz neuen durch Preiswerk erprobten Brückenarbeiten bringt das vorliegende Lehrbuch der Technik zum ersten Male einen Anhang über die orthopädische Behandlung anormaler Zahnstellungen. Die geschilderten Apparate sind meist vom Verfasser erdacht und vieljährig in ihrer Wirksamkeit erprobt worden.

Digitized by Google

J. F. LEHMANN's Verlag in MÜNCHEN.

Lehmann's medizinische Handatlanten.

Band XXXII.

Atlas und Grundriss der Kinderheilkunde.

Von

Dr. R. Hecker u. **Dr. J. Trumpp**, Privatdoz. a. d. Universität München.

30 Bogen 8°. Mit 48 farbigen Tafeln und 144 schwarzen Text-Abbildungen.

Preis schön und dauerhaft gebunden Mk. 16.—

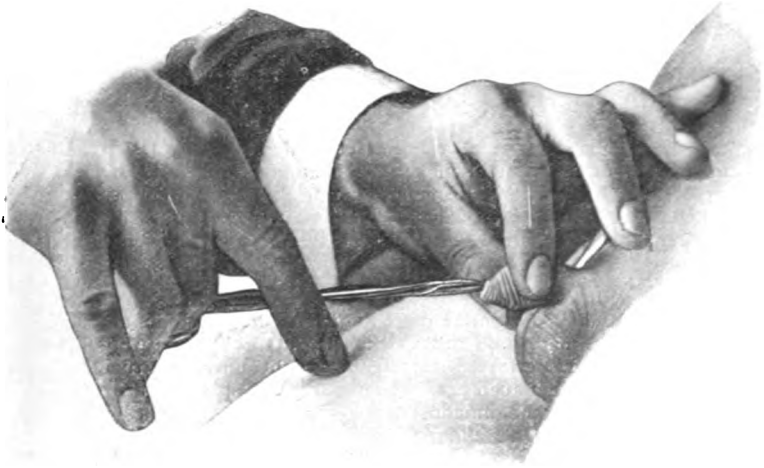

Phimosis. Dehnungsversuch mittels Kornzange.

Die Kinderheilkunde eignet sich wegen der Uebersehbarkeit der Körperformen und der grossen Zahl der auf der Oberfläche des Körpers sich abspielenden Erkrankungen ganz besonders für die bildliche Darstellung. Die beiden Autoren vereinigen in wissenschaftlicher wie in künstlerischer Beziehung in hervorragendem Masse diejenigen Eigenschaften, die sie zu einer gedeihlichen Lösung ihrer Aufgabe befähigen. Wer die Schwierigkeiten kennt, die bei der Herstellung solcher Tafeln zu überwinden sind, wird die grosse Mehrzahl derselben als ganz vorzüglich gelungen bezeichnen. — Dem Atlas ist ein Text beigegeben, dem die Abbildungen gleichsam als Illustration dienen. Er zeichnet sich durch eine klare, knappe und doch angenehm zu lesende Diktion, sowie durch übersichtliche Anordnung und Behandlung des Stoffes aus. Man kann jedenfalls mit Genugtuung konstatieren, dass mit dem Erscheinen dieses Atlasses ein dem Studierenden, wie dem praktischen Arzte und dem Kliniker gleich willkommenes Werk geschaffen wurde, das einen bedeutungsvollen Zuwachs der deutschen pädiatrischen Literatur darstellt.

Escherich-Wien, Münchener med. Wochenschrift No. 48, vom 29. Nov. 1904.

Digitized by Google

J. F. LEHMANN's Verlag in MÜNCHEN.

Lehmann's medizinische Atlanten.

Neue Folge in Quartformat.

Band I.

Atlas und Grundriss

der

topographischen und angewandten Anatomie

von

Dr. med. **Oskar Schultze,** Professor der Anatomie in Würzburg.

Mit 70 farbigen Tafeln, sowie 23 Textabbildungen nach Originalen von Maler **A. Schmitson** und Maler **K. Hajek.**

Schön und dauerhaft gebunden **Mk. 16.—.**

Ein Prachtwerk. Auf die Details des Werkes, das sowohl im textlichen, als auch bildlichen Teile auf der Höhe des Erreichbaren steht, hier näher einzugehen, muss ich mir versagen, so verlockend es auch wäre, zu zeigen, wie die „trockenste aller Wissenschaften", von der Hand des Meisters kredenzt, sich präsentiert.

Mediz. Chirurg. Zentralblatt, Wien.

Die Tafeln und Figuren bieten vortreffliche Darstellungen, der Text ist klar, knapp und mit Rücksicht auf praktische Aufgaben dargestellt. Der Verfasser ist offenbar nicht bloss ein tüchtiger Anatom, sondern ein auch praktisch medizinisch, speziell chirurgisch trefflich geschulter Fachmann.

Geheimrat Prof. Dr. Helferich-Kiel in der Zeitschrift f. Chirurgie.

Das vorliegende Meisterwerk, welches sowohl im textlichen als auch im bildlichen Teil die Grenzen des Möglichen erreicht, muss aufs wärmste empfohlen werden.

Mediz. Blätter, Wien.

Es ist geradezu erstaunlich, was heutzutage geboten wird, um unser Studium zu erleichtern. Wenn man den Atlas von Schultze vor sich hat, ist es wirklich ein aufrichtiges Vergnügen, Anatomie zu treiben. — Nach jedem grossen Abschnitt folgen sogenannte Schlussfragen, die gewissermassen einen Repetitionskurs bilden und eine Kontrolle für uns sein sollen, ob wir das Vorausgegangene auch wirklich und richtig in uns aufgenommen haben.

Vereinsblatt der pfälzischen Aerzte.

Digitized by Google

J. F. LEHMANN's Verlag in MÜNCHEN.

Lehmann's medizinische Atlanten.

Neue Folge in Quartformat.

Band II—IV.

Atlas der deskriptiven Anatomie des Menschen

von **Dr. J. Sobotta,**

ao. Professor und Prosektor der Anatomie und der anthropotomischen Anstalt zu Würzburg.

I. Teil (Lehmann's medizinische Atlanten in 4°, Bd. II):

Knochen, Bänder, Gelenke und Muskeln des menschlichen Körpers.

Mit 34 farbigen Tafeln, sowie 257 zum Teil mehrfarbigen Abbildungen nach Originalen von Maler **K. Hajek** und Maler **A. Schmitson.** Gebunden Mk. **20.**—.

II. Teil (Lehmann's medizinische Atlanten in 4°, Bd. III):

Die Eingeweide des Menschen einschliesslich des Herzens.

Mit 19 farbigen Tafeln, sowie 187 zum Teil mehrfarbigen Abbildungen nach Originalen von Maler **K. Hajek.** Preis schön gebunden Mk. **16.**—.

III. Teil (Lehmann's medizinische Atlanten in 4°, Bd. IV):

Das Nerven- und Gefässsystem und die Sinnes-Organe des Menschen nebst einem Anhang: **Das Lymphgefässsystem des Menschen.**

Mit 294 meist vierfarbigen und zum grossen Teil ganzseitigen Abbildungen und 1 lithograph. Tafel nach Originalen von Maler Karl Hajek.
Preis schön gebunden **Mk. 22.**—

Grundriss der deskriptiven Anatomie des Menschen.

Ein Handbuch zu jedem Atlas der deskriptiven Anatomie mit besonderer Berücksichtigung und Verweisungen auf Sobottas Atlas der deskriptiven Anatomie.
Von Dr. med. **J. Sobotta.**

I. Teil geheftet **Mk. 4.**—, **II. Teil** geheftet **Mk. 3.**—, **III. Teil** geheftet **Mk. 6.**—.
Teil I—III zusammen in einen Leinwandband geb. (46 Bogen in 4°) **Mk. 15.**—.

So ist ein Atlas entstanden, dessen Abbildungen, was Naturtreue anlangt, ihresgleichen suchen, jedenfalls den in früheren anatomischen Atlanten reproduzierten Präparaten weitaus überlegen sind. Insbesondere gilt letzteres von den wundervollen Reproduktionen der Muskelpräparate, die Referent in gleicher Schönheit und Prägnanz anderweitig sich nicht erinnert, je gesehen zu haben. *Allgem. mediz. Zentralzeitung. 1904. No. 9.*

Da gerade in den letzten Jahren verschiedene, teilweise sehr gute Atlanten dieser Art erschienen sind, musste man von vornherein etwas Hervorragendes von diesem neuen Werk verlangen. Es muss zugestanden werden, dass dieses Verlangen reichlich erfüllt worden ist.
Deutsche Medizinalzeitung, Berlin. No. 5. 18. Januar 1904.

Digitized by Google

Lehmann's medizinische Atlanten.

Neue Folge in Quartformat.

Band V.

Atlas typischer Röntgenbilder vom normalen Menschen,

ausgewählt und erklärt nach chirurgisch-praktischen Gesichtspunkten, mit Berücksichtigung der Varietäten und Fehlerquellen, sowie der Aufnahmetechnik.

Von

Dr. med. **Rud. Grashey,**

Assistenzarzt am chirurgischen Spital links der Isar in München.

Mit 97 Tafelbildern (Autotypien) in Originalgrösse und 42 Konturzeichnungen (davon 11 als Ueberdruck), ferner 14 schematischen Figuren im Einleitungstext.

Preis gebunden Mk. 16.—.

Dieser Atlas entspricht einem wirklichen Bedürfnis. Schon seit geraumer Zeit wissen wir, dass die Beurteilung der Röntgenbilder nicht so einfach ist, vielmehr ein gewisses Studium und grosse Sorgfalt, häufig auch Vergleichung ähnlicher Aufnahmen erfordert. Das hier vorliegende Werk von Grashey entspricht nun dem angedeuteten Bedürfnisse in vollkommener, alle Regionen des menschlichen Skeletts berücksichtigender Weise. 97 schöne Tafelbilder, sowie viele Zeichnungen in der Einleitung und in den Tafelerläuterungen bilden den Inhalt des vortrefflichen Werkes. Schon beim ersten Durchblättern wird jeder, welcher in diesen Dingen nicht ganz unerfahren ist, die Fülle der Einzelstudien und die hinsichtlich der Deutung einzelner Linien und Schatten in den Bildern gemachten Fortschritte zu würdigen wissen. — Das Ganze ist eine wertvolle, für jedes Röntgenkabinett wohl unentbehrliche Arbeit, deren buchhändlerische Ausstattung den höchsten Anforderungen genügt. *„Deutsche Zeitschrift für Chirurgie", 1905.*

Band VI.

Atlas pathologischer Röntgenbilder vom Menschen.

Von Dr. med. **Rud. Grashey.**

In Vorbereitung.

Digitized by Google

J. F. LEHMANN's Verlag in MÜNCHEN.

Lehmann's medizinische Handatlanten.
Band XXXV.

Atlas und Grundriss

der

EMBRYOLOGIE
der Wirbeltiere und des Menschen.

Von

Dr. A. Gurwitsch, St. Petersburg.

22 Bogen Text, mit 143 vielfarbigen Abbildungen auf 59 Tafeln und 186 schwarzen Abbildungen im Text.

Preis:

Schön u. dauerhaft geb. **M. 12.—.**

In dem Atlas für Embryologie von Gurwitsch liegt ein neues eigenartiges Werk vor, das sich besonders durch die Reichhaltigkeit gut ausgeführter Abbildungen auszeichnet. Dies gilt namentlich von der grossen Mehrzahl der lithographischen Tafeln. Sie enthalten farbige Abbildungen von grosser Naturtreue, sodass der kundige Embryologe auf den ersten Blick selbst an den Durchschnittsbildern erkennt, von welcher Wirbeltierfamilie die Abbildung stammt. Auch die Mehrzahl der Textabbildungen muss gelobt werden . . . Gurwitsch beabsichtigt in seinem Buche, dessen Text als ein ausführlicher Grundriss der vergleichenden Embryologie der Wirbeltiere aufgefasst werden kann, vorwiegend den Interessen und Bedürfnissen des Mediziners entgegenzukommen ohne aber die vergleichende Grundlage der Embryologie zu vernachlässigen. Das letztere muss als prinzipiell richtig anerkannt werden . . .

Prof. Dr. J. Sobotta, Würzburg,
(„Münch. Med. Wochenschr.", Nr. 24, 1907)

Digitized by Google

LANE MEDICAL LIBRARY

To avoid fine, this book should be returned on or before the date last stamped below.

N.

idheits-

ausgegeben
. Kaminer.
20.—.

enator (Berl.)
r (München).

. Orth (Berl.)

Kraus (Berl.)

r (Berlin).
. Fürbringer
(Berlin).
R. Kossmann
(Berlin).

enator (Berl.)
in (Berlin).
. E. v. Leyden
Wolff (Berlin).

Berlin).
. C. A. Ewald
(Berlin).
P. F. Richter
(Berlin).
Dr. A. Hoffa
(Berlin).

G. Abelsdorff
(Berlin).
n (Berlin).
n (Berlin).
Dr. A. Neisser
(Breslau).
. Posner (Berl.)

20.	Frauenkrankheiten, Empfängnisunfähigkeit und Ehe	Privatdozent Dr. med. *L. Blumreich* (Berlin).
21.	Nervenkrankheiten und Ehe . . .	Geh. Med.-R. Prof. Dr. *A. Eulenburg* (Berlin).
22.	Geisteskrankheiten und Ehe . . .	Prof. Dr. med. *E. Mendel* (Berlin).
23.	Perverse Sexualempfindung, psychische Impotenz und Ehe . . .	Dr. med. *A. Moll* (Berlin).
24.	Alkoholismus, Morphinismus und Ehe	Med.-Rat Dr. *A. Leppmann* und Dr. med. *F. Leppmann* (Berlin).
25.	Gewerbliche Schädlichkeiten und Ehe	Med.-Rat Dr. *A. Leppmann* und Dr. med. *F. Leppmann* (Berlin).
26.	Aerztliches Berufsgeheimnis u. Ehe	Dr. med. *S. Placzek* (Berlin).
27.	Sozialpolitische Bedeutung der sanitären Verhältnisse in der Ehe	Privatdozent Dr. phil. *R. Eberstadt* (Berlin).

Digitized by Google

Redakteur:
Dr. Bernhard Spatz
Arnulfstrasse 26.

Auflage 11 000.

Verlag:
J. F. Lehmann
Paul Heyse-Str. 15

Münchener Medizinische Wochenschrift

O. v. Ange ... *H. Curschmann,*
H. Helferid ...

M31
S95
1907
vol.1

Sultan, G. 48848
— Grundriss und Atlas
speziellen Chirurgie.

NAME

DATE DUE

Die M... durch her... die Leist... alle die In... jetzt **das deutsch**... Sie **Origin**... Un... wissens... arbeite... In der ... kurze... tracht... molo... jährl... nung... mon... *eine*... *wie*... *wi*... zi... fa... d... e... u...

v. Bollinger, C... Ludwig u. s...

Der ... der Ver...

...men ...gegen. ...fügung.

...-Str. 15a.

Digitized by Google

Digitized by Google